

Análise clínica e demográfica de pacientes com ameloblastoma em um hospital público

Clinical and demographic analysis of patients with ameloblastoma in a public hospital
Análisis clínico y demográfico de pacientes con ameloblastoma en un hospital público

RESUMO

Objetivo: Analisar retrospectivamente as características demográficas e clínicas de uma série de casos de ameloblastomas diagnosticados no Hospital Getúlio Vargas (HGV), na cidade Recife, Pernambuco, Brasil. **Metodologia:** A análise buscou correlacionar variáveis relevantes e discutir os resultados por meio de métodos de inferência estatística. Este estudo retrospectivo quantitativo analisou prontuários médicos de pacientes atendidos no HGV entre janeiro de 2013 a outubro de 2024. Um total de 17.545 prontuários foi revisado, dos quais 42 casos foram identificados. **Resultados:** Os dados confirmam que o ameloblastoma é uma condição rara e complexa, exigindo um diagnóstico e tratamento personalizados. Embora muitos achados estejam alinhados com a literatura, questões específicas do contexto local foram evidenciadas. **Conclusão:** A tomografia computadorizada mostrou-se essencial na avaliação da extensão tumoral e no planejamento cirúrgico, enquanto as abordagens terapêuticas reforçam a necessidade de protocolos mais padronizados. Assim, este estudo enfatiza a relevância de uma abordagem multidisciplinar e do aprimoramento das diretrizes terapêuticas para melhorar os desfechos dos pacientes. **Palavras-chave:** Tumor odontogênico; Características Clínicas; Ameloblastoma.

ABSTRACT

The aim of this study was to retrospectively analyze the demographic and clinical characteristics of a series of cases of ameloblastomas diagnosed at Hospital Getúlio Vargas (HGV), in the city of Recife, Pernambuco, Brazil. The analysis sought to correlate relevant variables and discuss the results through statistical inference methods. This quantitative retrospective study analyzed medical records of patients treated at HGV between January 2013 and October 2024. A total of 17,545 records were reviewed, of which 42 cases were identified. The data confirm that ameloblastoma is a rare and complex condition, requiring personalized diagnosis and treatment. Although many findings are in line with the literature, issues specific to the local context were highlighted. Computed tomography has proven to be essential in assessing tumor extension and surgical planning, while therapeutic approaches reinforce the need for more standardized protocols. Thus, this study emphasizes the relevance of a multidisciplinary approach and the improvement of therapeutic guidelines to improve patient outcomes. **Keywords:** Odontogenic tumor; Clinical features; Ameloblastoma.

Selton Tavares Cruz

ORCID: 0009-0009-6736-2720

Doutorando no Programa de Pós-Graduação em Odontologia da Universidade Federal de Pernambuco (UFPE) e Mestre em Cirurgia pela UFPE. e-mail: seltontvcruz@gmail.com (88) 997483829.

Taciana Cavalcanti de Abreu

ORCID: 0009-0009-6736-2720

Doutora em Cirurgia e Traumatologia Bucomaxilofacial pela Universidade de Pernambuco, Gerente do Serviço de Cirurgia Bucomaxilofacial do Hospital Getúlio Vargas, Recife - PE.

Elaine Judite de Amorim Carvalho

ORCID: 0000-0003-0446-6820

Doutora em Patologia Tumoral pela Universidade de Salamanca. Professora titular de Patologia Oral da Universidade Federal de Pernambuco (UFPE) no Departamento de Odontologia Clínica e Preventiva.

Paulo Roberto Cavalcanti Carvalho

ORCID: 0000-0002-1534-3503

Doutor em Ciências Biológicas. Professor de Imunologia no Departamento de Educação Física da Universidade Federal de Pernambuco.

RESUMEN

El objetivo de este estudio fue analizar retrospectivamente las características demográficas y clínicas de una serie de casos de ameloblastomas diagnosticados en el Hospital Getúlio Vargas (HGV), de la ciudad de Recife, Pernambuco, Brasil. El análisis buscó correlacionar variables relevantes y discutir los resultados utilizando métodos de inferencia estadística. Este estudio retrospectivo cuantitativo analizó los registros médicos de pacientes atendidos en HGV entre enero de 2013 y octubre de 2024. Se revisaron un total de 17.545 registros, de los cuales se identificaron 42 casos. Los datos confirman que el ameloblastoma es una enfermedad rara y compleja, que requiere diagnóstico y tratamiento personalizados. Aunque muchos hallazgos coinciden con la literatura, se destacaron cuestiones específicas del contexto local. La tomografía computarizada ha demostrado ser esencial para evaluar la extensión del tumor y la planificación quirúrgica, mientras que los enfoques terapéuticos refuerzan la necesidad de protocolos más estandarizados. Por tanto, este estudio enfatiza la relevancia de un enfoque multidisciplinario y la mejora de las pautas terapéuticas para mejorar los resultados de los pacientes. **Palabras clave:** Tumor odontogênico; Características clínicas; Ameloblastoma.

INTRODUÇÃO

O Ameloblastoma é um tumor benigno agressivo dos maxilares que se origina do epitélio odontogênico. Ele é um dos tumores odontogênicos mais comuns, com uma incidência de 0,5 novos casos por 1.000.000 de habitantes. Embora o ameloblastoma seja considerado benigno, apresenta um comportamento clinicamente agressivo. Caracteriza-se por crescimento lento e expansivo, frequentemente invadindo os tecidos adjacentes. Esse tumor possui um potencial de crescimento ilimitado e uma alta taxa de recidiva quando não removido de forma adequada, o que representa uma preocupação constante no manejo clínico. Geralmente ocorre entre a quarta e a quinta década de vida, sem predileção específica por sexo ou etnia. A complexidade e a raridade deste tumor exigem uma análise aprofundada de suas características histológicas e padrões de crescimento, o que justifica uma abordagem individualizada para cada caso (1,2).

Embora o ameloblastoma seja considerado raro, sua incidência global apresenta variações. Acometendo principalmente adultos, este tumor continua a intrigar os profissionais da saúde, desafiando os métodos tradicionais de diagnóstico e tratamento. Estudos sugerem que homens podem ser ligeiramente mais afetados do que mulheres, sendo

os maxilares, especialmente a mandíbula, os locais anatômicos mais comuns para o desenvolvimento do tumor (2,3).

Desde as primeiras descrições clínicas, esforços para compreender sua patogênese e estabelecer tratamentos eficazes têm sido uma prioridade na literatura científica. Com o avanço das tecnologias médicas, como radiologia avançada e biologia molecular, o entendimento do ameloblastoma tem evoluído significativamente (4,5).

Pesquisas recentes indicam que o diagnóstico preciso do ameloblastoma ainda enfrenta desafios, pois suas características clínicas muitas vezes se confundem com outras lesões odontogênicas e não odontogênicas. A correta classificação dos tipos de ameloblastoma é essencial para definir a abordagem terapêutica, uma vez que diferentes variantes podem apresentar comportamentos e prognósticos distintos (4,6).

A presente pesquisa teve objetivo analisar as características demográficas e clínicas de uma série de casos de ameloblastoma diagnosticados no Hospital Getúlio Vargas, em Recife, Pernambuco, Brasil.

METODOLOGIA

Este estudo retrospectivo e de natureza quantitativa foi conduzido com base na análise de prontuários médicos de pacientes diagnosticados com ameloblastoma, tratados entre janeiro de 2013 a outubro de 2024 no setor de cirurgia e traumatologia bucomaxilofacial do Hospital Getúlio Vargas, localizado na cidade de Recife, Pernambuco.

Entre os anos do estudo, um total de 17.545 prontuários de pacientes atendidos no Setor de Cirurgia e Traumatologia Bucocomaxilofacial do Hospital Getúlio Vargas, foram revisados. Os prontuários analisados foram anonimizados para garantir a privacidade dos pacientes, seguindo as diretrizes do código de ética.

Os critérios de inclusão abrangeram prontuários que continham informações completas sobre pacientes diagnosticados com ameloblastoma dentro do período estudado, incluindo dados sobre idade, gênero, raça, diagnóstico e o tratamento cirúrgico realizado. Foram excluídos prontuários incompletos ou que não forneciam detalhes adequados sobre o tratamento, assim como prontuários de pacientes que não passaram por tratamento cirúrgico.

A coleta de dados foi realizada através da revisão dos prontuários médicos disponíveis no sistema de Prontuário Eletrônico do Paciente (PEP) do Hospital Getúlio Vargas – HGV, aplicando-se métodos de inferência estatística para correlacionar variáveis relevantes e discutir os resultados, com o intuito de

contribuir para uma melhor compreensão do perfil clínico e terapêutico do tumor. Considerando que este estudo abrange um longo período, os prontuários analisados continham diagnósticos registrados conforme diferentes edições da classificação da Organização Mundial da Saúde (OMS). Ao longo dos anos, a OMS atualizou a nomenclatura e os critérios diagnósticos para os tumores odontogênicos. Para garantir a padronização e a comparabilidade dos dados, todos os diagnósticos foram revisados e categorizados de acordo com a classificação mais recente da OMS, publicada em 2022.

Estudo foi conduzido em conformidade com a Resolução nº 466/12 do Conselho Nacional de Saúde, que regulamenta a pesquisa envolvendo seres humanos, respeitando o princípio da integralidade do cuidado. Todos os dados coletados foram devidamente anonimizados para garantir a privacidade e confidencialidade das informações dos pacientes.

A pesquisa foi aprovada pelo Comitê de Ética do Hospital Getúlio Vargas, sob o número de protocolo 79357324.8.0000.0362. Durante a condução do estudo, foram respeitados os direitos dos pacientes à dignidade e à proteção de sua história clínica, além de considerar a dimensão biopsicossocial envolvida no contexto de cada diagnóstico.

Este compromisso com a integridade dos dados, o respeito aos pacientes em sua totalidade e a adesão às normas éticas garantiu que o estudo fosse conduzido de maneira responsável, empática e com profundo respeito à dignidade humana, assegurando a confiabilidade dos resultados apresentados.

RESULTADOS

3.1 CARACTERIZAÇÃO DA AMOSTRA

Entre os anos de janeiro de 2013 a outubro de 2024, um total de 17.545 prontuários foram revisados. De acordo com os dados coletados no HGV os casos de ameloblastoma representaram apenas 0,24% do total de atendimentos (42 casos), enquanto 99,76% abrangeram uma ampla variedade de casos, desde traumas a diagnósticos diversos (17.503). Esses achados refletem o que é descrito na literatura, que aponta o ameloblastoma como uma neoplasia odontogênica rara, com baixa incidência em comparação a outras lesões maxilofaciais (7,13).

A distribuição dos casos identificados na pesquisa abrange diversas cidades do estado de Pernambuco, refletindo a abrangência geográfica do estudo. As cidades em amarelo representam os municípios nos quais ocorreram casos confirmados entre janeiro de 2013 e outubro 2024 no HGV. A cidade de Recife e Jaboatão dos Guararapes se destaca com 5

casos cada, Iguarassu (3), Paulista (2), Feira Nova (2), Olinda (1), São José do Egito (1), Serra Talhada (1), Vitória de Santo Antão (1), Triunfo (1), Inajá (1), São José do Belmonte (1), Petrolina (1), São Joaquim do Norte (1), São José da Coroa Grande (1), Jupi (1), Carpina (1), Paudalho (1), Ibimirim (1), Calçado (1) e Tupanatinga (1). Essas cidades estão distribuídas em diferentes regiões do estado, como o sertão, agreste e zona da mata, e refletem a dispersão do ameloblastoma ao longo de Pernambuco, conforme ilustrado no mapa (Figura 1).

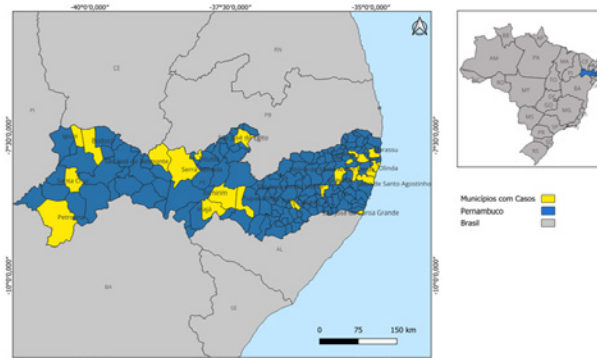


Figura 1 - Mapa do Estado de Pernambuco em destaque para cidades com casos de Ameloblastoma no período de janeiro 2013 a outubro 2024.

O número de casos variou ao longo dos anos, com uma concentração maior de diagnósticos nos anos mais recentes. Em 2024, 2021 e 2020, foram registrados os maiores números de casos. O ano de 2023 também se destacou com um número significativo de diagnósticos, enquanto os primeiros anos do período estudado 2013 a 2016 apresentaram uma quantidade menor de casos.

Com base na análise dos dados, foi calculado um total de 42 casos durante o período de estudo, com uma média de 3,5 casos por ano. A variância calculada foi de 5,55 e o desvio-padrão de 2, sugerindo uma variação moderada no número de casos ao longo dos anos. Esses dados indicam que, embora a distribuição dos casos tenha sido relativamente dispersa, houve uma tendência de aumento em alguns anos específicos, o que pode ser indicativo de melhorias no diagnóstico ou de mudanças nos padrões epidemiológicos.

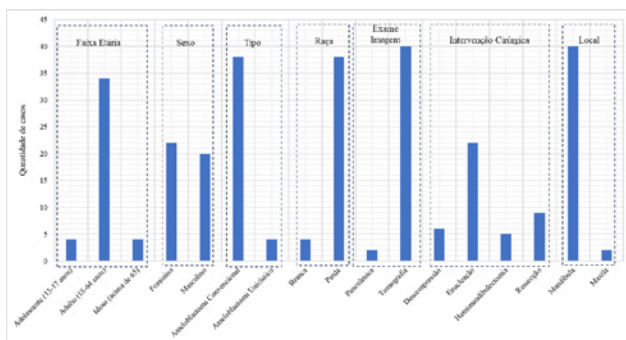
Essa variação temporal pode sugerir uma série de fatores, como o aumento na capacidade de diagnóstico, maior conscientização sobre a doença, ou até mesmo a melhoria dos registros médicos no hospital. No entanto, o aumento mais acentuado de casos nos últimos anos pode ser um indicativo de uma maior demanda por atendimento especializado ou maior capacidade do serviço em absorver estes casos cirúrgicos.

O Gráfico 1 resume as características demográficas, clínicas e terapêuticas dos 42 pacientes diagnosticados com ameloblastoma. A maioria dos pacientes diagnosticados está na faixa etária adulta (18-64 anos), representando 81% dos casos (34 pacientes). Tanto os adolescentes (13-17 anos) quanto os idosos (acima de 65 anos) contribuíram com 10% dos casos cada, com 4 pacientes em cada grupo.

O Ameloblastoma convencional (AC) foi o mais prevalente. A maior parte dos pacientes se identificou como parda (90%, ou 38 pacientes), enquanto 10% se identificaram como branca (4 pacientes). A tomografia foi o exame de imagem mais utilizado para o diagnóstico e acompanhamento dos casos, aplicada em 95% dos pacientes (40 pacientes), enquanto a radiografia panorâmica foi utilizada em 5% dos casos (2 pacientes).

O procedimento cirúrgico mais frequente foi a enucleação, realizada em 52% dos casos (22 pacientes). Outros procedimentos incluíram descompressão (14%, ou 6 pacientes), ressecção (21%, ou 9 pacientes) e hemimandibulectomia (12%, ou 5 pacientes). A mandíbula foi a localização mais comum do tumor, presente em 95% dos casos (40 pacientes), enquanto a maxila foi afetada em apenas 5% dos casos (2 pacientes). Na pesquisa a distribuição entre os gêneros é praticamente equilibrada, com 52% dos pacientes sendo do sexo feminino (22 pacientes) e 48% do sexo masculino (20 pacientes).

Gráfico 1 - Estatística Descritiva das Características Demográficas, Clínicas e Terapêuticas dos casos de ameloblastoma no Hospital Getúlio Vargas, Recife-PE.



3.2 CORRELAÇÃO ENTRE VARIÁVEIS

A matriz correlação pearson permite identificar associações entre essas variáveis, com os coeficientes de correlação variando de -1 a 1, onde valores positivos indicam correlações diretas e valores negativos indicam correlações inversas.

Em relação à faixa etária, os pacientes adultos mostraram uma correlação positiva tanto com a mandíbula quanto com o AC, reforçando que esse tipo ocorre predominantemente nessa população e nessa localização anatômica.

No que se refere à localização e ao diagnóstico por imagem, observa-se uma correlação entre a mandíbula e o uso de tomografia, indicando que essa técnica foi amplamente empregada para avaliar lesões mandibulares. Além disso, a mandíbula apresentou correlação positiva com a ressecção, sugerindo que essa abordagem foi o principal tratamento adotado para os tumores localizados nessa região.

Maxila demonstrou uma correlação negativa com o AC, evidenciando que esse subtipo ocorre majoritariamente na mandíbula. Além disso, a hemimandibulectomia apresentou uma correlação fraca e negativa com idosos, indicando que esse procedimento foi menos realizado nessa faixa etária.

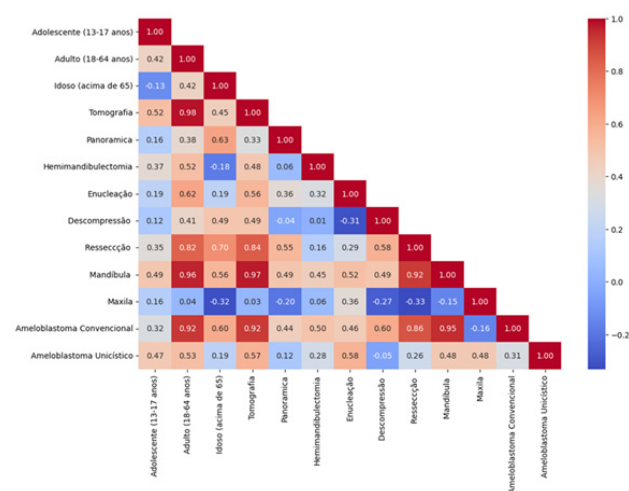


Figura 2 - Matriz de correlação de Pearson

3.3 TESTE QUI QUADRADO

Tabela 1 - Teste Qui Quadrado

Test	Df	Chi-square	P-value
Raça x Tipo			
Pearson	7	5.37528	0.614266
Log-likelihood	7	7.30108	0.398219
Tratamento x Tipo			
Pearson	21	25.2411	0.236873
Log-likelihood	21	21.3922	0.435225
Idade x Sexo			
Pearson	2	4.91591	0.0856099
Log-likelihood	2	6.4964	0.0388441

A Tabela I apresenta os resultados do Teste Qui-Quadrado, utilizado para avaliar a associação entre diferentes variáveis categóricas. O teste de Pearson e o teste de log-likelihood foram aplicados a diversas combinações de variáveis, e os resultados são

apresentados em termos de qui-quadrado, p-valor e graus de liberdade (Df).

Para a associação entre Raça e Tipo de ameloblastoma, os resultados não indicaram significância estatística, com o teste de Pearson apresentando um valor de chi-square de 5.37528 e um p-valor de 0.614266, sugerindo que não há uma relação significativa entre essas variáveis. O teste de log-likelihood reforçou esses achados, com um p-valor de 0.398219.

No caso da associação entre Tipo de Tratamento e Tipo de Ameloblastoma, também não foi encontrada uma relação significativa. O valor de chi-square foi 25.2411, e o p-valor de 0.236873.

As análises que avaliaram a associação entre Idade e Tratamento, Sexo e Tratamento, e Localização do Tumor e Tratamento não mostraram resultados estatisticamente significativos. Os p-valores para essas associações foram superiores a 0.05, sugerindo que essas variáveis não estão relacionadas de maneira significativa.

Por fim, a análise entre Idade e Sexo dos pacientes apresentou um resultado interessante. Embora o p-valor do teste de Pearson (0.0856099) não tenha alcançado significância estatística, ele esteve próximo do nível de significância, sugerindo que pode haver uma relação entre essas variáveis que mereça uma investigação mais aprofundada. O teste de log-likelihood, entretanto, apresentou um p-valor de 0.0388841, o que indica uma associação marginalmente significativa entre a idade e o sexo dos pacientes.

DISCUSSÃO

A análise retrospectiva dos 42 casos diagnosticados no Hospital Getúlio Vargas, permitiu identificar padrões importantes nas características clínicas, tipos de tratamento e distribuição demográfica dos pacientes. Observou-se que o Ameloblastoma Convencional foi o mais prevalente, afetando principalmente adultos e sendo predominantemente localizado na mandíbula. Este achado está em consonância com a literatura, que também descreve a mandíbula como o local mais comum para esse tipo de tumor.

Quanto aos métodos de diagnóstico, a tomografia computadorizada foi o exame de imagem mais utilizado, em 95% dos casos, sendo essencial para a avaliação detalhada da lesão e planejamento cirúrgico (3). A correlação de person positiva entre a mandíbula e o uso da tomografia também está de acordo com a prática clínica, visto que a tomografia computadorizada é essencial para o planejamento cirúrgico. Além disso, o uso da tomografia é especialmente relevante, devido a tendência do tumor de infiltrar estruturas ósseas adjacentes, tornando a delimita-

ção cirúrgica um desafio, e com isso a TC auxilia em imagens detalhadas.

Em relação aos tratamentos, o procedimento cirúrgico mais frequente foi a enucleação, realizada em 52% dos casos, com outros tratamentos como descompressão, ressecção e hemimandibulectomia também sendo empregados. A enucleação é frequentemente o procedimento mais comum em casos de ameloblastoma, devido à sua natureza menos invasiva e à tentativa de preservar mais tecido ósseo (19,5). Já a localização do tumor foi predominantemente na mandíbula (95% dos casos), com a maxila afetada em apenas 5%, o que se deve a fatores embriológicos e anatômicos discutidos na literatura (15,20). A distribuição de gênero entre os pacientes foi praticamente equilibrada, com 52% do sexo feminino e 48% do sexo masculino, o que está de acordo com a literatura que aponta uma leve predominância masculina em alguns estudos, mas sem grandes discrepâncias.

Outro ponto relevante foi a baixa associação entre hemimandibulectomia e pacientes idosos. Esse achado pode estar relacionado tanto a fatores biológicos quanto à tomada de decisão clínica. Pacientes idosos podem apresentar comorbidades sistêmicas que limitam a indicação de cirurgias extensas, levando os profissionais a optarem por abordagens mais conservadoras (6,12).

No que diz respeito à descompressão em adolescentes, a correlação de person identificou correlação fraca que pode estar associada ao fato de que o Ameloblastoma Unicístico (AU), mais frequente nessa faixa etária, frequentemente responde bem a tratamentos menos invasivos, como a enucleação. A descompressão geralmente é indicada para casos de tumores volumosos ou quando há a necessidade de preservar estruturas anatômicas importantes, o que pode justificar sua menor utilização em adolescentes (16,17).

A correlação person negativa entre a maxila e o convencional reforça a predominância desse subtipo na mandíbula. Essa diferença anatômica tem implicações clínicas importantes, uma vez que ameloblastoma na maxila, exigem um manejo cirúrgico distinto, com margens mais amplas para evitar recidivas, devido à menor espessura óssea dessa região (11,17).

Além disso, as variáveis como idade, sexo e localização não apresentaram associações significativas com o tipo de tratamento realizado, sugerindo que a escolha da intervenção cirúrgica pode estar mais relacionada à complexidade individual do caso do que a fatores demográficos. A análise estatística, utilizando o Teste Qui-Quadrado, reforçou que as características demográficas, como raça e sexo, não influenciaram significativamente o tipo de ameloblastoma ou o tratamento aplicado.

De modo geral, os resultados desta pesquisa

confirmam achados prévios, mas também abrem novas questões sobre o manejo clínico de subtipos menos comuns de ameloblastoma e a importância do uso adequado de exames de imagem no diagnóstico e planejamento terapêutico. A ausência de associações significativas entre muitas das variáveis analisadas reforça a complexidade do tratamento dessa patologia, exigindo uma abordagem individualizada para cada paciente.

Apesar das contribuições deste estudo, algumas limitações devem ser consideradas, como o uso exclusivo de dados secundários provenientes de prontuários, que podem não conter informações detalhadas sobre o acompanhamento pós-tratamento e a amostra limitada a um único hospital, dado que o ameloblastoma é um tumor raro, o que pode afetar a generalização dos resultados. Para superar essas limitações, futuras pesquisas devem incluir estudos prospectivos com acompanhamento clínico de longo prazo e expandir a amostra para incluir múltiplos centros de referência, permitindo uma melhor compreensão dos fatores prognósticos associados à recorrência do tumor.

CONCLUSÃO

O ameloblastoma apresentou baixa frequência entre os atendimentos do Hospital Getúlio Vargas no período estudado, confirmando seu caráter raro. Observou-se predomínio do ameloblastoma convencional em pacientes adultos, com localização preferencial na mandíbula e distribuição equilibrada entre os sexos.

A tomografia computadorizada foi o principal exame de imagem utilizado, evidenciando seu papel fundamental no diagnóstico e no planejamento cirúrgico. A enucleação constituiu a abordagem terapêutica mais empregada, embora diferentes modalidades cirúrgicas tenham sido adotadas conforme as características individuais das lesões.

As análises estatísticas não demonstraram associações significativas entre variáveis demográficas, subtipo tumoral e tipo de tratamento, indicando que a conduta cirúrgica depende prioritariamente da apresentação clínica e da complexidade do caso. Esses achados reforçam a necessidade de avaliação individualizada e contribuem para a caracterização clínico-epidemiológica do ameloblastoma em um serviço público de referência.

REFERÊNCIAS

1. Alarcón-Sánchez MA, Becerra-Ruiz JS, Yessayan L, Mosaddad SA, Heboyan A. Implant-supported prosthetic rehabilitation after Ameloblastomas treatment: a systematic review. *BMC Oral Health*. 2023 Dec 18;23(1):1013.
2. Martins-de-Barros AV, da Costa Araújo FA, Barros AMI, dos Santos EGF, Barbosa Neto AG, da Silva HAM, et al. It was not possible to detect BRAF V600E mutation in circulating cell-free DNA from patients with ameloblastoma: A diagnostic accuracy study. *Journal of Oral Pathology & Medicine*. 2024 Apr 17;53(4):258–65.
3. Kaneko N, Sameshima J, Kawano S, Chikui T, Mitsuyasu T, Chen H, et al. Comparison of computed tomography findings between odontogenic keratocyst and ameloblastoma in the mandible: Criteria for differential diagnosis. *J Oral Maxillofac Surg Med Pathol*. 2023 Jan;35(1):15–22.
4. Meenal V, Nikhil V, Madhusudan A. Conservative Management of Unicystic Ameloblastoma of Mandible Evolving from Dentigerous Cyst in a Paediatric Patient: A Case Report. *Journal of Dentistry (Iran)*. 2023 Jun 1;24(2):250–5.
5. Ogane S, Fujii A, Suzuki T, Hashimoto K, Hashimoto S, Takano M, et al. Ameloblastic carcinoma of the mandible: a case report. *Maxillofac Plast Reconstr Surg*. 2023 Apr 27;45(1):17.
6. Yang S, Chen X, Wang Y, Guo X, Shao Z. Dentinogenic ghost cell tumor revisited from a single institution in China with focus on adenoid ameloblastoma-like features. *J Stomatol Oral Maxillofac Surg*. 2023 Jul;101551.
7. Reichart PA, Philipsen HP, Sciubba JJ. Die neue WHO-Klassifikation der Tumoren des Kopfes und des Halses. *Mund-, Kiefer- und Gesichtschirurgie*. 2006 Jan 23;10(1):1–2.
8. Wright JM, Soluk Tekkesin M. ODONTOGENIC TUMORS. WHERE ARE WE IN 2017? *J Istanbul Univ Fac Dent*. 2017 Nov 17;51(0).
9. Soluk-tekkesin M, Wright JM. The world health organization classification of odontogenic lesions: a summary of the changes of the 2022 (5th edition). *Turkish Journal of Pathology*. 2022;
10. Sneha S, Ul Nisa S, Mhapuskar A, Jadhav S, Abhyankar P. *Journal of International Dental and Medical Research* ISSN 1309-100X Volume • 11 • Number • 3 • [Internet]. Vol. 11, *J Int Dent Med Res*. 2018. Available from: <http://>

11. Ide F, Sakamoto S, Miyazaki Y, Hoshino M, Nishimura M, Muramatsu T, et al. The True History of Cementoblastoma. *Head Neck Pathol.* 2023 Feb 1;17(2):528–33.
12. Soluk-tekkessin M, Wright JM. The world health organization classification of odontogenic lesions: a summary of the changes of the 2022 (5th) edition. *Turkish Journal of Pathology.* 2022;
13. Botelho KP, Paixão AL da, Oliveira PA, Teles ACO, Santos CRR dos, Mesquita ATM. Tratamento conservador de ameloblastoma em mandíbula. *REVISTA DO CROMG.* 2024 Feb 22;22(Supl.4).
14. Vered M, Wright JM. Update from the 5th Edition of the World Health Organization Classification of Head and Neck Tumors: Odontogenic and Maxillofacial Bone Tumours. *Head Neck Pathol.* 2022 Mar 21;16(1):63–75.
15. Wright JM, Soluk Tekkeşin M. ODONTOGENIC TUMORS. WHERE ARE WE IN 2017? *J Istanbul Univ Fac Dent.* 2017 Nov 17;51(0).
16. Reichart PA, Philipsen HP, Sciubba JJ. Die neue WHO-Klassifikation der Tumoren des Kopfes und des Halses. *Mund-, Kiefer- und Gesichtschirurgie.* 2006 Jan 23;10(1):1–2.
17. Bianco BCF, Sperandio FF, Hanemann JAC, Pereira AAC. New WHO odontogenic tumor classification: impact on prevalence in a population. *Journal of Applied Oral Science.* 2020;28.