

Fractura de seno frontal: Reporte de caso clínico

Fratura do seio frontal: relato de caso clínico

Frontal sinus fracture: Clinical case report

RESUMEN

Introducción: Las fracturas del seno frontal, representando del 5% al 15% de las lesiones faciales traumáticas. La tomografía computarizada sin contraste es esencial para el diagnóstico. Clasificadas en cinco tipos según su trayectoria, la elección del tratamiento quirúrgico se basa en factores como ubicación, desplazamiento, integridad del tracto de salida del seno frontal y lesiones asociadas. Los objetivos de la intervención quirúrgica incluyen tratar fugas de líquido cefalorraquídeo, proteger estructuras intracraneales y prevenir complicaciones tardías como meningitis y osteomielitis frontal. **Descripción del caso clínico:** Paciente masculino de 26 años de edad, remitido al Hospital Vicente Corral Moscoso para valoración y manejo de trauma facial. A los 7 días de su ingreso bajo anestesia general balanceada se realizó el procedimiento quirúrgico que consistió en reducción más fijación con malla frontal más cinco tornillos de la fractura de la pared anterior del seno frontal derecho. **Conclusiones:** Se sugiere un enfoque multidisciplinario con neurocirujano y cirujano maxilofacial para tratar fracturas faciales superiores. El tratamiento actual considera la afectación de la tabla posterior, la permeabilidad del tracto de salida del seno frontal y el desplazamiento de la tabla anterior. Se prioriza el manejo temprano para proteger estructuras intracraneales, restaurar la función del seno frontal y prevenir complicaciones. **Palabras clave:** Fractura facial, fractura de seno frontal, tratamiento quirúrgico.

RESUMO

Introdução: Fraturas do seio frontal, representando 5% a 15% das lesões faciais traumáticas. A TC sem contraste é essencial para o diagnóstico. Classificada em cinco tipos de acordo com sua trajetória, a escolha do tratamento cirúrgico baseia-se em fatores como localização, deslocamento, integridade da via de saída do seio frontal e lesões associadas. Os objetivos da intervenção cirúrgica incluem o tratamento de fístulas liquóricas, proteção de estruturas intracranianas e prevenção de complicações tardias, como meningite e osteomielite frontal. **Relato de caso clínico:** Paciente do sexo masculino, 26 anos, encaminhado ao Hospital Vicente Corral Moscoso para avaliação e manejo de trauma facial. Sete dias após a internação, sob anestesia geral balanceada, foi realizado o procedimento cirúrgico que consistiu na redução mais fixação com tela frontal mais cinco parafusos da fratura da parede anterior do seio frontal direito. **Conclusões:** Sugere-se uma abordagem multidisciplinar com neurocirurgião e cirurgia maxilofacial para tratar fraturas faciais superiores. O tratamento atual considera o envolvimento da mesa posterior, a patência da via de saída do seio frontal e o deslocamento anterior da mesa. O manejo precoce é priorizado para proteger as estruturas intracranianas, restaurar a função do seio frontal e prevenir complicações. **Palavras-chave:** Fratura facial, fratura do seio frontal, tratamento cirúrgico.

Hugo Xavier Guaman-Roldan

Cirujano Oral y Maxilofacial, Hospital Vicente Corral Moscoso. Cuenca-Ecuador.

Marilyn Dayana Argudo-Velasteguí

Estudiantes de la Facultad de Odontología de la Universidad de Cuenca. Ecuador.

Jeny Maricela Bermeo-Cabrera

Estudiantes de la Facultad de Odontología de la Universidad de Cuenca. Ecuador.

**ENDEREÇO DO AUTOR
PARA CORRESPONDÊNCIA:**

Hugo Xavier Guaman Roldán
Dirección: Facultad de Odontología de la Universidad de Cuenca, Campus Paraíso, Av. Paraíso, Cuenca - Ecuador.
E-mail: hxgr@hotmail.com

ABSTRACT

Introduction: Fractures of the frontal sinus, representing 5% to 15% of traumatic facial injuries. Non-contrast CT is essential for diagnosis. Classified into five types according to their trajectory, the choice of surgical treatment is based on factors such as location, displacement, integrity of the frontal sinus outflow tract and associated injuries. The goals of surgical intervention include treating cerebrospinal fluid leaks, protecting intracranial structures, and preventing late complications such as meningitis and frontal osteomyelitis. **Clinical case report:** 26-year-old male patient, referred to the Vicente Corral Moscoso Hospital for evaluation and management of facial trauma. Seven days after admission, under balanced general anesthesia, the surgical procedure was performed, which consisted of reduction plus fixation with frontal mesh plus five screws of the fracture of the anterior wall of the right frontal sinus. **Conclusions:** A multidisciplinary approach with neurosurgeon and maxillofacial surgeon is suggested to treat upper facial fractures. Current treatment considers posterior table involvement, frontal sinus outflow tract patency, and anterior table displacement. Early management is prioritized to protect intracranial structures, restore frontal sinus function, and prevent complications. **Keywords:** Facial fracture, frontal sinus fracture, surgical treatment.

INTRODUCCIÓN

El traumatismo facial con fracturas del seno frontal representa del 5 al 15% de las lesiones faciales traumáticas. (1, 2, 3, 4) Este tipo de fracturas se localizan dentro del hueso frontal, por encima de las órbitas y por delante de la fosa craneal anterior, y constan de una tabla ósea anterior y otra posterior. Dependiendo de la fuerza del impacto, la fractura puede afectar a la tabla anterior, el cráneo adyacente, la tabla posterior y el tracto de salida del seno frontal. Dos tercios de todas las fracturas de seno frontal incluyen tanto la tabla anterior como la posterior. Las fracturas aisladas de la tabla anterior representan alrededor del 25% de los casos, mientras que entre el 1 y el 7% afectan solo a la posterior. (1)

La prueba diagnóstica más importante es una tomografía computarizada (TC) sin contraste de la cabeza y los huesos faciales. Los cortes axiales permiten la evaluación de la tabla anterior y posterior, los cortes frontales visualizan mejor el piso sinusal y el techo orbitario, mientras que los cortes sagitales son útiles para evaluar la integridad del tracto de salida del seno frontal. Además, las reconstrucciones tridimensionales son útiles para mostrar la entidad

de la fractura y su eventual impacto cosmético. (1)

Las fracturas del hueso frontal se distinguieron principalmente por tener una trayectoria vertical o no vertical. Las fracturas de tipo 1 se definen como fracturas conminutas del seno frontal sin trayectoria vertical, las fracturas de tipo 2 son fracturas verticales que afectan a la órbita pero no al seno frontal, las fracturas de tipo 3 son fracturas verticales que afectan al hueso frontal y al seno pero no a la órbita, las fracturas de tipo 4 afectan tanto al seno frontal como a la órbita ipsilateral, las fracturas de tipo 5 atraviesan la línea media de la cara, afectando al seno frontal y a las órbitas contralaterales o bilaterales. Por lo tanto, el término fractura no vertical se utiliza para describir las fracturas de tipo 1, mientras que el término fractura vertical se utiliza para describir las fracturas de tipo 2 al 5. (1, 2)

Los factores críticos para determinar la modalidad de tratamiento más apropiada que se debe emplear en tales lesiones son: la ubicación de la fractura, la presencia y el grado de desplazamiento de los fragmentos fracturados, el estado del tracto de salida nasofrontal, el grado de lesión de la duramadre y el cerebro, la presencia de otras lesiones craneomaxilofaciales asociadas y la antigüedad de la lesión. (5) El tratamiento quirúrgico de estas fracturas tiene como objetivos: tratar la fuga de líquido cefalorraquídeo, proteger las estructuras intracraneales y permitir la restauración del contorno del seno frontal, posibilitar el establecimiento de una ventilación normal de los senos paranasales, corregir las alteraciones antiestéticas de la frente y prevenir complicaciones tardías como meningitis, sinusitis frontal, mucocele, cefalea frontal crónica, absceso cerebral y osteomielitis ósea frontal. (2, 5, 6).

DESCRIPCIÓN DEL CASO CLÍNICO

Paciente masculino de 26 años de edad, remitido al Hospital Vicente Corral Moscoso para valoración y manejo de trauma facial. Al momento del ingreso se observa herida en la zona frontal. El manejo inicial consistió en la verificación del estado de consciencia, en la cual el paciente obtuvo una puntuación total de 15 en la escala de Glasgow, y signos vitales normales, además, se realizó la estabilización del paciente por medio de la limpieza y cierre de la herida (Figura 1a). Se programa cirugía previo estudios complementarios. En la imagen tomográfica se observa fractura frontal con desplazamiento de la pared anterior del seno frontal derecho. (Figuras 1b, 1c y 1d)

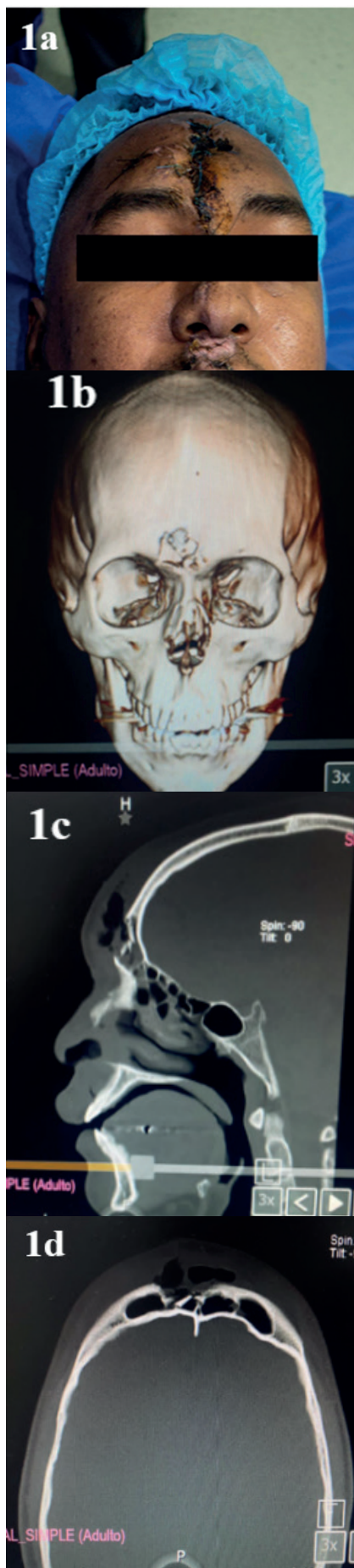

Figura 1 - a) Estado del paciente después del manejo inicial. b) Reconstrucción 3D, vista frontal. c) Vista sagital. d) Vista axial.

A los 7 días de su ingreso bajo anestesia general balanceada se realizó el procedimiento quirúrgico con abordaje por el sitio de la herida, se realizó disección por planos y exposición de fragmentos óseos (Figura 2a). Se verificó el estado del seno frontal, se procedió a realizar limpieza más desnaturalización del seno (Figura 2b). Se realizó reducción más fijación con malla frontal más cinco tornillos de la fractura de la pared anterior del seno frontal derecho (Figura 2c), hemostasia con surgicel y cierre por planos con sutura Vicryl 3-0 y Nylon 4-0 y 6-0 (Figura 2d).

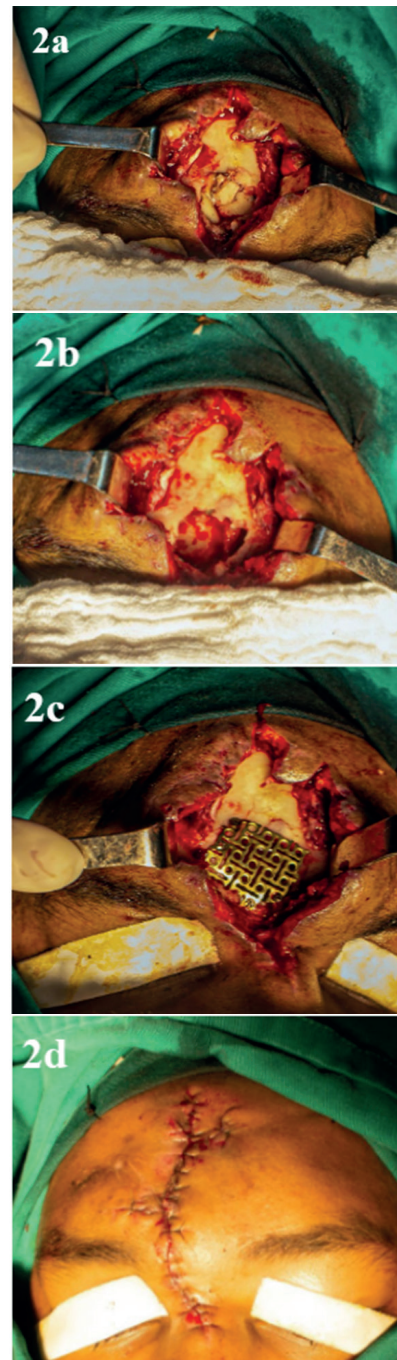


Figura 2 - a) Disección y exposición de fragmentos óseos. b) Limpieza más desnaturalización del seno. c) Fijación y reducción de la fractura. d) Imagen postoperatoria inmediata.

Se realizó una tomografía computarizada postoperatoria a los 5 meses de evolución, que mostró reducción más fijación exitosa. En las secciones axial (Figura 3a) y sagital (Figura 3b) se observa una buena restauración del contorno y la integridad de la pared anterior del seno frontal. No se encontraron complicaciones derivadas de la fractura y no hubo deformidad residual de la frente.

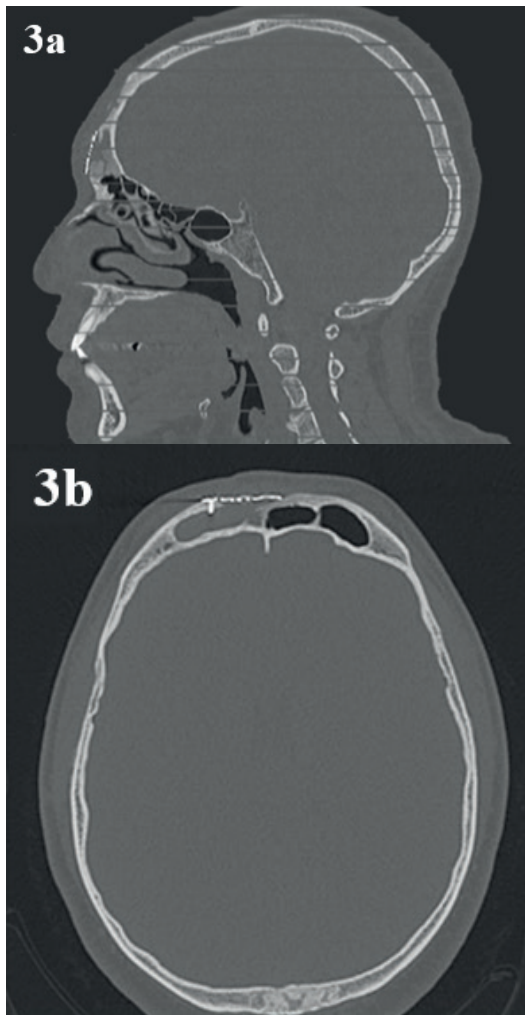


Figura 3 - a) Vista sagital. b) Vista axial

DISCUSIÓN

En la actualidad, no existe un algoritmo de tratamiento para el abordaje quirúrgico de las fracturas del seno frontal que haya sido ampliamente aceptado, en este contexto, existen directrices importantes que pueden usarse para guiar la opción de tratamiento más conveniente como el patrón de fractura y su extensión, que deben ser evaluadas minuciosamente previo al procedimiento quirúrgico. Sin embargo, las complicaciones no demuestran relevancia significativa relacionada con el enfoque quirúrgico realizado. Ya que, en el estudio realizado por López C., et al, mencionan que se han reportado infecciones crónicas indolentes que

requieren intervención más de una década después del tratamiento inicial del seno frontal, pero los datos de seguimiento disponibles en la literatura varían de 9 a 55 meses. Por lo que, recomiendan que durante el tratamiento preoperatorio se debe utilizar imágenes por tomografía computarizada para evaluar la extensión de la fractura, las fracturas asociadas, la obstrucción del tracto de salida nasofrontal y la fuga de líquido cefalorraquídeo. Así también, durante la operación, la visualización adecuada garantizará mejor el manejo quirúrgico exitoso y ayudará a prevenir complicaciones a largo plazo. (4) Así mismo, en la revisión de Bocelli R., et al, señalan que la dificultad para crear un algoritmo diagnóstico y terapéutico correcto a menudo está determinada por la complejidad de la anatomía del sistema sinusal, lo que dificulta identificar el riesgo real de daño estético, funcional o infeccioso. Además, nombra un sistema de clasificación y diagrama de flujo de tratamiento, en donde, toman en consideración el enfoque diferente que se debe adoptar según si la pared anterior está involucrada en comparación con la pared posterior. De igual manera, en el estudio realizado por Becelli R., et al, se sugiere un manejo temprano y definitivo de las lesiones del seno frontal que muestran una fractura de la tabla posterior con un desplazamiento superior a 5 mm, con el fin de proteger las estructuras intracraneales y evitar mayores complicaciones por el retraso en el tratamiento. (1)

En el estudio de Jeyaraj P., se sustenta que las fracturas aisladas de la tabla anterior del seno frontal van desde fracturas lineales no desplazadas o desplazadas mínima/moderadamente hasta fracturas severamente desplazadas y conminutas, dependiendo de la naturaleza y el grado del traumatismo sufrido, y del tamaño y grado de neumatización del seno. Si el grado de desplazamiento, tal como se visualiza en las secciones axiales y sagitales de las tomografías computarizadas, es de más de 1 mm, se justifica una reducción abierta y una fijación dentro de los 2 a 7 días, no solo para corregir la irregularidad del contorno, sino también para liberar cualquier atrapamiento de la mucosa en los bordes de la fractura lo que, de otro modo, podría conducir a la formación tardía de mucocèle o a una sinusitis frontal crónica. (5) Este abordaje quirúrgico para este tipo de fracturas frontales que involucran afectación de la pared anterior del seno frontal, está respaldado por el estudio de Sathyanarayanan R., et al, en el que se indica que el desplazamiento de la pared anterior del seno frontal no complicado con una deformidad estética debe tratarse mediante reducción y fijación abiertas, para evitar complicaciones a corto y largo plazo. (3) De igual manera, en la revisión

sistemática realizada por Johnson N. y Roberts M., se justifica el tratamiento de la fractura frontal a través de la reconstrucción de la pared anterior del seno con reducción abierta y fijación interna con preservación de la mucosa sinusal y del tracto de salida nasofrontal. (7) Así como se realizó el abordaje quirúrgico mediante reducción y fijación de nuestro caso clínico.

Además, a lo largo del tiempo se han propuesto varios enfoques quirúrgicos para tratar las fracturas del seno frontal, entre ellos los abordajes endoscópicos siguen siendo cada vez más comunes. Según el estudio realizado por Chica T. y Pappal R., las fracturas de la pared anterior susceptibles de reducción mediante estas técnicas se manejan de forma óptima dentro de los primeros cinco a diez días para evitar la fibrosis de la lesión. Inicialmente, estas técnicas se limitaban a fracturas aisladas de la tabla posterior para la reparación de fugas de líquido cefalorraquídeo, sin embargo, dado el amplio acceso al seno frontal a través de un abordaje Draf IIB o III, se hizo evidente que la tabla anterior también podría reducirse a través de este abordaje. Una vez obtenido un amplio acceso endoscópico al seno frontal, se realiza la visualización de los segmentos de fractura con un endoscopio de 70°. Se puede realizar la reducción de los segmentos de la fractura de la tabla anterior utilizando una cureta de seno frontal. Además, se expone que una alternativa para que la fractura pueda reducirse es mediante la utilización de un balón o un catéter de Foley, teniendo precaución en el contexto de fracturas concurrentes de la tabla posterior. (6) El uso de un catéter de Foley está respaldado por el reporte de caso clínico realizado por ElMinshawi A., et al, en el que la inflación mediante el catéter de Foley del seno frontal fue útil para realizar una cirugía mínimamente invasiva al ayudar en la reducción sin alterar la integridad perióstica y preservar el revestimiento de los senos paranasales para mantener su función principal. Sin embargo, se destaca que la fractura de la pared posterior es una contraindicación para esta técnica, ya que necesitará una exposición completa, cranealización y obliteración del conducto. (8)

Las deformidades de la frente causadas por una restauración inadecuada del contrafuerte frontal en cirugía primaria tras una fractura son muy difíciles de reconstruir en cirugía secundaria. Kim YH, Kang DH, realizaron una revisión retrospectiva en pacientes con fracturas fronto-orbitarias en el cual se hizo la reconstrucción primaria con fragmentos óseos primarios o un implante aloplástico y se compararon los resultados quirúrgicos del hueso autólogo y los materiales artificiales. El grupo 1 tratado con fragmentos óseos

primarios mostró un nivel significativamente mayor de satisfacción estética que el grupo 2 tratado con materiales aloplásticos. Aunque no hubo diferencias significativas en la tasa de infección, la restauración con fragmentos óseos primarios produjo una mayor satisfacción estética que la restauración con implantes aloplásticos. Por lo tanto, consideran que el uso de fragmentos óseos primarios es un mejor método para reconstruir la compleja estructura del contrafuerte frontal, así como una forma más prometedora de evitar la cirugía secundaria debido a la posibilidad de infección del implante durante la observación a largo plazo. (9) Por otro lado, Tallal R. y Estawrow M, mencionan que pueden ocurrir deformidades después de la reparación del hueso frontal, además de depresiones óseas, los pacientes pueden sufrir cicatrices u hoyuelos en la frente como secuelas tardías. Así pues, defienden el uso de una técnica novedosa para lograr tanto la obliteración de los senos nasales como la restauración primaria del contorno de la frente con colgajos pericraneales vascularizados para minimizar las complicaciones postoperatorias. (10)

CONCLUSIONES

1. Se recomienda un enfoque de equipo multidisciplinario en el que se incluya tanto a un neurocirujano como a un cirujano maxilofacial, para tratar eficazmente las fracturas del tercio superior de la cara.
2. El tratamiento actual de la fractura del seno frontal se basa en tres criterios principales: 1) afectación o no de la tabla posterior, 2) permeabilidad del tracto de salida frontonasal y 3) magnitud del desplazamiento de la tabla anterior.
3. Los paradigmas de tratamiento para las fracturas óseas frontales se centran en el manejo temprano con el objetivo de proteger las estructuras intracraneales de lesiones adicionales, restaurar la función del seno frontal y minimizar la posibilidad de desarrollo de complicaciones en el futuro.
4. Un método ideal de reconstrucción estética de un defecto residual es mediante el uso de los implantes dinámicos de malla de titanio que se pueden usar solos o como complemento de los autoinjertos, para evitar que se produzca un contorno frontal deficiente o una deformidad frontal franca.

5. Es indispensable que se realice un seguimiento a largo plazo de esta población de pacientes, ya que se pueden desarrollar complicaciones postquirúrgicas incluso varios años después de la lesión inicial como meningitis, mucocele y absceso cerebral.

BIBLIOGRAFÍA

1. Becelli R, Palmieri M, Facchini V, Armocida D, et al. Management of frontal sinus fractures: A comprehensive review and treatment algorithm from Sapienza university of Rome. *Interdisciplinary Neurosurgery*. 2021; 26: 1-7. Disponible en: <https://www.sciencedirect.com/science/article/pii/S2214751921002309>
2. Barca I, Stroschio C, Cordaro R, Boschetti CE, et al. Reconstruction of comminuted frontal bone fracture with titanium plates and acrylic resin: Report of two cases. *Interdisciplinary Neurosurgery*. 2021; 23. Disponible en: <https://www.sciencedirect.com/science/article/pii/S2214751920305491>
3. Sathyanarayanan R, Raghu K, Deepika S, Sarath K. Management of Frontal Sinus Injuries. *Annals of Maxillofacial Surgery*. 2018; 8(2): 276-280. Disponible en: <https://www.ncbi.nlm.nih.gov/pmc/articles/PMC6327821/>
4. Lopez CD, Rodriguez R, Lopez J, Manson PN, Rodriguez ED. Frontal Sinus Fractures: Evidence and Clinical Reflections. *Plastic and Reconstructive Surgery Global Open*. 2022; 10(4): 4266. Disponible en: <https://www.ncbi.nlm.nih.gov/pmc/articles/PMC9015196/>
5. Jeyaraj P. Frontal Bone Fractures and Frontal Sinus Injuries: Treatment Paradigms. *Annals of Maxillofacial Surgery*. 2019; 9(2): 261-282. Disponible en: <https://www.ncbi.nlm.nih.gov/pmc/articles/PMC6933972/>
6. Gal T, Pappal R. Delayed endoscopic assisted percutaneous reduction of anterior table frontal sinus fractures. *Otolaryngology Case Reports*. 2021; 19. ISSN 2468-5488. Disponible en: <https://www.sciencedirect.com/science/article/pii/S2468548821000229>
7. Johnson NR, Roberts MJ. Frontal sinus fracture management: a systematic review and meta-analysis. *International Journal of Oral and Maxillofacial Surgery*. 2021; 50(1): 75-82. ISSN 0901-5027. Disponible en: <https://www.sciencedirect.com/science/article/pii/S0901502720302113>
8. ElMinshawi A, Cheng J, McCann P. Case report on management of frontal sinus fracture using foley catheter balloon inflation. *Advances in Oral and Maxillofacial Surgery*. 2022; 5. ISSN 2667-1476. Disponible en: <https://www.sciencedirect.com/science/article/pii/S2667147621002338>
9. Kim YH, Kang DH. Restoration of the Fronto-Orbital Buttress with Primary Bone Fragments. *Korean Journal of Neurotrauma*. 2019; 15(1): 11-18. Disponible en: <https://www.ncbi.nlm.nih.gov/pmc/articles/PMC6495582/>
10. Tallal RE, Estawrow MA. Obliteration and Contouring of Comminuted Anterior Wall Frontal Sinus Fracture Using Pericranial Flaps. *Plastic and Reconstructive Surgery Global Open*. 2021; 9(8): 3670. Disponible en: <https://www.ncbi.nlm.nih.gov/pmc/articles/PMC8352623/>