Artigo Clínico

Emprego de dupla abordagem em fratura complexa de face: relato de caso

Use of dual approach in complex fracture of the face: case report

Uso de abordaje dual en fractura compleja de cara: reporte de caso

Marcelo Victor Coelho Marques
ORCID: 0000-0002-2955-4192
Graduando em odontologia pela Faculdade adventista da Bahia, Brasil. E-mail: marcelo-marques221b@gmail.com.

Ivana Firme de Matos
ORCID: 0000-0002-6879-0892
Cirurgiã Dentista pela Faculdade adventista da Bahia, Brasil. E-mail: ivamatos14@gmail.com

Melquisedeque Paiva Rodrigues
ORCID: 0000-0002-1897-9646
Graduando em odontologia pela Faculdade adventista da Bahia, Brasil. E-mail: melquipaivarodrigues@gmail.com

Murillo Leite Mascarenhas
ORCID: 0000-0001-6725-9576
Cirurgião bucomaxilofacial, Hospital Emec/HTO/ SALT/Clínica/NOA/HGCA, Brazil. E-mail: drmurilloctbmf@gmail.com

Thiago Marcelino Sodré
ORCID: 0000-0002-8939-598X
Especialista em implantodontia pela Faculdade do Centro Oeste Paulista, Brasil
E-mail: tmsodre@gmail.com

Antônio Varela Cancio
ORCID: 0000-0001-9139-7303
Especialista em CTBMF pela Universidade Federal da Bahia (UFBA), Brasil
E-mail: avarelac1@hotmail.com

ENDEREÇO INSTITUCIONAL:
Univer-sidade Estadual de Feira de Santana. (UEFS), Av. Transnordestina, s/n - Feira de Santana, Novo Horizonte - BA, 44036-900.

AUTOR CORRESPONDENTE:
Marcelo Victor Coelho Marques
Telefone: +5594991941703.
Rodovia BR 101, km 197, Capoeiruçu, Cachoeira – BA, 44300-000.

RESUMO

Objetivo: Relatar o tratamento de fratura de osso frontal e OPN. Relato de caso: Paciente G.S.M, 25 anos, foi encaminhado ao serviço de Cirurgia e Traumatologia Bucomaxilofacial (CTBMF) do Hospital Geral Clériston Andrade (HGCA). Em análise facial, notou-se lesões em tecidos moles, hiposfagma em ambos os globos oculares, equimose periorbital bilateral e edema da região hemifacial esquerda, além de crepitação em região de OPN. Após a solicitação de Tomografia Computadorizada (TC) de face observou-se fratura complexa em região de terço superior esquerdo e região de glabela, acometendo osso frontal e margem supra orbital esquerda, além de fratura de OPN sem deslocamento considerável. Foi realizada uma abordagem cruenta por meio de um acesso coronal, e por meio deste foi realizada a redução e fixação dos arcos com placas e parafusos de titânio do sistema 2.0. Para o tratamento da fratura de OPN optou-se por uma abordagem incruenta devido ao mínimo deslocamento. Conclusão: O tratamento cruento com redução aberta e fixação interna rígida, mostrou-se uma abordagem eficaz para o alinhamento das fraturas do osso frontal, da mesma forma, a abordagem incruenta da fratura de OPN, embora conservadora, também apresentou bons resultados, demonstrando o sucesso da técnica empregada nesse caso. **Palavras-chave:** Fratura do osso frontal ; Fratura complexa ; Trauma bucomaxilofacial.

ABSTRACT

Objective: To report the treatment of frontal bone fracture and OPN. Case report: Patient G.S.M, 25 years old, was referred to the Oral and Maxillofacial Surgery and Traumatology Service (CTBMF) of Hospital Geral Clériston Andrade (HGCA). In facial analysis, soft tissue lesions, hyposphagma in both eyeballs, bilateral periorbital ecchymosis and edema of the left hemifacial region were noted, in addition to crackling in the OPN region. After requesting a Computed Tomography (CT) scan of the face, a complex fracture was observed in the upper left third and glabella region, affecting the frontal bone and left supraorbital margin, in 5addition to an OPN fracture without considerable displacement. An open approach was performed through a coronal access, and through this the arches were reduced and fixed with titanium plates and screws of the 2.0 system. For the treatment of the OPN fracture, a closed approach was chosen due to the minimal displacement. Conclusion: Open reduction treatment with open reduction and rigid internal fixation proved to be an effective approach for the alignment of frontal bone fractures. success of the technique employed in this case. **Keywords:** Frontal bone fracture; Complex fracture; Oral and maxillofacial trauma.

RESUMEN

Objetivo: Reportar el tratamiento de la fractura de hueso frontal y OPN. Caso clínico: Paciente G.S.M, de 25 años de edad, remitido al Servicio de Cirugía y Traumatología Oral y Maxilofacial (CTBMF) del Hospital Geral Clériston Andrade (HGCA). En el análisis facial se observaron lesiones de partes blandas, hiposfagma en ambos globos oculares, equimosis periorbitaria bilateral y edema de región hemifacial izquierda, además de crepitantes en región OPN. Tras solicitar una tomografía computarizada (TC) de rostro, se objetivó una fractura compleja en tercio superior izquierdo y región de glabela, afectando hueso frontal y margen supraorbitario izquierdo, además de una fractura OPN sin desplazamiento importante. Se realizó un abordaje abierto a través de un acceso coronal, mediante el cual se redujeron las arcadas y se fijaron con placas de titanio y tornillos del sistema 2.0. Para el tratamiento de la fractura OPN se optó por un abordaje cerrado debido al mínimo desplazamiento. Conclusión: El tratamiento de reducción abierta con reducción abierta y fijación interna rígida demostró ser un abordaje eficaz para la alineación de las fracturas del hueso frontal, éxito de la técnica empleada en este caso. **Palabras-clave:** Fractura de hueso frontal; Fractura compleja; Traumatismos bucales y maxilofaciales.

INTRODUÇÃO

O osso frontal faz parte dos ossos do neurocrânio, sendo fundamental para a arquitetura facial.[1] Apresenta em seu interior o seio frontal, uma cavidade óssea, pneumática, com formato triangular. Sua parede posterior faz a separação do seio com a dura-máter e lobo frontal do cérebro, enquanto o limite inferior é demarcado pelo teto da orbita e pelo ducto nasofrontal.[2]

As fraturas do osso frontal são incomuns, provavelmente devido à anatomia da região que conta com uma parede forte de osso cortical, capaz de conferir resistência a certos tipos de impacto. Quando ocorrem fraturas, sua etiologia geralmente envolve traumas de alta energia como acidentes automobilísticos, motociclísticos e agressões físicas. [3,4] E em análise epidemiológica apresentam maior incidência no sexo masculino. [4]

Clinicamente, em fraturas do osso frontal os pacientes geralmente apresentam sinais e sintomas que sugerem tal fratura, podendo apresentar edema na região, hematoma, lacerações na fronte, rinorreia e quando acordados, muitos pacientes relatam sensibilidade à palpação. [1,3]

A Tomografia Computadorizada (TC) atualmente se configura como o padrão ouro no diagnóstico de fraturas da face, por permitir melhor visualização da extensão das fraturas e envolvimento com outras estruturas. [2,3]

As fraturas de osso frontal podem acometer as paredes anterior e/ou posterior, com ou sem envolvimento do ducto nasofrontal, sendo mais comum o envolvimento apenas da parede anterior do seio frontal. [5] As fraturas que envolvem somente a parede anterior não costumam estar relacionadas com complicações significativas, entretanto, a depender do grau de deslocamento podem resultar em deformidades estéticas.[6] Nestes casos, o tratamento consiste na redução e fixação das fraturas, devendo ser realizado o mais breve possível, prevenindo complicações e objetivando restaurar a estética e função (quando esta é prejudicada).[5,6]

A parte óssea do nariz é composta pelos Ossos Próprios do Nariz (OPN), osso etmoide e vômer, além de estruturas cartilaginosas.[7] Devido sua localização proeminente na face, está mais susceptível a traumas, sendo a estrutura da face mais acometida por fraturas, em especial os OPN. Fraturas nasais podem apresentar epistaxe, equimose periorbital, edema nasal, desvio do complexo nasal, falta de projeção nasal, rinorreia, aumento da distância intercantal e anosmia.[8,9]

Em casos de fraturas nasais isoladas, não é obrigatório a solicitação de TC para o estabelecimento do diagnóstico, porém, este exame tem grande valia para fins terapêuticos.[7,9] O tratamento destas fraturas consiste basicamente em redução aberta, fechada ou proservação, sendo esta última, a abordagem mais empregada.[7]

Este trabalho tem por objetivo relatar o tratamento de uma fratura da parede óssea anterior do seio frontal e dos OPN. Cujo tratamento associou abordagem cruenta para fratura de fronte, e abordagem incruenta para a fratura de ossos próprios do nariz.

RELATO DE CASO

Paciente G.S.S, feoderma, sexo masculino, 25 anos de idade, vítima de acidente motociclístico (moto x moto) no dia 12/09/2022, foi encaminhado pela unidade de saúde de Serra Preta ao serviço de Cirurgia e Traumatologia Bucomaxilofacial (CTBMF) do Hospital Geral Clériston Andrade (HGCA), Feira de Santana – BA. Ao exame primário, paciente negou síncope, porém relatou quadro de êmese na unidade de origem, com queixas de cefaleia. Apresentava-se com vias aéreas preservadas, cervical estável e indolor, eupneico, corado,

ISSN 1808-5210 (Online)
ISSN 1679-5458 (Linking)

normotenso, normocardio, Glasgow 15 e acuidade visual e motricidade dos músculos oculares extrínsecos preservados.

Ao exame físico, o paciente apresentava-se lúcido e orientado em tempo e espaço e em bom estado geral. Em análise facial, notou-se lesões em tecido mole, tais como: escoriações em região hemifacial esquerda e dorso de nariz, lesões corto-contusas (já suturadas na unidade de origem) em região frontal esquerda, margem infraorbital esquerda, região supra orbital esquerda, região de lábio superior esquerdo (sem acometimento do vermelhão do lábio e da mucosa labial), e em região de lábio inferior esquerdo. Notou-se também hiposfagma em ambos os globos oculares, equimose periorbital bilateral e edema da região hemifacial esquerda (imagem 01. A). À palpação, notou-se crepitação em região de OPN.

Uma TC de face foi solicitada, e em análise desta, notou-se fratura complexa em região de terço superior esquerdo e região de glabela, acometendo osso frontal e margem supra orbital esquerda. Além disto, o exame de imagem também evidenciou fratura de OPN sem deslocamento considerável. Em análise detalhada dos cortes tomográficos, observou-se o acometimento isolado da parede anterior do seio frontal, com preservação da parede posterior e do recesso frontal, sem indícios de dano ao ducto nasofrontal (imagem 01. B, C, D e E). Mediante as características do trauma e dos padrões de fratura, optou-se por uma abordagem cruenta da fratura de osso frontal e abordagem incruenta à fratura de OPN.

Figura 1 - :(A) = Aspecto clínico do dia 12/09//2022. (B e C) = Reconstrução 3D da TC. (D) = Corte axial da TC. (E) = Corte sagital da TC, evidenciando fratura de terço superior e de OPN.

A cirurgia foi realizada no dia 19/09/2022, onde o paciente já se apresentava com edema de menor proporção. Para a realização da anestesia geral, uma intubação orotraqueal foi estabelecida. E baseando-se nos princípios de acesso à face, visando estética e adequada exposição dos segmentos fraturados, optou-se por um acesso coronal, também denominado bitemporal. Foram realizadas as marcações de incisão e síntese, e posteriormente foram realizadas as suturas hemostáticas com fio de Nylon 1-0. Foi realizada a infiltração de anestésico local + vasoconstrictor (cloridrato de bupivacaína 0,5% + epinefrina 1:200.000) na região à ser incisada, e com a utilização de lâmina fria nº 23 foi realizada a incisão das primeiras camadas do SCALP: pele, tecido subcutâneo e camada musculoaponeurótica, com exposição do tecido aureolar frouxo, camada na qual se realiza a real divulsão tecidual, com retração de todas as camadas supracitadas em sentido anteroinferior, estendendo-se até pouco antes da margem supra orbital, onde inclui-se no retalho o pericrânio, obtendo-se uma exposição do tecido ósseo e dos segmentos fraturados (imagem 02. A). Para realização do controle hemostático durante as incisões foram usadas manobras compressivas e o uso de eletrocautério.

Após exposição da fratura, foi realizada a remoção dos segmentos ósseos, para uma análise clínica do seio frontal, estes foram armazenados em solução fisiológica estéril 0,9% até o momento de sua realocação. Em análise clínica confirmou-se integridade da parede posterior e do recesso do seio frontal, realizando-se irrigação abundante com soro fisiológico estéril 0,9% para remoção de hematomas e resquícios de fragmentos ósseos. Após a limpeza e desbridamento do seio frontal, foi realizada a redução anatômica, com posterior fixação dos arcos por meio do uso de placas e parafusos de titânio do sistema 2.0 (imagem 02. B, C e D).

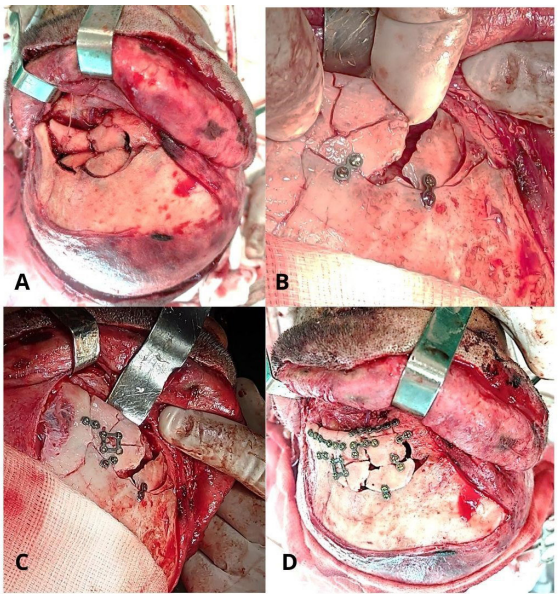

Figura 2 - :(A) = Exposição dos segmentos ósseos de terço superior. (B, C e D) = Simplificação, redução e fixação dos fragmentos com placas e parafusos de titânio.

A síntese final foi realizada seguindo os princípios cirúrgicos, realizando-se uma sutura por planos, sendo suturado primeiramente o pericrânio por meio de sutura contínua, com fio reabsorvível vicryl 3-0, em seguida sutura contínua dos tecidos: aureolar frouxo, camada musculoaponeurótica e camada subcutânea, com fio reabsorvível de vicryl 3-0. Previamente a sutura da camada epitelial foi feita a instalação de um dreno de sucção, no intuito de prevenir a formação de espaços mortos. A síntese da camada final foi realizada por meio de sutura contínua festonada com fio de Nylon 1-0. (imagem 03)

Em análise clínica da fratura de OPN, optou-se por uma abordagem incruenta, fazendo-se apenas manipulação dos segmentos, melhorando a projeção dos mesmos, tendo em vista que se apresentavam com deslocamento mínimo, não sendo justificável uma extensão do acesso coronal ou um segundo acesso por via intraoral para sua abordagem.

Em análise clínica pós-operatória, notou-se adequada redução e fixação dos segmentos ósseos, com reestabelecimento da projeção anterior-posterior da margem supraorbital. (imagem 03). Finalizada a cirurgia, o paciente seguiu aos cuidados locais e gerais da equipe, demonstrando adequada resposta pós-anestésica.

Figura 3 - Sutura final e aspecto clínico de pós-operatório imediato, demonstrando adequada projeção anteroposterior.

DISCUSSÃO

A análise epidemiológica das fraturas do osso frontal, demostra predomínio pelo gênero masculino, tendo os acidentes automobilísticos/motociclísticos e as agressões físicas como os principais fatores etiológicos.[4,6] Sendo compatíveis com o presente caso.

O diagnóstico das fraturas faciais, bem como o planejamento cirúrgico, deve contar com um exame clínico e radiográfico adequado. Em fraturas do osso frontal é comum encontrarmos clinicamente edema, hematoma, lacerações, rinorreia e sensibilidade na região. [1,3] Já as fraturas de OPN podem apresentar crepitação óssea na região, sendo estes, sinais e sintomas observados neste relato.

O tratamento de fraturas do osso frontal baseia-se na avaliação de alguns critérios, tais quais: integridade da parede anterior e posterior, envolvimento ou não do ducto nasofrontal, ruptura da dura-máter com extravasamento de líquido cefalorraquidiano e grau de deslocamento/cominuição da fratura.[7] No caso descrito, observa-se fratura restrita à parede anterior do seio frontal, com deslocamento considerável, sem envolvimento da parede posterior e do recesso frontal, mantendo preservada a integridade do ducto nasofrontal. Para Marinheiro *et al.*(2014)[4] e Schultz *et al.* (2019)[10] tais fraturas são mais frequentes que as demais, e não costumam estar relacionadas com complicações significativas, entretanto, a depender do grau de deslocamento podem causar perda de projeção do terço superior da face, resultando em deformidades estéticas, como ocorreu neste caso.[6,8]

Fraturas de osso frontal na maioria das vezes são tratadas por abordagem cruenta, com redução aberta e fixação interna rígida, entretanto, existem outros métodos terapêuticos utilizados, entre eles; o uso da assistência endoscópica e a técnica de "camuflagem" utilizando a sobreposição de materiais no defeito ósseo.[9,10]

No presente caso, foi instituída a redução aberta e fixação interna dos fragmentos ósseos com placas e parafusos, através de um acesso coronal. O acesso em questão tem sido relatado na literatura como o mais utilizado para esses tipos de fraturas[4,8,9], pois permite ampla exposição, visualização direta da fratura, evita cicatrizes faciais e ainda apresenta a possibilidade de reconstrução com enxerto ósseo de calvária, caso necessário. Como desvantagem apresenta a maior nível de hemorragia e risco de lesão do ramo frontal do nervo facial e de ramos frontais do trigêmeo.[10]

Gonçalves et al. (2014)[9] observaram que fraturas do seio frontal normalmente apresentam-se associadas a outros tipos de fraturas da face e do crânio, sendo a fratura nasal a mais encontrada (35,29%), seguida pela fratura do tipo NOE (13, 72%), de zigoma (11,76%), Le Fort II (9,08%), de órbita (7,84%), de temporal (5,88%), Le Fort I, Le Fort III, mandíbula e Lannelongue (3,92%) e fratura do osso parietal (0,96%).[9]

As fraturas nasais podem ser tratadas através da redução fechada ou aberta, dependendo dos danos estéticos e funcionais que possam apresentar.[10] Neste caso clínico, optou-se por uma abordagem incruenta à fratura de OPN, visto que o tratamento cirúrgico de fratura de OPN está indicado quando há presença de deslocamento

ISSN 1808-5210 (Online)
ISSN 1679-5458 (Linking)

significativo, comprometimento da via aérea e/ou defeitos estéticos[4,5], características ausentes no presente caso.

CONCLUSÃO

O tratamento cruento, com redução aberta e fixação interna, mostrou-se uma abordagem eficaz para o alinhamento das fraturas do osso frontal, com adequado reestabelecimento da projeção anteroposterior. Da mesma forma, a abordagem incruenta da fratura de OPN, embora conservadora, também apresentou bons resultados, evidenciando sucesso da técnica empregada em ambos os terços faciais.

REFERÊNCIAS

1. Chukwulebe S, Hogrefe C. The Diagnosis and Management of Facial Bone Fractures. Emerg Med Clin North Am. 2019;37(1):137–51.

2. Schultz K, Braun TL, Truong TA. Facial Trauma: Frontal Sinus Fractures. Semin Plast Surg [Internet]. 2017 May 1 [cited 2022 Sep 22];31(2):80. Available from: /pmc/articles/PMC5423803/

3. Hadad H, Cervantes LCC, da Silva RBP, Junger B, Gonçalves PZ, da Silva Fabris AL, et al. Surgical treatment of anterior sinus wall fracture due to sports accident. J Craniofac Surg [Internet]. 2018 [cited 2022 Sep 22];29(7):e722–3. Available from: https://journals.lww.com/jcraniofacialsurgery/Fulltext/2018/10000/Surgical_Treatment_of_Anterior_Sinus_Wall_Fracture.119.aspx

4. Marinheiro BH, De Medeiros EHP, Sverzut CE, Trivellato AE. Frontal bone fractures. J Craniofac Surg [Internet]. 2014 Nov 1 [cited 2022 Sep 22];25(6):2139–43. Available from: https://pubmed.ncbi.nlm.nih.gov/25377971/

5. Lessa E, Cruz R, Costa M, Magalhães G, Braune A. Fraturas do seio frontal: conduta em relação ao ducto nasofrontal. Rev Bras Cir Plástica [Internet]. 1AD [cited 2022 Sep 22];25(3):19–19. Available from: http://www.rbcp.org.br/details/629/fraturas-do-seio-frontal--conduta-em-relacao-ao-ducto-nasofrontal

6. Guy WM, Brissett AE. Contemporary management of traumatic fractures of the frontal sinus. Otolaryngol Clin North Am [Internet]. 2013 Oct [cited 2022 Sep 22];46(5):733–48. Available from: https://pubmed.ncbi.nlm.nih.gov/24138734/

7. Lu GN, Humphrey CD, Kriet JD. Correction of Nasal Fractures. Facial Plast Surg Clin North Am [Internet]. 2017 Nov 1 [cited 2022 Sep 26];25(4):537–46. Available from: https://pubmed.ncbi.nlm.nih.gov/28941506/

8. Fattahi T, Salman S. Management of Nasal Fractures. Atlas Oral Maxillofac Surg Clin North Am [Internet]. 2019 Sep 1 [cited 2022 Sep 26];27(2):93–8. Available from: https://pubmed.ncbi.nlm.nih.gov/31345495/

9. Gonçalves CL, Farah GJ, Pava AJ, Camarini ET, Iwaki Filho L, Iwaki LCV. Levantamento Epidemiológico Sobre Fraturas de Osso Frontal Atendidas pelo Serviço de Residência em Cirurgia Buco-Maxilo da Universidade Estadual de Maringá, entre 2009 a 2012. Rev Faculdade Odontol Lins. 2014;24(2):10–6.

10. Schultz JJ, Chen J, Sabharwal S, Halsey JN, Hoppe IC, Lee ES, et al. Management of Frontal Bone Fractures. J Craniofac Surg [Internet]. 2019 Oct 1 [cited 2022 Sep 26];30(7):2026–9. Available from: https://pubmed.ncbi.nlm.nih.gov/31261348/