

Instalação de implante em região posterior de maxila através da técnica de summers e osseodensificação: relato de caso

Implant installation in posterior maxilla using the summers technique and osseodensification: a case report

Instalación de implantes en la región posterior del maxilar utilizando la técnica de summers y la osseodensificación: informe de un caso

RESUMO

Este trabalho tem por objetivo relatar um caso em que foi realizada a técnica de Summers para elevação do seio maxilar, associada a realização de osseodensificação. Paciente do gênero masculino, 53 anos, apresentando ausência do dente 17, com altura reduzida na área edêntula. Foi realizada a elevação do seio maxilar pela técnica de Summers associada a osseodensificação da região para uma melhora da qualidade óssea. Foi instalado um implante cone morse SIN de 3.8 x 8.5 com torque de 45 newtons. No acompanhamento pós-operatório não houve qualquer sinal ou sintoma de complicação e o paciente foi reabilitada com uma prótese parafusada sobre implante. **Palavras-chaves:** Implantes Dentários; Seio Maxilar; Levantamento do Assoalho do Seio Maxilar; Osseodensificação.

ABSTRACT

This study aims to report a case in which the Summers technique was performed for maxillary sinus elevation, associated with osseodensification. Male patient, 53 years old, with missing tooth 17, with reduced height in the edentulous area. Maxillary sinus elevation was performed using the Summers technique associated with osseodensification of the region for an improvement in bone quality. A 3.8 x 8.5 SIN morse taper implant with a torque of 45 newtons was installed. In the postoperative follow-up, there were no signs or symptoms of complications and the patient was rehabilitated with a screw-retained implant prosthesis. **Key-words:** Dental Implants; Sinus Floor; Sinus Floor Augmentation; Osseodensification.

RESUMEN

Este trabajo tiene como objetivo informar de un caso en el que se realizó la técnica de Summers para la elevación del seno maxilar, asociada a la osteodensificación. Paciente varón, de 53 años, que presenta ausencia del dente 17, con altura reducida en la zona edêntula. Se elevó el seno maxilar mediante la técnica de Summers asociada a la osteodensificación de la región para mejorar la calidad ósea. Se instaló un implante morse cónico de 3,8 x 8,5 SIN con un par de 45 newtons. En el seguimiento postoperatorio no hubo signos ni síntomas de complicación y el paciente fue rehabilitado con una prótesis atornillada sobre un implante. **Palabras Clave:** Implantes dentales; Seno maxilar; Elevación del suelo del seno maxilar; Osteodensificación.

Éwerton Daniel Rocha Rodrigues

ORCID: 0000-0003-1969-8288

Universidade de Pernambuco, Faculdade de Odontologia de Pernambuco, Hospital Universitário Oswaldo Cruz, Departamento de Cirurgia e Traumatologia Buco-Maxilo-Facial, Brasil. E-mail: ewertondaniel27@hotmail.com

Andressa Luiza De Moraes

ORCID: 0000-0002-9863-9878

Departamento de Cirurgia e Traumatologia Buco-Maxilo-Facial do Centro Universitário Brasileiro, UNIBRA, Brasil. E-mail: andressaluizamorais@outlook.com

Brenda Karoline Valença Freire

ORCID: 0000-0002-1488-2273

Departamento de Cirurgia e Traumatologia Buco-Maxilo-Facial do Centro Universitário Brasileiro, UNIBRA, Brasil. E-mail: karolinebrenda05@gmail.com

Maria Emanuela Letícia Da Silva

ORCID: 0000-0002-7159-1165

Departamento de Cirurgia e Traumatologia Buco-Maxilo-Facial do Centro Universitário Brasileiro, UNIBRA, Brasil. E-mail: emanuelaletecia@hotmail.com

Belmiro Cavalcanti do Egito Vasconcelos

ORCID: 0000-0002-6515-1489

Universidade de Pernambuco, Faculdade de Odontologia de Pernambuco, Hospital Universitário Oswaldo Cruz, Departamento de Cirurgia e Traumatologia Buco-Maxilo-Facial, Brasil. E-mail: belmiro.vasconcelos@gmail.br

INTRODUÇÃO

A reabilitação com implantes dentários na região posterior de maxila pode ser desafiadora, não apenas pela deficiência de volume ósseo e pela qualidade óssea da região.¹ A redução do volume ósseo pode se dar pela perda dentária, principalmente, e, nesta região, a pneumatização do seio maxilar diminui a quantidade de tecido ósseo vertical, dificultando a instalação de implantes.²

Para reabilitar a função e a estética dos pacientes por meio do tratamento com implantes dentários, é necessário que a quantidade e a qualidade óssea sejam restabelecidas.² Existem diferentes técnicas descritas na literatura para contornar esta situação, cada uma sendo indicada de acordo com a quantidade de osso disponível.^{1,2} Atualmente, as técnicas mais utilizadas para a cirurgia de levantamento do seio maxilar são: a técnica da janela lateral, também chamada de técnica de Caldwell-Luc, e a técnica atraumática conhecida como técnica de Summers.^{1,3}

A cirurgia de elevação do seio pela janela lateral foi descrita pela primeira vez por Tatum e publicada por Boyne e James.⁴ Nessa técnica é realizada uma osteotomia na parede lateral do seio para levantar a membrana de Schneider e adicionar enxerto ósseo a fim de promover a formação de tecido ósseo no local enxertado. Essa técnica apresenta algumas desvantagens em relação à técnica de Summers, como maior morbidade, maior risco de infecção e maior tempo de cicatrização e maior tempo cirúrgico.^{1,2}

Na técnica descrita por Summers em 1994, o acesso é através da crista do rebordo alveolar e é indicada para os casos em que a altura óssea residual é de pelo menos 5 mm e a largura da crista óssea é adequada para a colocação imediata do implante.⁵ Esta técnica consiste em preparar o local do implante empurrando o osso apicalmente através do uso de osteótomos progressivos de diâmetro crescente e extremidade côncava, que gradualmente compactam o osso e assim elevam o assoalho do seio, permitindo a instalação imediata do implante. Esta técnica é menos invasiva que a técnica traumática, e apresenta como grande vantagem, além da conservação óssea na região, menor trauma cirúrgico e um menor tempo de reabilitação.

A osseodensificação consiste na preparação biomecânica que preserva o osso em um processo de perfuração que utiliza brocas com geometria cônica, especialmente projetadas para expandir progressivamente a osteotomia enquanto condensa o osso em suas paredes laterais e apicais, aumentando a estabilidade primária do implante associando a um efeito elástico de acomodação (spring-back effect).⁵ A osseodensificação aumenta o contato osso-implante, a densidade óssea e, conseqüentemente, a estabilidade primária do implante.⁷

Com base no exposto acima e tendo em vista a importância da reabilitação oral, este relato de caso clínico tem por objetivo descrever a técnica de elevação atraumática do seio maxilar associada à osseodensificação com instalação de implante imediato na região posterior da maxila visando a restauração da função, estética e qualidade de vida.

RELATO DE CASO

Paciente do gênero masculino, 53 anos, procurou à clínica do Curso de Especialização em Implantodontia do Centro de Pós-Graduação em Odontologia (CPGO) – Recife, tendo como queixa principal o incômodo que a falta de um dente posterior causava. O mesmo relatou não possuir nenhum problema de saúde, não ter alergias e não estar tomando nenhuma medicação à época da realização da anamnese.

Na realização do exame clínico foi observado ausência do dente 17 o paciente apresentava uma sobremordida na região anterior, problemas periodontais causados por uma coroa mal adaptada na região de incisivos inferiores, porém não se queixava destas alterações. Ao exame tomográfico observou-se um seio maxilar sem alterações imaginológicas sugestivas de processo patológico e na avaliação dos cortes parassagitais observou-se que havia pneumatização do seio maxilar, que se apresentava com uma altura com cerca de 8,9 mm e largura que variou de 10,2 a 10,8 mm (Imagem 1).

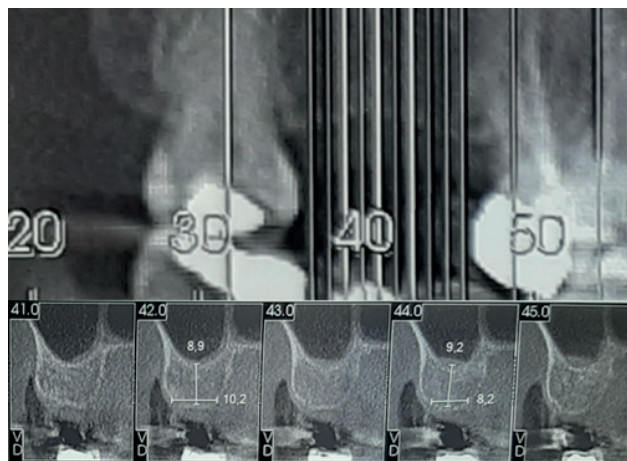


Figure 1 - tomografia computadorizada da região edêntula do 17.

Tendo em vista o exposto, foi proposto para o paciente a instalação de um implante CM 3,8 x 8,5 SIN, utilizando a elevação do assoalho com os osteótomos de Summers, além da realização da técnica de osseodensificação para propiciar um maior contato osso/implante. Previamente à cirurgia foi realizado a confecção de um guia cirúrgico para auxiliar no posicionamento tridimensional do

implante (Imagem 2). Foi realizada anestesia local com mepivacaína 2% com epinefrina 1:100.000, fez-se uma incisão intrassucular nos dentes vizinhos e supracrestal na região do dente 17 para realização do descolamento mucoperiosteal, seguido do posicionamento do guia cirúrgico (Imagem 2).

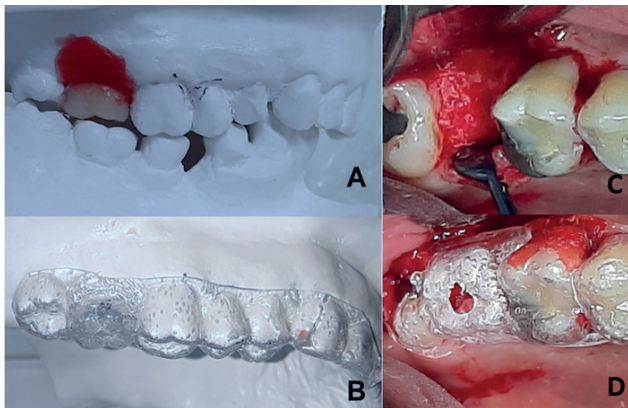


Figure 2 - A – dente de estoque simulando a posição da futura coroa sobre implante. B – Guia cirúrgico confeccionado. C – área cirúrgica. D – Guia cirúrgico confeccionado.

A seguir, foi realizada a fresagem com as brocas 1.8, 2.0, 2.3, 2.5, 2.8, e 3.0 do kit de osseodensificação até o limite de 6mm. Os osteótomos foram utilizados até se atingir uma profundidade de 10mm, na seguinte sequência: 2,0 mm, 2,5 mm e 3,0 mm. Em seguida, foram utilizadas as brocas 3.3, e 3.5 do kit de osseodensificação até o limite de 10mm e o implante foi instalado (imagem 03), obtendo-se um torque de 45N. Foi realizada a sutura com fio de nylon 4-0.

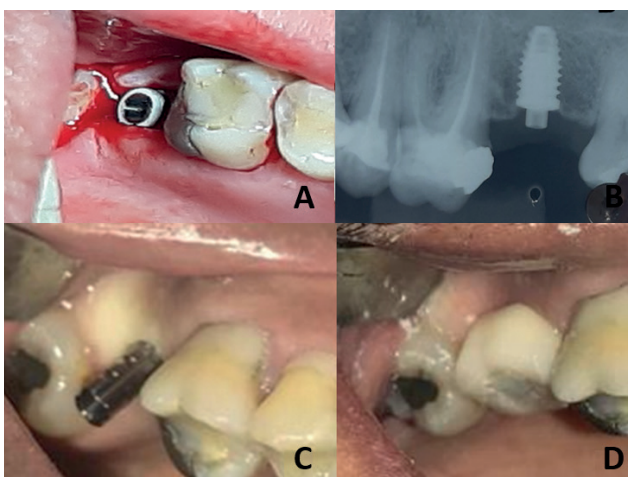


Figure 3 - A – inserção do implante. B – radiografia pós-operatória do implante instalado. C – cilindro provisório instalado. D – coroa provisória instalada.

Como medicação pós operatória foram prescritos amoxicilina 500mg a cada 8h, por 05 dias; bupropion 150mg a cada 12h por 05 dias e dipirona 1g a cada 6h por 03 dias. O paciente retornou 7

dias após o procedimento cirúrgico para remoção de sutura sem nenhuma queixa. Quatro meses após a instalação do implante foi realizada a instalação de uma coroa provisória (Imagem 3).

DISCUSSÃO

A redução do volume ósseo na região posterior da maxila é um problema frequente encontrado pelos implantodontistas e deve ser solucionado quando o paciente necessita e deseja ser reabilitado com implantes dentários. Alguns procedimentos cirúrgicos podem ser utilizados para restaurar a qualidade e quantidade óssea, objetivando a reabilitação do paciente com implantes.¹ A técnica de Summers para elevação sinusal é uma boa alternativa para contornar esse problema de forma menos traumática, com alta previsibilidade e possibilitando a instalação no mesmo tempo cirúrgico. Essa técnica é bem descrita na literatura e apresenta altas taxas de sucesso quando devidamente indicada.³

A escolha da técnica cirúrgica depende, principalmente, da quantidade de osso alveolar remanescente. Nos casos em que a altura óssea residual é de, no mínimo, 5 mm, a abordagem pela técnica de Summers é bem indicada; já quando a altura óssea residual for inferior a 5 mm, a abordagem da janela lateral é mais indicada, por possibilitar maior ganho de altura óssea.⁶ Com relação ao ganho de altura óssea, a técnica de Summers permite um ganho menor, que pode variar de 3 a 5mm, enquanto a técnica da janela lateral pode levar a um aumento da altura superior a 10mm.⁵ No caso em questão, foi optado pela técnica de Summers por atender as indicações citadas na literatura, a altura residual da crista era maior que 5mm, necessitando de um ganho ósseo inferior a 5mm.

Rosen et al.⁸, realizaram um estudo multicêntrico retrospectivo que avaliou a sobrevivência de 174 implantes instalados pela técnica de Summers, foi encontrada uma taxa de sobrevivência de 96% quando a altura do osso residual era de 5mm ou mais. Quando a altura do osso era de 4mm ou menos, a taxa foi de 85,7%, o que demonstra que as taxas de sobrevivência estão ligadas à altura óssea residual, resultando em um melhor prognóstico na presença de maior quantidade.

A revisão sistemática realizada por Tan et al.³, avaliou a taxa de sobrevivência de implantes colocados por meio da técnica de Summers, os autores observaram que as taxas de sobrevivência encontradas são comparáveis às taxas de sobrevivência de implantes instalados em regiões

não submetidas à cirurgia, concluindo, assim, que esta técnica é previsível e tem baixa incidência de complicações durante e após a cirurgia.

Na elevação do assoalho do seio maxilar, a obtenção de estabilidade primária satisfatória do implante é um fator chave para a osseointegração. A técnica de osseodensificação, por promover uma compactação óssea nas paredes osteotomizadas, podem atuar melhorando o imbricamento do implante no osso, sendo, assim, um adjuvante importante na obtenção da estabilidade primária em áreas com baixa qualidade óssea.⁹ Por esse motivo, foi proposta a realização da osseodensificação para o caso descrito, visando melhorar a qualidade óssea ao redor do implante instalado.

Notavelmente, nas últimas duas décadas, tem havido uma tendência de se optar por tratamentos menos invasivos e com um tempo menor. Nesse aspecto, a técnica de Summers e osseodensificação foram associadas com esse objetivo. Uma vez que a utilização dos osteótomos para o ganho de altura na região posterior de maxila pode ser realizada concomitantemente à instalação do implante, sendo uma técnica menos invasiva e com um tempo de espera para a reabilitação diminuído em comparação à técnica da janela lateral.¹⁰ Devido ao fato da região posterior de maxila possuir uma baixa qualidade óssea, a osseodensificação, foi empregada no caso apresentado com o objetivo de aumentar a estabilidade primária, visando uma maior previsibilidade do caso.

A associação das duas técnicas é relevante não só pelas altas taxas de sobrevivência dos implantes instalados, mas também pela baixa incidência de complicações cirúrgicas associadas, proporcionando de recuperação e cicatrização menos mórbido para o paciente.

CONCLUSÃO

O tratamento proposto tem se mostrado uma excelente alternativa para a resolução de casos com pouca altura e baixa qualidade óssea, sendo um procedimento menos invasivo e previsível. O paciente foi reabilitado com sucesso e não apresentou qualquer sinal sugestivo de falha da reabilitação no período de 5 meses de acompanhamento.

REFERENCES

1. Salgar, N. Osseodensified crestal sinus window augmentation: An alternative procedure to the lateral window technique. *J. Oral Implantol.* 47, 45–55 (2021).
2. Esposito, M. et al. Effectiveness of sinus lift procedures for dental implant rehabilitation: A Cochrane systematic review. *Eur. J. Oral Implantol.* 3, 7–26 (2010).
3. Tan, W. C., Lang, N. P., Zwahlen, M. & Pjetursson, B. E. A systematic review of the success of sinus floor elevation and survival of implants inserted in combination with sinus floor elevation Part II: Transalveolar technique. *J. Clin. Periodontol.* 35, 241–254 (2008).
4. Boyne et al - Grafting of the Maxillary Sinus Floor with Autogenous Marrow and Bone - *J Oral Surg* 1980.pdf. 1980 (1980).
5. Summers RB. A new concept in maxillary implant surgery: the osteotome technique. *Compendium* 1994;15(2):152,154-6.
6. Parra, M. et al. Graftless maxillary sinus lift using lateral window approach: A systematic review. *Implant Dent.* 27, 111–118 (2018).
7. Al-Dajani, M. Recent Trends in Sinus Lift Surgery and Their Clinical Implications. *Clin. Implant Dent. Relat. Res.* 18, 204–212 (2016).
8. Rosen, P. S. et al. The bone-added osteotome sinus floor elevation technique: multicenter retrospective report of consecutively treated patients. *Int. J. Oral Maxillofac. Implants* 14, 853–8 (1980).
9. Huwais, S. & Meyer, E. A Novel Osseous Densification Approach in Implant Osteotomy Preparation to Increase Biomechanical Primary Stability, Bone Mineral Density, and Bone-to-Implant Contact. *Int. J. Oral Maxillofac. Implants* 32, 27–36 (2017).
10. Bhalla, N. & Dym, H. Update on Maxillary Sinus Augmentation. *Dent. Clin. North Am.* 65, 197–210 (2021).