

**REVISTA DE**

**CIRURGIA**

**E TRAUMATOLOGIA  
BUCO-MAXILO-FACIAL**

**UNIVERSIDADE DE PERNAMBUCO**  
**FACULDADE DE ODONTOLOGIA DE PERNAMBUCO**  
**REVISTA DE CIRURGIA E TRAUMATOLOGIA BUCO-MAXILO-FACIAL**

**EDITOR CIENTÍFICO**

Belmiro Cavalcanti do Egito Vasconcelos - FOP/UPE  
Emanuel Dias de Oliveira e Silva - FOP/UPE

**CONSULTORES CIENTÍFICOS**

Ana Cláudia de Amorim Gomes - UPE  
Aronita Rosenblatt - UPE  
Clóvis Marzolla - USP  
Cosme Gay Escoda - U. Barcelona  
Eider Guimarães Bastos – UFMA  
Edwaldo Dourado Pereira Júnior - UPE  
Emanuel Sávio de Souza Andrade - UPE  
Eduardo Studart Soares - UFC  
Gabriela Granja Porto – UPE  
Jair Carneiro Leão - UFPE  
João Carlos Wagner - UL/RS  
José Rodrigues Laureano Filho - UPE  
Leão Pereira Pinto - UFRN  
Lélia Batista de Souza - UFRN  
Luís Augusto Passeri – UNICAMP  
Luís Carlos Ferreira da Silva – UFS  
Luís Guevara - U. Santa Maria (Venezuela)  
Luís Raimundo Serra Rabelo - CEUMA  
Márcio de Moraes - UNICAMP  
Paulo José Medeiros – UERJ  
Paul Edward Maurette O'Brien (Venezuela)  
Rafael E. Alcalde - University of Washington ( EUA)  
Ricardo Viana Bessa Nogueira – UFAL  
Ricardo José de Holanda Vasconcellos - FOP/UPE  
Roger William Fernandes Moreira - FOP/UNICAMP

O Conselho Editorial dispõe de vários consultores científicos "Ad hoc" altamente capacitados e especializados na área de Cirurgia e Traumatologia Buco-Maxilo-Facial e áreas correlatas.

**UNIVERSIDADE DE PERNAMBUCO - UPE**

**Reitor**

Pedro Henrique de Barros Falcão

**Vice-Reitora**

Maria do Socorro de Mendonça Cavalcanti

**Diretor FOP**

Emanuel Sávio de Souza Andrade

**Vice-Diretora**

Mônica Maria de Albuquerque Pontes

**EDITORA UNIVERSIDADE DE PERNAMBUCO - EDUPE**

**Diretora**

Profa. Dra. Sandra Simone Araújo

**Bibliotecário - UPE**

Manoel Paranhos CRB4/1384

**Projeto gráfico / Diagramação**

Aldo Barros e Silva Filho

Derek Galvão Schelling

**Revisor de Português / Inglês / Espanhol**

Angela Borges - Eveline Lopes

Eliane Lima - Rita de Cássia F. M. Vasconcelos

**Webmaster**

Ricardo Moura

**Endereço**

Av. Agamenon Magalhães, s/n  
Santo Amaro - Recife - PE / CEP 50100 - 010  
Fone: (81) 3183 3724 Fax: (81) 3183 3718

CIP Catalogação-na-Publicação  
Universidade de Pernambuco  
Faculdade de Odontologia de Pernambuco  
Biblioteca Prof. Guilherme Simões Gomes

Revista de Cirurgia e Traumatologia Buco-Maxilo-Facial / Universidade de Pernambuco, Faculdade de Odontologia de Pernambuco - Vol. 18, n.º. 3 (2018)  
Recife: UPE, 2018.  
Trimestral  
ISSN 1808-5210 (versão online)  
Título abreviado: Rev. Cir. Traumatol. Buco-Maxilo-fac.  
1 ODONTOLOGIA - Periódicos

Black - D05  
CDD 617.6005

REVISTA DE CIRURGIA E TRAUMATOLOGIA  
BUCO-MAXILO-FACIAL

v. 18, n. 3, jul./set. 2018

EDITORIAL

5

**Implante longo transinusal:  
Uma alternativa para reabilitação de maxila atrófica**

ALEXANDRE MARCELO DE CARVALHO

ARTIGO ORIGINAL

6 - 9

**Is salivary gland pathology in western of Libya the same as other parts of the World?**

A Patologia das glândulas salivares na Líbia ocidental é a mesma que em outras partes do mundo?

Mohamed Elarbi | Osama Khalifa

10 - 16

**Estudo comparativo do tratamento de fraturas de ângulo mandibular –  
Análise retrospectiva de sete anos**

Comparative study of mandibular angle fractures treatment – A seven years retrospective analysis

Aline Alves Luciano | Eleonor Álvaro Garbin-Júnior | Natasha Magro-Érnica  
Geraldo Luiz Griza | Greison Rabelo de Oliveira | Ricardo Augusto Conci

ARTIGO CLÍNICO

17 - 21

**Fratura cominutiva de mandíbula por fogos de artifício. Relato de caso**

Comminuted mandible fracture by firework. A case report

Anne Caroline Gercina Carvalho Dantas | Thaísa Pinheiro Silva | Jonathan Costa da Silva | Emily Serra Aragão | Raimundo Silva Rocha  
Marcos Antônio Martins Santos

22 - 25

**Exuberante granuloma piogênico em localização incomum: Relato de caso**

An exuberant presentation of pyogenic granuloma: case Report

Marcelo Bonifácio Da Silva Sampieri | Filipe Nobre Chaves | Josfran da Silva Ferreira Filho | Hamara Manoela Marinho Bezerra | Karuza Maria Alves Pereira | Ana Paula Nunes Negreiros

26 - 30

**Importância dos aspectos imaginológicos no plano de tratamento da displasia óssea florida: Relato de caso**

Importance of imaginological aspects in the florid osseous

Dysplasia treatment plan: case report

Rocharles Cavalcante Fontenele | Daniel Almeida Ferreira Barbosa  
Alyne Vieira de Menezes Pimenta | Lúcio Mitsuo Kurita  
Fábio Wildson Gurgel Costa

31 - 35

**Reconstrução de ápice nasal por meio de retalho frontal oblíquo: Relato de caso**

Reconstruction of nasal tip with an oblique frontal flap: Case report

Lucas Emmanuell de Morais Neves | Emilton Amaral Segundo

Fernando Antônio Portela Cunha Filho | Pedro Everton Marques Goes

Autran da Nóbrega Alves | Renata Moura Xavier Dantas

36 - 40

**Osteotomia segmentar posterior da maxila para reabilitação protética – Caso clínico**

Posterior maxillary segmental osteotomy for prosthetic rehabilitation -

Clinical case

Eberty Pereira Gama | Hernan Passos Neves | Deyla Duarte Carneiro Vilela

André Sampaio Souza | Eugênio Arcadinos Leite | Juliana Andrade Cardoso

41 - 44

**Adenoma pleomórfico em mucosa jugal: Relato de caso clínico**

Pleomorphic adenoma in the oral mucosa: a case report

Eberty Pereira Gama | Deyla Duarte Carneiro Vilela | Cinthia Coelho Simões

Jener Gonçalves de Farias | Juliana Andrade Cardoso

## Implante longo transinusal: Uma alternativa para reabilitação de maxila atrófica

O conceito all-on-four, baseado na instalação de apenas quatro implantes para reabilitar maxilas atróficas, tem sido utilizado e com alto índice de sucesso. Porém, em alguns casos, a remodelação óssea na região posterior da maxila é extensa e promove uma projeção anterior do seio maxilar, impossibilitando a ancoragem de implantes na região do pilar canino, como preconizado na técnica de implantes inclinados. Diante dessas condições, a alternativa para reabilitação seria elevação com preenchimento do seio maxilar, o que nestes casos, demanda um período de espera para reparo ósseo variando entre 4 e 12 meses, inviabilizando a instalação de implante no primeiro estágio cirúrgico. O uso de implantes transinusais parece ser uma opção viável de tratamento para estes casos. Tais implantes são ancorados na parede anterior do seio maxilar ou na parede lateral da fossa nasal.

A reabilitação de maxila atrófica com implantes transinusais, apesar de ser um conceito novo, já foi relatada por outros autores, mas com a utilização de implantes de comprimento convencionais, ou seja, 15 mm ou 18 mm. Alguns autores realizaram implantes transinusais em reabilitações parciais. A particularidade da técnica atual está no uso de implantes transinusais extra longos de 20 mm, 22 mm e 24 mm, ainda não descrito na literatura. A técnica consiste no acesso ao seio maxilar através de janela lateral, descolamento da membrana sinusal, perfuração e instalação do implante, ancorado na parede anterior do seio ou na parede lateral da fossa nasal. Após instalado, é realizado o preenchimento do seio maxilar com hidroxiapatita bovina. Advogamos o uso desses implantes por uma questão de biomecânica, pois na maioria dos casos, é possível instalar os implantes emergindo no rebordo alveolar, na região do primeiro molar, desta forma evitamos extensão em cantiléver da prótese. Além disso os implantes longos podem ser ancorados no pilar canino, região de maior densidade óssea, sendo este o fator mais favorável para a estabilidade primária e dissipação das forças oclusais. Desta forma, criamos a possibilidade de reabilitar o paciente em carga imediata, com apenas um estágio cirúrgico, e assim melhorar sua qualidade de vida de forma mais rápida e com segurança.

Acreditamos que as técnicas até então disponíveis para reabilitação de maxila atrófica são eficazes, apresentando grandes índices de sucesso. No entanto, o tempo de tratamento deve ser levado em consideração, principalmente em pacientes idosos e naqueles

onde a condição bucal afeta diretamente a qualidade de vida. Neste contexto, a técnica proposta pode representar uma forma de reabilitarmos os nossos pacientes.

### **Alexandre Marcelo de Carvalho**

Doutor em Implantodontia São  
Leopoldo Mandic - Campinas

Mestre em Periodontia - São Leopoldo  
Mandic - Campinas

Especialista em Periodontia Abo - Juiz de  
Fora - MG

Especialista em Periodontia Pontifícia  
Universidade Católica - RJ

Coordenador curso de especialização  
em Implantodontia - Faculdade  
Governador Ozanan Coelho-Ubá-MG

Coordenador curso de graduação em  
Odontologia - Faculdade Governador  
Ozanan Coelho-Ubá-MG

E-mail:  
alexandremarcelocarvalho@gmail.com

## Is salivary gland pathology in western of Libya the same as other parts of the World?

A Patologia das glândulas salivares na Líbia ocidental é a mesma que em outras partes do mundo?

### ABSTRACT

A wide variety of entities may cause diseases of the salivary glands. A general classification divides the disorders into inflammatory and non-inflammatory diseases. This group of disorders can afflict the major or minor salivary glands but are generally much more common in the major glands. In most cases, clinical assessment allows distinction between these entities and guides further investigation and management. However, knowing the relative incidence of neoplastic vs. non-neoplastic salivary gland diseases has important diagnostic, therapeutic, and prognostic implications. In addition, the use of different diagnostic modalities such as an ultrasound, FNA, MRI and CT scan play a vital role in preoperative diagnosis. We here present our retrospective study to compare the incidence of Neoplastic versus non-Neoplastic salivary gland diseases at largest oral and maxillofacial center in western Libya and to compare accuracy and validity of different diagnostic tools in diagnosis of salivary gland disease.

**Keywords:** Salivary glands, disease, neoplastic, non-neoplastic, accuracy, diagnostic, and pathology

### RESUMO

Uma grande variedade de condições pode causar doenças das glândulas salivares. Uma classificação geral divide os distúrbios em doenças inflamatórias e não inflamatórias. Esse grupo de distúrbios pode afetar as glândulas salivares maiores ou menores, embora geralmente sejam mais comuns nas glândulas maiores. Na maioria dos casos, a avaliação clínica permite a distinção entre essas condições e orienta pesquisas e gerenciamento adicionais. Contudo, conhecer a prevalência relativa das doenças das glândulas salivares neoplásicas e doenças não neoplásicas tem importantes implicações diagnósticas, terapêuticas e prognósticas. Além disso, o uso de diferentes modalidades de diagnóstico, como um ultrassom, aspiração com agulha fina, ressonância magnética e tomografia computadorizada axial, assume um papel vital no diagnóstico pré-operatório. Aqui apresenta-se um estudo retrospectivo para comparar a prevalência de doenças das glândulas salivares neoplásicas e não neoplásicas no maior centro de cirurgia bucomaxilofacial da Líbia e comparar a precisão e validade de diferentes ferramentas diagnósticas nas doenças das glândulas salivares.

**Palavras-chave:** Glândulas salivares; Doença; Neoplásico; Não neoplásico; Precisão; Diagnóstico; Patologia.

**Prof. Dr Mohamed Elarbi**  
FFDRCSI, M.medSC, FICS  
Senior consultant and head of  
department

**Osama Khalifa**  
FFDRCSI, MSC  
Specialist in Oral & Maxillofacial surgery

E-mail: mselarbi@hotmail.com

## INTRODUCTION

Salivary glands diseases varies in their presentations according to their etiology. In these, are included a wide range of disorders such as inflammatory, which can be bacterial or viral in acute and chronic phase, neoplastic represented by benign or malignant tumors, or autoimmune disorders. Their management is based on identifying the cause.

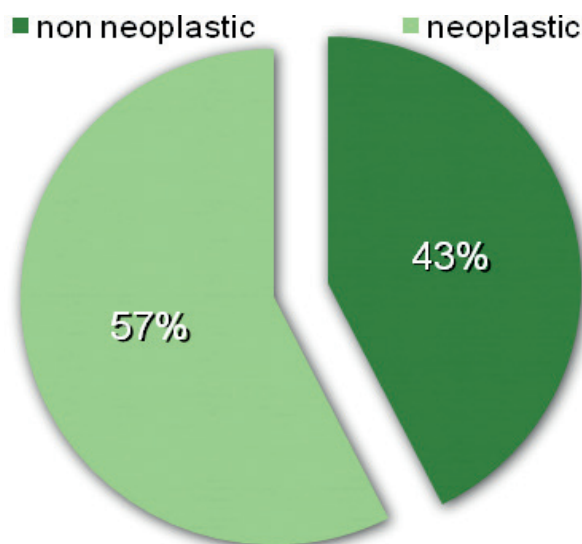
Because salivary gland enlargement poses a diagnostic challenge to the attending surgeon, as they could be involved in those wide spectrum of diseases, there are many different diagnostics tools such as ultrasound, CT scan, MRI, FNA, Biopsy. They have been employed in diagnosis of glands pathology. However, each modality has its own limitations.

## PATIENTS AND METHODS

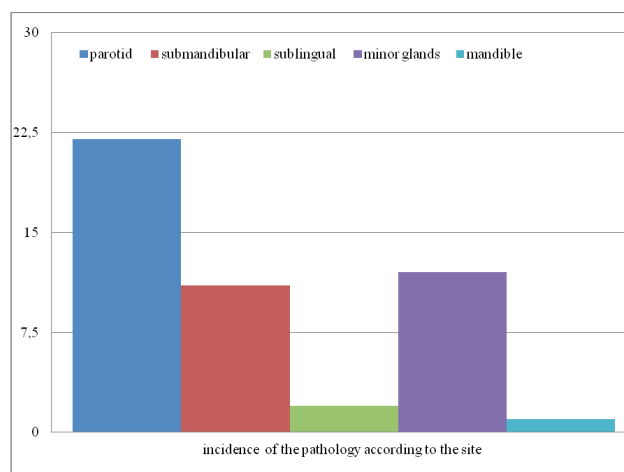
The medical records and case notes of all patients with histologically confirmed salivary gland pathology were reviewed retrospectively from June 2007 to June 2016. This review found 20 patients with non-Neoplastic and 27 patients with Neoplastic salivary glands. We also compared the different pre-operative diagnostic reports of different diagnostics modalities with the final report of histopathology. The collection of data included gender, age, location, and histopathology of the diseases. Other recorded data included diagnostic procedures, operative reports, complications, additional treatment, and follow-up.

## RESULTS

We studied 27 females and 20 males with a mean age of 33 years. Patients with non-Neoplastic disease and Neoplastic pathology presented with a mean age of 27 and 38 years, respectively. The frequency of non-Neoplastic disease was 42.5% (n = 20) and 57.4% for Neoplastic lesions (n = 27) (Figure 1). Off all salivary gland pathology, 46.8% (n 22) were localized in the parotid gland, the submandibular gland (23.4%; n = 11), sublingual gland (4.25; n=2), the minor salivary glands (25.5% n = 12) and the mandible (2.12%; n= 1) (Figure 2).



**Figure 1** - Neoplastic versus non-neoplastic lesion.

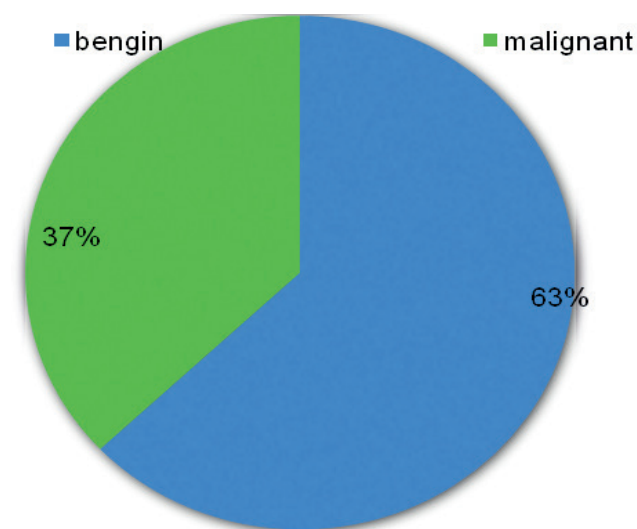


**Figure 2** - Anatomical distribution of salivary gland.

The benign tumors represent 62.9% (n=17) (Figure 3) of all Neoplastic lesions. Pleomorphic adenoma represent 76.4% (n= 13), warthin's tumor 17.64% (n= 3) and lymphoepithelial lesion was 5.88% (n=1) as shown in Table 1. On the other hand, the malignant tumors account for 37.03% (Figure 3) (n= 10); 80% (n=8) were in minor salivary gland, 20% (n=1) in parotid gland and 20% (n=1) in the mandible. Among malignant tumors, mucoepidermoid carcinoma was the most frequent (50% n = 5), followed by adenocarcinoma (30% n = 3), fibro sarcoma (10%; n =1) and papillary adenocarcinoma (10%; n=1) (Table 2).

**Table 1** - Distribution of benign tumor according to histological type and anatomical site.

Histological type	Parotid (N - %)	Submandibular (n - %)	Minor (n - %)	Total (n - %)
<b>Pleomorphic adenoma</b>	11 - 73.3%	1 - 100%	1 - 100%	13 - 76%
<b>Warthin's tumor</b>	3 - 20%	-	-	3 - 17.64%
<b>Lymphoepithelial lesion</b>	1 - 6.6%	-	-	1 - 5.88%
<b>Total</b>	15 - 100%	1 - 100%	1 - 100%	17 - 100%

**Figure 3** - Incidence of benign versus malignant distributions.**Table 2** - Distribution of benign tumor according to histological type and anatomical site.

Histological type	Parotid (N - %)	Submandibular (n - %)	Minor (n - %)	Total (n - %)
<b>Pleomorphic adenoma</b>	11 - 73.3%	1 - 100%	1 - 100%	13 - 76%
<b>Warthin's tumor</b>	3 - 20%	-	-	3 - 17.64%
<b>Lymphoepithelial lesion</b>	1 - 6.6%	-	-	1 - 5.88%
<b>Total</b>	15 - 100%	1 - 100%	1 - 100%	17 - 100%

Ultrasonography was used pre operatively alone or combined with other investigation tools in 17 case of major salivary gland disease whereas MRI was used only in five cases, CT scan with contrast was used in 3 cases and fine needle aspiration was used in 3 cases. In 15 cases (88%), the pre-operative ultrasound report was consistent with the final histopathology report. CT scan was accurate only in 2 cases out of 3. Both MRI and final needle biopsy preoperative diagnosis were consistent with the final histopathology in all cases.

Analysis of non-neoplastic lesions showed that salivary gland stone is the most common form, which represents 35% (n = 7) of all non-neoplastic lesions that were mostly in submandibular glands followed by chronic nonspecific inflammation (n =5),

25%. Whereas Mucocele presented about 20% (n = 4). Sjogren syndrome formed 10% (n =2) and ranula and epidermal cyst accounted for 5% each (Table 3).

**Table 3** - Distributions of non-neoplastic diseases.

Histological type	Parotid (N - %)	Submandibular (n - %)	Sublingual (n - %)	Minor / lower lip (n - %)	Total (n - %)
Sjogren syndrome	<b>2-50%</b>				<b>2-10%</b>
Epidermal cyst	<b>1-25%</b>				<b>1-5%</b>
Obstructive /stone		<b>7 - 63.63%</b>			<b>7-35%</b>
Chronic non specific	<b>1-25%</b>	<b>4 - 36.36%</b>			<b>5-25%</b>
Ranula			<b>1-100%</b>		<b>1-5%</b>
Mucocele				<b>4-100%</b>	<b>4-20%</b>
<b>Total</b>	<b>4-100%</b>	<b>11 - 100</b>	<b>1-100%</b>	<b>4-100%</b>	<b>20-100</b>

## DISCUSSION

The spectrum of presentation of salivary gland disorders is wide ranging and includes: Acute and chronic infection, Systemic inflammatory disorders, Benign and malignant in most cases, a detailed history and clinical assessment allows distinction between these entities and guides further investigation and management. However, knowing the overall incidence of neoplastic versus non-Neoplastic lesions has a much importance as the use of diagnostic modalities in pre-operative diagnosis of such lesions.

Acute onset of unilateral pain, swelling and fever suggests acute supportive sialadenitis. Intermittent unilateral gland swelling and pain is most commonly associated with chronic sialadenitis and salivary duct calculi. Bilateral gland involvement is more common with viral infections or systemic disease. The neoplasm usually present as a painless slow-growing unilateral salivary gland mass.

Sialadenosis, which includes Bulimia Anorexia, Diabetes, alcoholism and drug, induced (6,7,8,9,10). The overall incidence of salivary gland neoplasms is relatively rare as they make up 6% of head and neck tumours. In united sates of America the overall incidence is 2-8 per100, 000 persons.

The Obstructive sialadenitis (from stones or strictures) present for approximately one-half of benign salivary gland disorders. (1, 2). Infections and inflammation of the salivary glands have a wide range of presentations. An organized approach to the evaluation and use of proper investigations



improves the likelihood of correct diagnosis and appropriate treatment of salivary gland disease.

Neoplasm of salivary gland poses an issue to most of the surgeons due to nature of the lesion and complex anatomy of the glands. Therefore, early diagnosis of such lesion play important role in the outcome of the treatment. With this regard, knowing incidence of neoplastic disease of salivary gland as compared to non-neoplastic lesions as well as using the proper investigation modalities plays a crucial role in making the correct diagnosis and treatment planning. In our study, the frequency of neoplastic lesion (57.4 %) was higher than non-neoplastic lesions (46.8%). This is consistent with another study was done by Gallia et al (3).

Ying liu et al (4, 5) conducted a metal analysis evaluating accuracy of diagnosis of salivary gland tumors with the use of ultrasonography, computed tomography, and magnetic resonance imaging and they concluded that US, CT, and MRI are reliable methods in diagnosing salivary gland tumors clinically. There is no statistical difference between CT and MRI; however, MRI is more expensive than CT (10). MRI is also recommended for its highest sensitivity and specificity for differential diagnosis between benign and malignant tumours. This is also consistent with our date in this study where accuracy ranged between 98 to 100 % for all employed diagnostic modalities.

## REFERENCES

1 - Stenner M, Klussmann JP. Current update on established and novel biomarkers in salivary gland carcinoma pathology and the molecular pathways involved. *Eur Arch Otorhinolaryngol*. 2009; 266(3):333–341.

2 - McQuone SJ. Acute viral and bacterial infections of the salivary glands. *Otolaryngol Clin North Am*. 1999; 32(5): 793–811.

3 - Gallia, Louis J, and Jonas T. Johnson. “The incidence of neoplastic versus inflammatory disease in major salivary gland masses diagnosed by surgery.” *The Laryngoscope* 91.4 (1981): 512-516.

4 - Liu, Ying, et al. “Accuracy of diagnosis of salivary gland tumors with the use of ultrasonography, computed tomography, and magnetic resonance imaging: a meta-analysis.

“Oral surgery, oral medicine, oral pathology and oral radiology 119.2 (2015): 238-245.

5 - Chakravarthy, P. Kalyana, Keerthilatha M. Pai, and Swati Kumar. “Accuracy of diagnosis of salivary gland tumors with the use of ultrasonography, computed tomography, and magnetic resonance imaging: a meta-analysis. – commentary. “Oral surgery, oral medicine, oral pathology and oral radiology 121.3 (2016): 341.

6 - Mandel, L, Vakkas, J, Saqi, A. Alcholic (beer) Sialosis. *J Oral Maxillofac. Surg*. 2005; 63:402-405.

7 - Donath, K, Seifert, G. Ultrastructural studies of the parotid gland in sialadenosis. *Virchows Arch A Pathol Anat Histol*. 1975: 365:119-135.

8 - Ihrler, S, S, Rath, C, Zengel, P. et al. Pathogenesis of sialadenosis: possible role of functionally deficient myoepithelial cells. *Oral. Surg Oral Pathol Oral Radiol Endod*. 2010: 110:218-223.

9 - Mandic. R. Teymoortash, A., Kann, P. H. et al. Sialadenosis of the major salivary glands in a patient with central diabetes insipidus-implications of aquaporin water channeles in the pathomechanism of sialadenosis. *Exp Clin Endocrinol Diabtes*. 2005:113:205-207.

10 - Rabinov, k, kell. T, Gordon, P. H. CT of the salivary glands. *Radiol Clin North Am*. 1984:22:145-149.

## Estudo comparativo do tratamento de fraturas de ângulo mandibular – Análise retrospectiva de sete anos

Comparative study of mandibular angle fractures treatment – A seven years retrospective analysis

### Aline Alves Luciano

Especialista em Cirurgia e Traumatologia Buco-Maxilo-Facial. Universidade Estadual do Oeste do Paraná.

### Eleonor Álvaro Garbin-Júnior

Doutor em Cirurgia e Traumatologia Buco-Maxilo-Facial. Professor Titular do Departamento de Cirurgia e Traumatologia Buco-Maxilo-Facial da Universidade Estadual do Oeste do Paraná.

### Natasha Magro-Érnica

Doutor em Cirurgia e Traumatologia Buco-Maxilo-Facial. Professor Titular do Departamento de Cirurgia e Traumatologia Buco-Maxilo-Facial da Universidade Estadual do Oeste do Paraná.

### Geraldo Luiz Griza

Doutor em Implantodontia. Professor titular do Departamento de Cirurgia e Traumatologia Buco-Maxilo-Facial da Universidade Estadual do Oeste do Paraná.

### Greison Rabelo de Oliveira

Doutor em Cirurgia e Traumatologia Buco-Maxilo-Facial. Professor Adjunto do Departamento de Cirurgia e Traumatologia Buco-Maxilo-Facial da Universidade Estadual do Oeste do Paraná.

### Ricardo Augusto Conci

Doutor em Cirurgia e Traumatologia Buco-Maxilo-Facial. Professor Adjunto do Departamento de Cirurgia e Traumatologia Buco-Maxilo-Facial da Universidade Estadual do Oeste do Paraná.

### ENDEREÇO PARA CORRESPONDÊNCIA

Aline Alves Luciano  
Rua 7 de setembro, 2174/1003 – Centro  
São Miguel do Oeste - Santa Catarina/  
Brasil  
CEP: 89.900-000  
Fone: (49) 9820-6424  
E-mail: aline.alvesluciano@hotmail.com

### RESUMO

**Introdução:** Fraturas mandibulares apresentam alta incidência após traumas do complexo maxilomandibular, sendo a região goniaca uma das mais afetadas. Devido à biomecânica complexa da região, altos índices de complicações pós-operatórias estão relacionados às fraturas do ângulo mandibular. **Objetivos:** Avaliar o tratamento das fraturas de ângulo mandibular e comparar as taxas de complicações de duas técnicas diferentes de osteossíntese. **Métodos:** Análise retrospectiva de prontuários dos pacientes diagnosticados com fraturas de ângulo mandibular, atendidos no período de junho de 2007 a junho de 2014. Os pacientes foram divididos em grupo I (uma miniplaca) e grupo II (duas miniplacas). Informações sobre a etiologia do trauma, características da fratura, tratamento e complicações foram colhidas e analisadas por meio de frequência absoluta e relativa. **Resultados:** Foram incluídos 50 pacientes com 53 fraturas de ângulo mandibular. O tempo médio decorrido entre o trauma e o procedimento cirúrgico foi de 9,59 dias, e 29 pacientes apresentavam dentes associados às fraturas. O índice geral de insucesso foi de 28,31%, e as complicações mais prevalentes foram os distúrbios infecciosos e mobilidade interfragmentária. **Conclusões:** Não houve diferença no índice de complicações entre os grupos analisados, e essas taxas concordam com o descrito na literatura.

**Palavras-chaves:** Complicações; Fraturas ósseas; Traumatologia.

### ABSTRACT

**Introduction:** Mandibular fractures are highly incidence in the maxillomandibular trauma, and the goniac region is one of the most affected. Due to complex biomechanics, high rates of postoperative complications are related to fractures of the mandibular angle. **Objectives:** To evaluate the treatment of mandibular angle fractures and compare the complication rates of two different techniques of osteosynthesis. **Methods:** Retrospective analysis of medical records of patients diagnosed with mandibular angle fractures from June 2007 to June 2014. The patients were divided into group I (one plate) and group II (two plates). Information on the etiology of trauma, fracture settings, treatment and complications were analyzed using absolute and relative frequency. **Results:** 50 patients with 53 mandibular angle fractures were included. The average time elapsed between trauma and surgery was 9.59 days and 29 patients had teeth associated with fractures. The general failure rate was 28.31%, and the most prevalent complications were infectious disorders and interfragmentary mobility. **Conclusions:** There was no difference in the complication rate between the groups analyzed and these rates agree with that described in the literature.

**Key-words:** Complications; bone fractures; traumatology.

## INTRODUÇÃO

Fraturas mandibulares apresentam alta incidência após traumas do complexo maxilomandibular, sendo a região goníaca uma das mais afetadas, apontada como a fratura mandibular de maior prevalência em alguns estudos<sup>1,2</sup>. O tratamento adequado deve ser instituído, de modo a devolver as características estéticas e funcionais da região.

Devido à complexa biomecânica, altos índices de complicações pós-operatórias estão relacionados às fraturas do ângulo mandibular<sup>2,3,4</sup>. Essas intercorrências se dividem em maiores e menores e se devem à interação entre as características mecânicas e os fatores relacionados ao paciente e ao método de fixação<sup>5,6</sup>.

A decisão da modalidade de tratamento das fraturas de ângulo mandibular depende, entre outros fatores, do padrão da fratura, sendo dividido em cirúrgico e não cirúrgico<sup>4</sup>. No âmbito cirúrgico, dois tipos de osteossíntese são atualmente preconizados: a instalação de duas miniplacas ou a aplicação de uma única miniplaca, baseada nos princípios da fixação funcionalmente estável<sup>5,7</sup>, introduzidos por Michelet e modificada por Champy que trouxe à tona a utilização de miniplacas maleáveis de menor extensão, associadas a parafusos monocorticais e aplicadas à zona de tensão mandibular<sup>6,8,9</sup>.

Dessa forma, o objetivo deste trabalho é avaliar o tratamento das fraturas de ângulo mandibular mediante o serviço de Cirurgia e Traumatologia Bucomaxilofacial do Hospital Universitário do Oeste do Paraná e comparar as taxas de complicações de duas técnicas diferentes de osteossíntese. Além da fratura, os traumas maxilofaciais carregam consigo uma grande importância do ponto de vista psicológico. Por ser a face uma área de grande visibilidade, pacientes com lesões nessas áreas podem desenvolver alterações emocionais por um estigma social que essas lesões frequentemente podem impor, além disso esse tipo de trauma frequentemente apresenta característica multidisciplinar, aumentando sua complexidade<sup>2</sup>.

É quase uma unanimidade nos estudos epidemiológicos envolvendo traumatismos faciais a maior presença de homens em relação a mulheres<sup>6,7</sup>, entretanto estudos envolvendo fraturas faciais em acidentes motociclísticos são escassos, mostrando assim maior necessidade de aprofundamento nos mecanismos que envolvem esse tipo de trauma e suas causas.

## METODOLOGIA

Este estudo, submetido ao Comitê de Ética em Pesquisa em Seres Humanos da Universidade Estadual do Oeste do Paraná e por ele aprovado, foi fundamentado na análise retrospectiva de prontuários e fichas clínicas específicas de pacientes atendidos pelo serviço de Residência em Cirurgia e Traumatologia Bucomaxilofacial do Hospital Universitário do Oeste do Paraná, Cascavel, Brasil, no período de junho de 2007 a junho de 2014.

A coleta de dados abarcou informações sobre idade e gênero do paciente, etiologia do trauma, sítio fraturado, presença de dentes associados à fratura, acesso cirúrgico de escolha, sistema de fixação, número e extensão das miniplacas, necessidade de manutenção pós-operatório do bloqueio maxilomandibular, tempo decorrido entre o trauma e o procedimento cirúrgico e complicações pós-operatórias.

O critério de inclusão abrangia pacientes portadores de fratura de ângulo mandibular isolada ou concomitante a outras fraturas mandibulares, submetidos ao tratamento cirúrgico, utilizando o sistema de fixação 2,0mm. Foram excluídos aqueles que não apresentaram fraturas nessa região, os pacientes tratados pelo método não cirúrgico ou com o emprego de outro sistema de fixação, além daqueles cujos prontuários encontravam-se incompletos ou que não foram acompanhados no período pós-operatório.

O tratamento cirúrgico foi efetuado por meio de duas técnicas: o grupo I recebeu uma miniplaca de titânio do sistema 2,0mm, com pelo menos dois parafusos em cada coto, aplicada na linha oblíqua da mandíbula através de acesso transoral. No grupo II, uma segunda miniplaca adicional do mesmo sistema foi instalada o mais próximo possível da base mandibular com o auxílio de instrumento transcutâneo ou acesso extraoral. Os pacientes receberam cobertura antibiótica no pré-operatório e por, pelo menos, 7 dias no período pós-operatório.

Seguindo adaptação de estudo prévio<sup>1</sup>, o sucesso do tratamento foi definido como ausência de movimentação interfragmentária, estabilidade do sistema de fixação, ausência de infecção e osteólise ou não união dos fragmentos ósseos, além da ausência de outras complicações comumente observadas, como má oclusão, diagnosticada a partir da presença de contato prematuro, mordida aberta ou cruzada não existente previamente ao trauma, redução insatisfatória, definida como deformidade

ou anomalia no restabelecimento do contorno anatômico da região, e deiscência de sutura. Os prontuários foram avaliados, sendo consideradas as complicações contidas em um período de 6 meses de acompanhamento pós-cirúrgico.

A análise estatística foi realizada através do teste Qui Quadrado com nível de significância de 5% ( $p < 0,05$ ), utilizando-se o Programa BioEstat 5.3 (Instituto Mamirauá, Tefé – AM, Brasil), e da apreciação descritiva e percentual por meio dos valores de frequência absoluta (n) e relativa (%) dos dados obtidos. Foram registrados em uma ficha própria, específica para a pesquisa (anexo I). Todas as fichas foram analisadas pelos pesquisadores e, ao final da pesquisa, revisada pelo professor orientador.

Os dados foram tabulados no *Microsoft Excel* © 2007 e exportados para o software *Statistical Package for the Social Sciences (SPSS)* versão 17.0 para Windows no qual todas as análises foram realizadas, adotando uma confiança de 95%.

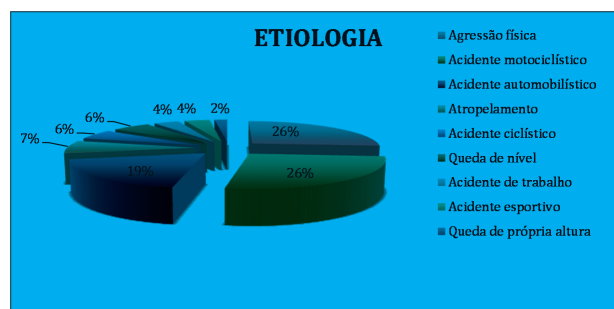
Os dados foram expressos em forma de frequência absoluta e percentual. Utilizou-se o teste do qui-quadrado e modelo de regressão logística multinomial para investigação de fatores de risco associados à presença de fraturas múltiplas em face, fraturas em outras partes do corpo e localização das fraturas.

Este estudo foi submetido ao Comitê de Ética e Pesquisa do Instituto Dr. José Frota e aprovado com o número de parecer 947.278.

## RESULTADOS

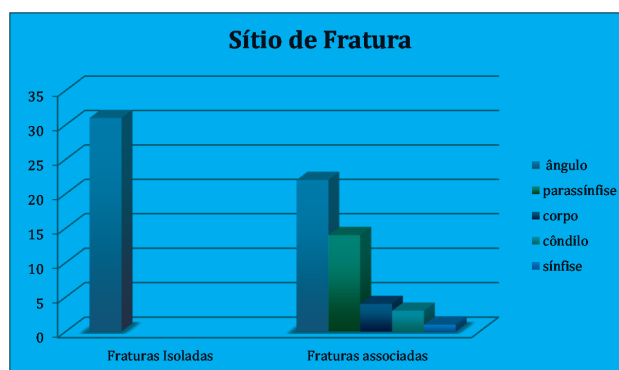
Foram analisados 61 prontuários da base de dados do Hospital Universitário do Oeste do Paraná, com um total de 65 fraturas de ângulo mandibular. Baseado nos critérios de inclusão citados acima, 11 pacientes foram excluídos, restando, então, 50 pacientes, sendo 36 homens e 14 mulheres, portadores de 53 fraturas da região em questão. A faixa etária variou de 7 a 74 anos, com idade média de 29,46 anos.

A etiologia mais prevalente foram as agressões físicas e os acidentes motociclísticos, seguidos pelos acidentes automobilísticos, atropelamentos, acidentes ciclísticos, quedas de nível, acidentes esportivos e de trabalho e, por fim, as quedas de própria altura (fig. 1).



**Figure 1** - Etiologia das fraturas de ângulo mandibular.

Com relação ao sítio fraturado, 94% dos pacientes apresentaram fraturas unilaterais, com predominância do ângulo mandibular esquerdo. Três pacientes apresentaram fraturas bilaterais (6%). As fraturas isoladas do ângulo mandibular foram as mais frequentes, estando presentes em 58,49% dos casos, enquanto as fraturas múltiplas da mandíbula acometeram 41,51% dos pacientes (fig. 2).



**Figure 2** - Características do sítio fraturado.

Ainda com relação às características do sítio fraturado, 29 pacientes apresentavam dentes em linha de fratura, sendo estes submetidos à exodontia em 20 casos. Os critérios para a manutenção dos dentes foram a ausência de mobilidade dental, ausência de infecção prévia, ausência de fraturas radiculares/coronárias e a não interferência do dente na redução e fixação da fratura.

As características da fratura determinaram o método de exposição do campo operatório. Em 32 casos, o acesso de escolha foi a incisão vestibulomandibular. Nas fraturas com deslocamentos maiores e/ou presença de fragmentos intermediários, a técnica eleita foi o acesso submandibular, e, em 3 casos, os dois acessos foram combinados.

O tempo decorrido entre o trauma e a realização do procedimento cirúrgico variou de 0, sendo, nesses casos, a cirurgia realizada no mesmo

dia do traumatismo, a 60 dias, com tempo médio de 9,59 dias. Os pacientes foram subdivididos, com relação ao tempo, em pacientes tratados antes de 72 horas pós-trauma e pacientes operados após 72 horas, e os resultados foram submetidos ao teste Qui Quadrado (tabela 1).

**Tabela 1** - Relação entre o tempo decorrido do trauma à correção cirúrgica e índice de complicações de acordo com o teste Qui Quadrado.

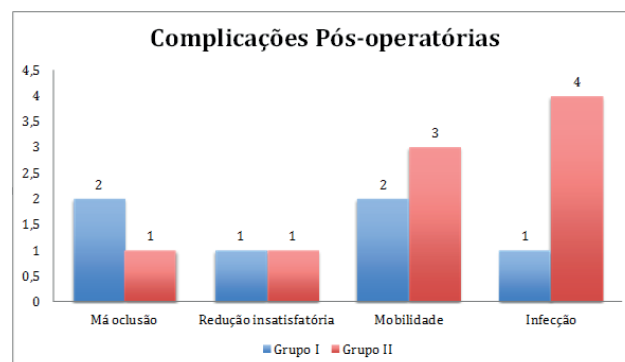
Grupo	n	Complicações		Resultado
		Ausência de complicações	Complicações	
		em um período menor que 72 horas	em um período maior que 72 horas	
Grupo I	20	14	5	$p > 0,05$
Grupo II	33	24	8	$p > 0,05$

A maior parte das fraturas foi fixada com 2 miniplacas (33 casos), sendo a técnica de Champy<sup>10</sup> selecionada em 20 pacientes. O comprimento das miniplacas variou de 4 a 8 furos, com a utilização de, pelo menos, 2 parafusos em cada lado da fratura. O bloqueio intermaxilar rígido pós-operatório foi necessário em 5 casos do grupo I e em 2 pacientes do grupo II, sendo mantido por 21 dias.

O tratamento evoluiu sem intercorrências em 71,69% dos casos. O grupo I apresentou um índice de 30% de complicações pós-operatórias (6 casos), enquanto, no grupo II, esse indicador foi de 27,27% (9 casos), não havendo diferença estatística nos resultados encontrados entre a utilização de 1 ou 2 miniplacas ( $p > 0,05$ ). Todos os pacientes que apresentaram algum tipo de intercorrência do tratamento foram acompanhados e, quando necessário, submetidos a novas intervenções que, por sua vez, solucionaram os problemas encontrados (tabela 1).

As complicações mais frequentes foram a mobilidade interfragmentária e a infecção pós-operatória (n=5). Quatro pacientes apresentaram quadro de mobilidade dos cotos, sendo que um desses pacientes apresentava fratura bilateral do ângulo mandibular. Três dessas fraturas haviam sido fixadas com 2 miniplacas, e duas delas, com 1 miniplaca. Dois pacientes passaram por reintervenção com troca do material de osteossíntese, e os outros dois casos, correspondentes a um paciente de cada grupo, foram submetidos à fixação intermaxilar rígida. Dois pacientes do grupo I e um paciente do grupo II apresentaram má oclusão pós-operatória, sendo esses tratados por meio de bloqueio maxilomandibular semirrígido e ajuste oclusal. Em

dois pacientes edêntulos foi observada a redução insatisfatória não sendo necessário nenhum tratamento adicional pela não interferência no contorno facial e adaptação protética (fig. 3).



**Figure 3** - Distribuição, por grupo, das complicações pós-operatórias.

Infecções pós-operatórias foram mais prevalentes em pacientes do grupo II (4 casos), ao passo que, no grupo I, apenas um episódio foi registrado. Três casos, um do grupo I e dois do grupo II, foram observados em pacientes com acesso transoral e 2 casos em pacientes submetidos a acesso extraoral. Duas dessas infecções, diagnosticadas em pacientes do grupo II, foram tardias, necessitando de reintervenção. Os três casos precoces foram solucionados com antibioticoterapia e irrigação local com substância antisséptica.

Utilizando-se o teste Qui Quadrado para comparação das variáveis complicações e tempo entre os grupos I e II, aceita-se a hipótese nula, no qual obteve-se um  $p$  de valor maior que 0,05, demonstrando que não houve diferença estatisticamente significativa entre os grupos avaliados.

## DISCUSSÃO

O debate sobre os esquemas de fixação para fraturas do ângulo mandibular concentra-se, basicamente, na estabilidade fornecida por cada dispositivo. Apesar de alguns estudos biomecânicos demonstrarem a falha no controle de forças tensionais quando do uso de uma miniplaca<sup>2,10</sup>, pesquisas clínicas mostram resultados favoráveis associados a essa modalidade de tratamento<sup>3,6</sup>.

Segundo alguns autores<sup>11</sup>, o sucesso do tratamento com uma única miniplaca se deve a um circuito de força, com a sua distribuição entre o osso, a fixação e os tecidos moles. Sedimentando esses achados, estudos prévios demonstraram não

haver diferença significativa na taxa de complicações relacionadas ao uso de uma miniplaca, quando comparada ao emprego de duas miniplacas<sup>3,4,16,17</sup>, corroborando, também, os resultados observados nessa análise na qual não se encontrou diferença estatística entre as 2 modalidades de tratamento ( $p>0,05$ ). Além do bom comportamento mecânico, essa técnica não necessita de acesso extraoral, evitando assim a formação de cicatrizes, diminuindo o risco de dano nervoso e permitindo uma visualização direta da oclusão durante o posicionamento do material de osteossíntese<sup>5,14</sup>, além de diminuir o tempo operatório<sup>5</sup>.

Outro estudo<sup>14</sup> analisou os métodos de fixação, de forma que esses autores avaliaram 80 pacientes com fraturas isoladas de ângulo mandibular – tratados com uma ( $n=50$ ) e duas miniplacas ( $n=30$ ) - e não encontraram diferença significativa entre os grupos no que tange ao índice de complicações. Para eles<sup>14</sup> e outros pesquisadores<sup>3</sup>, contudo, o emprego da segunda miniplaca forneceria maior resistência às forças de torção e flexão, às quais a região é continuamente submetida. Dessa forma, sua aplicação seria justificada em casos de fraturas cominutivas, infectadas, severamente deslocadas e no tratamento de sequelas, o que esclarece o  $n$  maior do grupo II no atual levantamento, visto que grande parte das fraturas analisadas apresentava alguma das características citadas.

Em uma comparação<sup>3</sup> de 62 pacientes com fraturas de ângulo mandibular tratados com uma miniplaca (grupo I) e duas miniplacas (grupo II), 58,1% dos pacientes apresentaram alguma complicação pós-operatória (61% no grupo I e 54% no grupo II), sendo essas taxas de insucesso maiores que as observadas nesta pesquisa, tanto no que tange ao índice geral quanto à comparação entre grupos. Levantamentos anteriores<sup>1,15,16</sup> demonstraram que os distúrbios infecciosos e de cicatrização são as complicações mais comuns, assim como os resultados do atual estudo.

Entretanto, em outra pesquisa<sup>1</sup>, noventa e sete pacientes submetidos à redução cirúrgica de fraturas de ângulos mandibulares foram avaliados. Observou-se tempo médio entre o trauma e o procedimento cirúrgico de 11,2 dias, enquanto nos dados analisados nessa investigação, esse tempo foi de 9,59 dias. O acesso transoral foi escolhido pelos autores em 59 pacientes; de maneira semelhante, esse acesso também predominou nos pacientes dessa análise, porém, em três casos, ele não foi suficiente

para a exposição adequada do campo operatório, sendo necessária a realização coadjuvante do acesso extraoral. No total, 17% dos pacientes apresentaram complicações pós-operatórias, e três necessitaram de reintervenção cirúrgica. Para esses autores, a demora para a realização do tratamento definitivo, a inexperiência do cirurgião e a falta de colaboração do paciente podem ter contribuído para um aumento das complicações.

A comparação entre o acesso transoral e extraoral para o tratamento das fraturas de ângulo mandibular foi o tema de um estudo realizado em 2008<sup>17</sup>, que não encontrou diferenças estatísticas no que diz respeito às complicações pós-operatórias. Outros autores<sup>9</sup> também comparam os acessos e não encontraram diferenças com relação a danos nervosos, à alteração oclusal ou à redução das fraturas. Entretanto, o acesso extraoral apresentou índice de infecção significativamente menor (5%), quando comparado ao acesso transoral (20%), discordando dos dados desta pesquisa que observou índices semelhantes entre os acessos.

Alguns estudos<sup>18,19</sup> têm demonstrado que a principal causa de infecções pós-operatórias seria a falta de estabilidade adequada da fratura. Dessa forma, os pacientes tratados com uma miniplaca deveriam apresentar índices maiores de infecção, porém isso não se observa na literatura, tampouco no presente estudo, no qual o índice de infecção foi maior nos pacientes do grupo II. Esse dado se justificaria pelo fato de a inserção da segunda placa requerer maior manipulação cirúrgica, o que também aumentaria o risco de infecção<sup>3</sup>. Além disso, os casos nos quais foi necessária a instalação de duas miniplacas se configuraram como fraturas desfavoráveis, passíveis de complicações.

Todavia, um trabalho publicado em 2009<sup>15</sup> defende que a prevalência de infecções é influenciada pelo tempo decorrido entre o trauma e a correção cirúrgica, uso de antibióticos, método de fixação e pela colaboração do paciente. Outros autores<sup>1,4</sup> adicionam ainda o nível socioeconômico dos pacientes, má condição nutricional e de higiene oral e vícios como fatores diretamente ligados a índices maiores de infecção pós-operatória, condições que se enquadram no perfil dos pacientes atendidos no Hospital Universitário do Oeste do Paraná e explicariam o alto índice de insucesso encontrado neste estudo. Contudo, outro levantamento<sup>9</sup> alega que as infecções estão intimamente relacionadas ao grau de deslocamento da fratura, não sendo influenciadas pelos fatores citados acima.

Assim, as fraturas expostas de ângulo mandibular não deveriam ser encaradas como emergências, visto que nenhum autor comprovou a relação entre o tempo decorrido entre o trauma e o tratamento cirúrgico e um índice maior de complicações<sup>6</sup>, afirmação esta que corrobora a presente análise, pois, apesar do tempo médio para a correção cirúrgica das fraturas de 9,59 dias, não se encontrou diferença estatística ( $p > 0,05$ ) entre o tratamento precoce e o tardio desse tipo de injúria. Uma outra comparação<sup>16</sup> entre pacientes submetidos à correção cirúrgica em até 72 horas e após este limite concluiu que um tempo de espera aumentado não está relacionado a um índice maior de infecção, entretanto esse período pode levar à formação de calo ósseo e à fibrose dos tecidos moles, podendo gerar dificuldades técnicas que resultariam em outras formas de complicações. Por outro lado, outros autores<sup>20</sup> afirmam que o atraso no tratamento dessas fraturas pode aumentar as taxas de infecção relacionadas.

## CONCLUSÃO

Não houve diferença no índice de complicações e no sucesso do tratamento, quando comparada a utilização de uma ou duas placas, e, respeitando-se as devidas indicações, o tratamento de escolha pode ser baseado na preferência do profissional. As taxas de complicações encontradas são semelhantes às descritas na literatura.

## REFERÊNCIAS

1. Paza AO, Abuabara A, Passeri LA Analysis of 115 mandibular angle fractures. *J Oral Maxillofac Surg.* 2008;66:73-6.
2. Vineeth K, Lalitha RM, Prasad K, Ranganath K, Shwetha V, Singh J. A comparative evaluation between single noncompression titanium miniplate and three dimensional titanium miniplate in treatment of mandibular angle fracture - A randomized prospective study. *J Craniomaxillofac Surg.* 2013; 41:103-9.
3. Siddiqui A, Markose G, Moos KF, McMahon J, Ayoub AF. One miniplate versus two in the management of mandibular angle fractures: A prospective randomised study. *Br J Oral Maxillofac Surg.* 2007; 45:223-5.
4. Seeman R, Schicho K, Wutzl A, Koinig G, Poeschl WP, Krennmair G, et al. Complication Rates in the Operative Treatment of Mandibular Angle Fractures: A 10-Year Retrospective. *J Oral Maxillofac Surg.* 2010; 68(3):647-50.
5. Braasch DC, Abubaker AO. Management of Mandibular Angle Fracture. *Oral Maxillofacial Surg Clin N Am.* 2013; 25:591-600.
6. Ellis III E. Management of Fractures Through the Angle of the Mandible. *Oral Maxillofacial Surg Clin N Am.* 2009; 21:163-74.
7. Ribeiro-Junior PD, Magro-Filho O, Shastri KA, Papageorge M. In Vitro Biomechanical Evaluation of the use of Conventional and Locking Miniplate/Screw systems for Sagittal split ramus osteotomy. *J Oral Maxillofac Surg.* 2010;68 (4):724-30.
8. Esen A, Dolanmaz D, Tüz HH. Biomechanical evaluation of malleable noncompression miniplates in mandibular angle fractures: an experimental study. *Br J Oral Maxillofac Surg.* 2012; 50:65-8.
9. Laverick S, Siddappa P, Wong H, Patel P, Jones DC. Intraoral external oblique ridge compared with transbuccal lateral cortical plate fixation for the treatment of fractures of the mandibular angle: prospective randomised trial. *Br J Oral Maxillofac Surg.* 2012; 50:344-9.
10. Choi BH, Yoo JH, Kim KN, Kang HS. Stability testing of a two-miniplate fixation technique for mandibular angle fractures. An in vitro study. *J Craniomaxillofac Surg.* 1995; 23:122-5.
11. Rudderman RH, Mullen RL, Phillips JH. The biophysics of mandibular fractures: an evolution toward understanding. *Plast Reconstr Surg.* 2008; 121:596-607.
12. Danda AK: Comparison of a single noncompression miniplate versus two noncompression miniplates in the treatment of mandibular angle fractures: a prospective, randomized clinical trial. *J Oral Maxillofac Surg.* 2010; 68:1565-7.

13. Regev E, Shiff JS, Kiss A, Fialkov JA. Internal fixation of mandibular angle fractures: a meta-analysis. *Plast Reconstr Surg.* 2010; 125(6):1753-60.
  14. Kumar S, Prabhakar V, Rao K, Brar R. A Comparative Review of Treatment of 80 Mandibular Angle Fracture Fixation with Miniplates Using Three Different Techniques. *Indian J Otolaryngol Head Neck Surg.* 2011; 63(2):190-2.
  15. Bormann KH, Wild S, Gellrich NC, Kokemüller H, Stühmer C, Schmelzeisen R. Five-year retrospective study of mandibular fractures in Freiburg, Germany: Incidence, etiology, treatment, and complications. *J Oral Maxillofac Surg.* 2009; 67:1251-5.
  16. Czerwinski M, Parker WL, Correa JA, Williams HB. Effect of Treatment Delay on Mandibular Fracture Infection Rate. *Plast Reconstr Surg.* 2008; 122(3):881-5.
  17. Mehra P, Murad H. Internal Fixation of Mandibular Angle Fractures: A Comparison of 2 Techniques. *J Oral Maxillofac Surg.* 2008; 66:2254-60.
  18. Rudderman R, Mullen R. Biomechanics of the facial skeleton. *Clin Plast Surg.* 1992; 19:11–29.
  19. Assael LA. Treatment of Mandibular fractures: plate and screw fixation. *J Oral Maxillofac Surg.* 1994; 52:757–61.
- Hermund NU, Hillerup S, Kofod T, Schwartz O, Andreasen JO. Effect of early or delayed treatment upon healing of mandibular fractures: a systematic literature review. *Dent Traumatol.* 2008; 24:22-6.



# Fratura cominutiva de mandíbula por fogos de artifício. Relato de caso

Comminuted mandible fracture by firework. A case report

### RESUMO

As fraturas mandibulares são comuns na rotina dos serviços de Cirurgia e Traumatologia Buco-maxilo-facial. Embora sejam raras, as fraturas ocasionadas por fogos de artifício merecem atenção devido ao poder de destruição. O presente trabalho tem como objetivo relatar um caso de fratura mandibular cominutiva, com perda de substância dos tecidos duros e moles da face e cavidade oral. Nesse caso, foi preciso celeridade ao tratamento cirúrgico de urgência, para assegurar as vias aéreas do paciente e, em seguida, reconstruir as áreas destruídas, tendo todo o cuidado em relação ao acompanhamento do caso devido aos riscos de infecção e possíveis sequelas.

**Palavras-Chave:** Fraturas Maxilomandibulares; Traumatismos faciais; Queimaduras.

### ABSTRACT

The mandible fractures are common in routine of Oral & Maxillofacial Surgery services. However, the ones occasioned by fireworks are rare. Nevertheless, they deserve attention because of their destruction power. The present study aims to report a case of comminuted mandible fracture, with loss of substance from hard and soft tissues from the face and mouth. In this case, emergency surgery was urgently needed, to ensure the airways and then to rebuild the destroyed areas, paying attention to the follow-up of the case because of the high risk of infection and possible complications.

**Keywords:** Jaw Fractures, Facial Injuries, Burns.

**Anne Caroline Gercina Carvalho Dantas**  
Graduando de Odontologia pela UFS -  
Universidade Federal de Sergipe

**Tháisa Pinheiro Silva**  
Graduando de Odontologia pela UFS -  
Universidade Federal de Sergipe

**Jonathan Costa da Silva**  
Graduando de Odontologia pela UNIT -  
Universidade Tiradentes

**Emilly Serra Aragão**  
Graduando de Odontologia pela UNIT -  
Universidade Tiradentes

**Raimundo Silva Rocha**  
Doutorando em Odontologia  
- Implantologia pela SL Mandic -  
Campinas. Mestrado em Patologia Oral  
pela Universidade Federal do Rio Grande  
do Norte. Especialista em Cirurgia  
e Traumatologia Buco-Maxilo Facial  
pela Universidade Federal do Rio de  
Janeiro. Professor de Pós-Graduação da  
Universidade Tiradentes, Aracaju - SE,  
das disciplinas Implantodontia e Cirurgia.

**Marcos Antônio Martins Santos**  
Especialista em CTBMF pela UEFS -  
Universidade Estadual de Feira de  
Santana, Preceptor do IFAP - Instituto  
de Formação e Aperfeiçoamento  
Profissional. Pós Graduado em Saúde  
Pública pela Universidade de UTAD  
- Trás-os-Montes e Alto Douro em  
Portugal.

### ENDEREÇO PARA CORRESPONDÊNCIA

Anne Caroline Gercina Carvalho Dantas.  
Universidade Federal de Sergipe - Centro  
de Ciências Biológicas e da Saúde  
Rua Cláudio Batista - lado ímpar - Santo  
Antônio - Aracaju - SE/Brasil  
CEP: 49060108; Telefone: +55 (079)  
99855-4669 Email: annegerc@gmail.com

## INTRODUÇÃO

Os traumatismos apresentam grande destaque no cenário atual da sociedade, estando entre as principais causas de morbi-mortalidade.<sup>1</sup> A princípio, o trauma facial tem sua importância devido a repercussões emocionais, funcionais e à possibilidade de sequelas permanentes.<sup>2</sup>

As fraturas de face possuem uma prevalência alta de aproximadamente 9 a 10%, quando comparadas às demais que ocorrem no corpo. As estruturas faciais mais acometidas costumam ser mandíbula, complexo zigomático e fratura nasal.<sup>3</sup> Na mandíbula, as mais prevalentes são ângulo (30%), côndilo (23%), sínfises (22%), corpo (18%), do ramo (2%) e processo coronoide (1%).<sup>4</sup>

As fraturas de mandíbula podem ser classificadas em algumas categorias como: localização anatômica (condilares, de processo coronoide, de ramo, de corpo mandibular, de ângulo, sínfisária e alveolar)<sup>5,6</sup>; padrão da fratura (“galho verde”, simples, composta, única, múltipla, cominutiva, complexa, patológica, telescópica, por separação, por deslocamento, direta, indireta, parcial e completa) e quanto à inserção muscular (favorável ou desfavorável).<sup>5</sup>

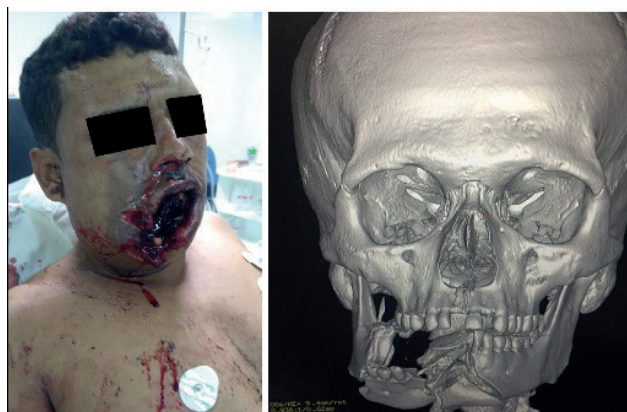Na etiologia do traumatismo de face, destacam-se os acidentes automobilísticos e a violência urbana ou doméstica<sup>6</sup>, embora outras causas, como fogos de artifício, apesar de ainda pouco relatadas na literatura, possam também promover traumas faciais potencialmente perigosos. Este trabalho tem como objetivo relatar uma fratura cominutiva de mandíbula ocasionada por fogos de artifício do tipo rojão.

## RELATO DE CASO

Paciente gênero masculino, faioderma, 25 anos de idade, vítima de fogos de artifício do tipo rojão compareceu ao serviço de Emergência de Cirurgia e Traumatologia Bucomaxilofacial do Hospital de Urgências de Sergipe (HUSE), apresentando trauma em face após um rojão ter explodido em seu rosto. No momento do atendimento, apresentava ferimento extenso em tecido mole, concomitante com perda considerável de substâncias da mucosa gengival, comissura labial direita e língua, além de queimaduras (Figura 1-A). Em relação aos tecidos duros, houve avulsão de dentes ântero-inferior juntamente com o processo alveolar.

Clinicamente, apresentou-se com extenso coágulo em cavidade oral, porém, com vias áreas livres, limitação na abertura bucal e na fala, apesar do Glasgow 15. Constatou-se, na tomografia computadorizada (TC) de face, a presença de uma imagem com descontinuidade do arco mandibular com múltiplos traços de fratura, em região de corpo direito e sínfise mandibular (Figura 1-B). Baseando-se nas informações colhidas no exame clínico e tomográfico, teve-se como diagnóstico a fratura de mandíbula com extensa cominuição, tendo o paciente sido encaminhado para o centro cirúrgico com urgência.

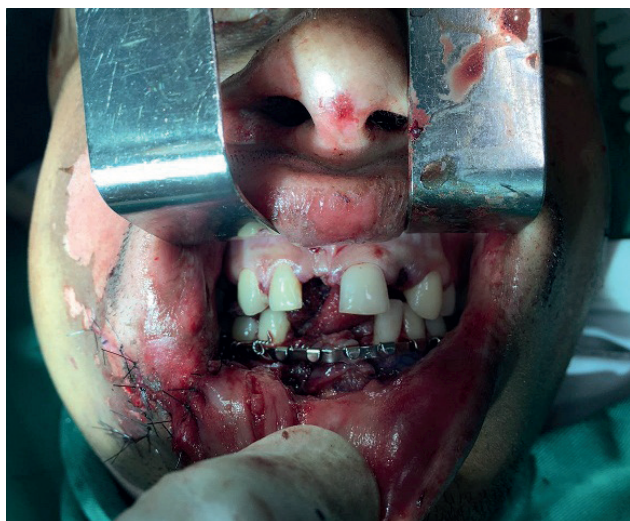Após avaliação do anestesiológista, verificou-se a impossibilidade de intubação. A priori, a intubação via fibroscópio foi pensada, embora não houvesse, no hospital, aparelho disponível, tendo sido solicitada traqueostomia. Após a realização desse procedimento pela equipe de Cirurgia de Cabeça e Pescoço, sob anestesia local infiltrativa, foi realizada a anestesia geral, dando início ao ato cirúrgico pela equipe de bucomaxilofacial.



**Figura 1** - A-Atendimento inicial. Ferimento extenso em tecido mole, com perda considerável de substâncias da mucosa gengival, comissura labial direita e língua, além de queimaduras. B-Tomografia de face apresentando múltiplas fraturas.

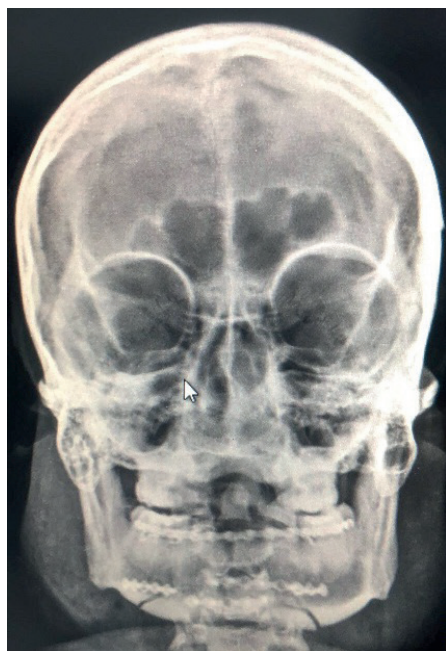No ato cirúrgico, foi realizado o debridamento dos tecidos necrosados e o controle da hemorragia. Em seguida, foi feita a redução, contenção e imobilização das fraturas por meio da odontossíntese com barra de Erich e fio de aço. Fixação rígida dos segmentos ósseos foi realizada com a instalação de três miniplacas de titânio, sistema 2.0 mm, pois o sistema 2.4 mm, mais indicado, não estava disponível na instituição. Após a estabilização das fraturas, foi executada a rotação dos retalhos e o fechamento das feridas na medida do possível, já que havia muita perda de substância. Foi realizada, ainda, a glossografia da língua e a

sutura das mucosas vestibulares, juntamente com a reconstrução labial inferior. (Figura 2)



**Figura 2** - Transoperatório; posicionamento e sutura dos tecidos moles.

Na prescrição, manteve-se uso de Cefazolina<sup>®</sup> 1g a cada 08 horas e demais medicações para controle de dor e edema, além da dieta via sonda nasogástrica e cuidados de rotina. No pós-operatório de 04 dias, analisando-se o controle radiográfico, verificou-se o alinhamento dos fragmentos reposicionados, compatível com boa redução da fratura e posicionamento ideal da placa. (Figura 3)



**Figura 2** - Radiografia após intervenção cirúrgica.

No sétimo dia pós-operatório, verificou-se um aumento de volume na região, acrescido de sialorreia e halitose, sugerindo o início de um quadro infeccioso. Nesse momento, houve alteração

do antibiótico, sendo utilizado Ceftriaxona<sup>®</sup> 1g a cada 12 horas e Clindamicina<sup>®</sup> 600 mg a cada 06 horas, associado a uma rigorosa higiene oral com Clorexidina<sup>®</sup> 0,12%. Assim, foi mantido por mais sete dias, em que se observou a remissão do quadro infeccioso; daí em diante, iniciou-se o desmame da traqueostomia até obliteração total e remoção da sonda nasogástrica. Nessa ocasião, observou-se limitação da motricidade da língua e fala devido à perda de substância. Ainda foi notada uma exposição óssea na região anterior da sínfise por retração de tecido mole e exposição parcial das placas de reconstrução.

No décimo oitavo dia, o paciente, então, recebeu alta hospitalar com manutenção da antibioticoterapia, cuidados da higiene oral com clorexidina 0,12%, sendo encaminhado para a fonoaudiologia e ambulatório da equipe Bucomaxilo para reavaliação, devido à possibilidade de nova abordagem num segundo tempo cirúrgico.

## DISCUSSÃO

As fraturas múltiplas de mandíbula podem se estender por várias regiões anatômicas (ramo, ângulo, corpo, parassínfise e sínfise) e estruturas adjacentes<sup>6</sup>, como pôde ser visto no caso relatado em que as regiões anatômicas comprometidas foram corpo e sínfise.

O uso de fogos de artifício durante celebrações e feriados aumenta o risco da ocorrência de acidentes que podem levar a ferimentos graves.<sup>7</sup> Essa prática costuma ser bem frequente em regiões, como Norte e Nordeste. Dentre os diversos tipos de fogos de artifício, o rojão possui uma quantidade maior de pólvora e, em decorrência disso, costumam ser perigosos. Apesar de sua periculosidade, no Brasil, ainda é comum observarmos o seu uso em partidas de futebol, festejos juninos e celebrações religiosas. Acidentes desse tipo ocorrem com frequência e podem levar a graves injúrias por todo o corpo, inclusive a face, causando ferimentos graves e potencialmente infectados.

Os ferimentos explosivos na face apresentam um problema desafiador em termos de restauração da função ocular, oral e facial ideal. As complicações mais temidas são o edema, com conseqüente evolução para o quadro de insuficiência respiratória, além da possibilidade de inalação, o que requer monitoração contínua do paciente. As queimaduras de lábio normalmente ocorrem em associação às queimaduras faciais. Entretanto, sua

principal complicação não envolve as vias aéreas, mas sim, a perda funcional e estética da região. Essa incapacidade funcional pode levar à eversão dos lábios e, conseqüentemente, a dificuldades de conter a saliva.<sup>7,8</sup> A perda de substância em região de comissura labial direita do paciente relatado gerou dificuldade no restabelecimento estético e do velamento labial, provocando sialorreia no pós-operatório.

No tratamento de fraturas mandibulares, inicialmente é fundamental ter como foco os princípios básicos da ressuscitação, com atenção especial para as vias aéreas, já que sangramento e edema subsequente à lesão podem levar à obstrução desta. A proteção com intubação orotraqueal ou traqueostomia (TQT), portanto, deve ser considerada precocemente. A principal indicação desse último acontece, quando existe a dificuldade de intubação, seja decorrente da presença de sangramento, distorção da anatomia ou da possibilidade de o edema levar à obstrução de via aérea.<sup>9</sup> No caso supracitado, a traqueostomia foi utilizada devido à dificuldade de intubação.

Na rotina pós-cirúrgica desse tipo de fratura, normalmente após reversão da anestesia e extubação, faz-se necessário o encaminhamento à unidade de tratamento intensivo (UTI), dependendo da gravidade do caso, em razão do comprometimento das vias aéreas.<sup>9</sup> Em decorrência da necessidade de traqueostomia, o paciente supracitado necessitou de internamento durante 18 dias, até ser realizado o completo desmame do TQT que aconteceu no oitavo dia da alta. Desse modo, ele foi orientado a fazer curativo diário até a cicatrização completa da traqueostomia.

A alta hospitalar consiste em um procedimento, que deve ser planejado pela equipe multidisciplinar responsável pelo atendimento do paciente. Para que ele tenha condições de receber alta, alguns parâmetros devem ser avaliados, como o seu estado de consciência, os sinais vitais, a presença de diurese espontânea e possibilidade de alimentação por via oral<sup>10</sup>. No caso citado, o paciente recebeu alta hospitalar no décimo oitavo dia, por apresentar as condições mínimas necessárias, sendo encaminhado ao ambulatório para programação cirúrgica visando à correção da exposição óssea da sínfise.

## CONSIDERAÇÕES FINAIS

As fraturas mandibulares, ocasionadas por fogos de artifício, ainda são pouco comuns e se apresentam como um desafio para o Cirurgião Bucomaxilofacial, visto que, além da destruição dos tecidos moles, também podem ocasionar fraturas e comprometimento das vias aéreas. O tratamento é imediato, podendo envolver várias especialidades, dentre elas a Cirurgia plástica, a Anestesiologia, a Cirurgia geral e, posteriormente, a Fonoaudiologia e Fisioterapia. Ademais, um bom planejamento cirúrgico é essencial para assegurar que as vias aéreas estejam livres, assim como a reconstrução adequada dos extensos ferimentos faciais. O acompanhamento ambulatorial também se faz necessário durante algum tempo, devido ao controle do risco de infecção, possibilidade de sequelas estética e funcional, além da necessidade de novas abordagens cirúrgicas.

## REFERÊNCIAS

1. Carvalho T, Cancian L, Marques C, Piatto V, Maniglia J, Molina F. Six years of facial trauma care: an epidemiological analysis of 355 cases. *Brazilian Journal of Otorhinolaryngology*. 2010 Oct; 76(5):565-74.
2. Macedo J, Camargo L, Almeida P, Rosa S. Perfil epidemiológico do trauma de face dos pacientes atendidos no pronto-socorro de um hospital público. *Revista do Colégio Brasileiro de Cirurgiões*. 2008 Feb; 35( 1 ): 9-13.
3. Noronha O, Valente C, Kozlowski K. Etiologia e incidência das fraturas faciais: análise de 152 casos. *Revista da Universidade Vale do Rio Verde, Três Corações*. 2012 jan; 10(1):117-23.
4. Fonseca R.J, Marciani R.D, Turvey T.A. *Oral And Maxillofacial Surgery*. V 3;2 Ed.; St Louis: Elsevier. 2009. P.727-35.
5. Alencar M, et al. Tratamento de fratura complexa de mandíbula por abordagem transcervical: Relato de caso. *Revista de Cirurgia e Traumatologia Buco-maxilofacial Camaragibe*. 2015 dez; 15(4)43-48.

6. Silva J, Lima A, Dantas T, Frota M, Parente R, Lucena A. Fratura de mandíbula: estudo epidemiológico de 70 casos. *Revista Brasileira de Cirurgia Plástica*. 2011 dez; 26(4):645-48.
7. Dornelas MT, Ferreira APR, Cazarim DB. Tratamento das queimaduras em áreas especiais. *HU Revista, Juiz de Fora*. 2009 abr; 35(2): 119-126.
8. Tadisina KK, Abcarian A, Omi E. Facial Firework Injury: A Case Series. *Western Journal of Emergency Medicine*. 2014 July; 15(4): 387-392.
9. Cortes M, Marques A, Guedes L. Fratura cominutiva grave de mandíbula por arma de fogo: relato de caso. *Revista Médica de Minas Gerais*. 2010 dez; 20(1)415-18.
10. Carvalho M, et al. Princípios de Atendimento Hospitalar em Cirurgia Buco-Maxilo-Facial. *Revista Cirurgia e Traumatologia Buco-maxilo-facial, Camaragibe*. 2010 dez; 10(4)79-84.

# Exuberante granuloma piogênico em localização incomum: Relato de caso

An exuberant presentation of pyogenic granuloma: Case report

### **Marcelo Bonifácio Da Silva Sampieri**

Doutor em Estomatologia - Professor da Universidade Federal do Ceará – Sobral (Estomatologia, Radiologia, Odontologia Legal e Clínica Integrada)

### **Filipe Nobre Chaves**

Mestre em Estomatologia - Professor da Universidade Federal do Ceará – Sobral (Estomatologia, Radiologia, Odontologia Legal e Clínica Integrada)

### **Josfran da Silva Ferreira Filho**

Acadêmico de Odontologia – Universidade Federal do Ceará – Sobral

### **Hamara Manoela Marinho Bezerra**

Mestre em Estomatologia - Professor da Universidade Federal do Ceará – Sobral (Estomatologia, Radiologia, Odontologia Legal e Clínica Integrada)

### **Karuza Maria Alves Pereira**

PhD em Patologia Oral – Universidade Federal do Ceará – Fortaleza (Histologia)

### **Ana Paula Nunes Negreiros**

PhD em Patologia Oral – Universidade Federal do Ceará – Fortaleza (Patologia Geral Oral)

### **ENDEREÇO PARA CORRESPONDÊNCIA**

Josfran da Silva Ferreira Filho  
Rua Corina Dantas, 66 – Sobral/Ceará  
Autor principal: Marcelo Bonifácio da Silva Sampieri  
Rua Coronel Estandislaus Frota, s/n  
Cep: 62010-560  
Josfranf@hotmail.com  
Faculdade de Odontologia  
UFC - Universidade Federal do Ceará – Sobral  
Ceará/Brasil  
Rua Coronel Estandislaus Frota, s/n  
Cep: 62010-560

## RESUMO

O granuloma piogênico é definido como um processo proliferativo reacional não neoplásico, composto por tecido de granulação com extensa vascularização, provavelmente decorrente da irritação crônica de baixa intensidade, como raízes residuais, cálculos subgingivais e restaurações com excesso em faces proximais. Apresenta predileção pelo sexo feminino da 2ª à 4ª década de vida, sendo a gengiva o sítio preferencial de acometimento. Em cerca de 80% dos casos, as lesões extragengivais são consideradas raras na literatura e, quando presentes, diagnósticos tardios podem ser experimentados. O objetivo do presente trabalho é relatar o caso de um paciente do sexo masculino, de 14 anos de idade, apresentando um exuberante granuloma piogênico em mucosa labial inferior anterior bem como realizar uma revisão de literatura sobre os aspectos clínicos e sobre o tratamento do granuloma piogênico. Para tanto, foi realizada uma busca nas bases de dados pubmed e bireme, das quais foram selecionados artigos científicos entre 2006 e 2016, nos idiomas português e inglês, utilizando-se os descritores: “granuloma piogênico”, “doenças da gengiva” e “mucosa bucal”. O tratamento realizado foi a excisão cirúrgica simples da lesão. Atualmente, 11 meses após o procedimento cirúrgico, não há recidiva da lesão.

**Palavras-Chave:** Granuloma piogênico; Doenças da gengiva; Mucosa bucal.

## ABSTRACT

Pyogenic Granuloma is defined as a non-neoplastic proliferative process, composed by granulation tissue with large vascularization, probably caused by a chronic reaction with low intensity like residual roots, subgingival, dental calculus and restorations with proximal excess of material. Presents some predilection for female patients on second and fourth decades of life and gums as preferential site of involvement in almost 80% of cases. Extra-gingival pathologies are considered rares in literature and when present, a late diagnosis can be done. The objective of present study is describe a case of male patient, 14 years old, prespyogenic granuloma. For this porpoise was realized a search in databasis PubMed and Bireme, which selected scientific articles between 2006- 2016, in Portuguese and English languages, using the descriptors “pyogenic granuloma”, “gingival diseases” and “mouth mucosa”. The performed treatment for the case was surgical and simple excision of lesion. Actually, eleven months after the surgical procedure, there is no recurrence of lesion.

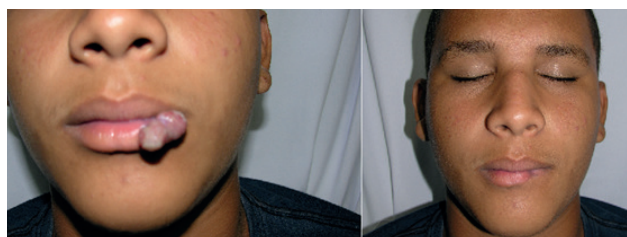**KeyWords:** Pyogenic granuloma; Gum disease; Oral mucosa.

## INTRODUÇÃO

O Granuloma Piogênico (GP) caracteriza-se como um processo mucocutâneo proliferativo não neoplásico, relativamente incomum em cavidade oral, composto por tecido de granulação, além de exibir grande área de vascularização. A lesão tem como fatores etiológicos os estímulos ou traumas de baixa intensidade, tais como: raízes residuais, cálculos subgingivais, restaurações com excesso em faces proximais, próteses inadequadas e corpos estranhos em sulco gengival<sup>1</sup>. São lesões comuns em crianças, adolescentes e adultos jovens, com predileção em pacientes do sexo feminino<sup>2</sup>. Apesar de sua nomenclatura, não há presença de qualquer secreção purulenta em seu perfil clínico, justificando-se, em épocas mais remotas, ser uma lesão propagada por contato com cavalos e aparentando ser uma infecção micótica. Ainda, por demonstrar áreas ulceradas em superfície, pode haver incerteza quanto à diferenciação da membrana fibrinopurulenta proveniente da ulceração conflitante à presença de exsudato<sup>1,3</sup>. Clinicamente, pode apresentar-se como uma lesão exofítica, de caráter nodular sésil ou pedunculado, com bordas ligeiramente elevadas e de coloração semelhante à mucosa ou eritematosa<sup>4</sup>. Em GP maiores, pode haver áreas ulceradas devido ao trauma constante, principalmente se houver histórico comum de irritação local. A sua arquitetura morfológica se baseará no tempo de evolução da lesão e do sítio onde esta se encontra, podendo encontrar variações quanto a sua anatomia<sup>3,5</sup>. Histologicamente, o GP é uma lesão revestida por epitélio pavimentoso estratificado queratinizado com aspecto atrófico em algumas áreas. Na região central, encontra-se tecido de granulação por proliferação endotelial num estroma de tecido conjuntivo frouxo e infiltrado inflamatório, formado por linfócitos, plasmócitos e neutrófilos, principalmente nas áreas ulceradas<sup>4</sup>. Os sítios mais comuns de acometimento dessa patologia são o rebordo alveolar e a gengiva -30 a 60% -, podendo afetar, também, com menor prevalência, a língua, o palato duro e a mucosa jugal, além de outros sítios extragengivais.<sup>1,3,4</sup> O presente estudo tem por objetivo relatar o caso de um paciente, de gênero masculino, de 14 anos de idade, apresentando um exuberante granuloma piogênico em mucosa labial inferior anterior bem como realizar uma revisão de literatura sobre os aspectos clínicos e o tratamento dessa lesão.

## RELATO DE CASO

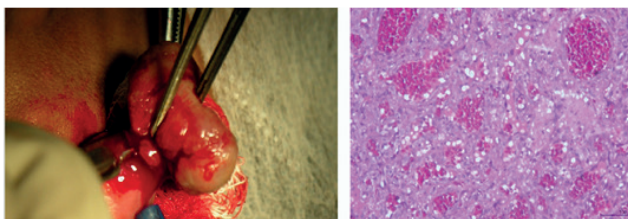
Um paciente do sexo masculino, 14 anos, normossistêmico e feoderma compareceu a um Serviço de Estomatologia com queixa principal condizente a “Caroço no lábio inferior” {S.I. P}. Durante a anamnese, foi constatado que esse aumento de volume tinha tempo de evolução de aproximadamente 5 meses concomitantemente com a presença de parafunção (mordiscamento do lábio). Durante o exame físico, foi observada uma lesão exofítica em região de mucosa labial inferior, de caráter nodular, pedunculado, de cor arroxeada, superfície lisa com áreas ulceradas e sangramento ao toque. A lesão apresentava tamanho aproximado de 2 cm x 1,5 cm e sintomatologia dolorosa (Figura 1).



**Figura 1** - Paciente com lesão exofítica, sintomática, de superfície ulcerada e base pedunculada, localizada em mucosa labial inferior. Por questão estética, o paciente tendia a morder e traumatizar a lesão para dentro da cavidade oral, com o intuito de omiti-la.

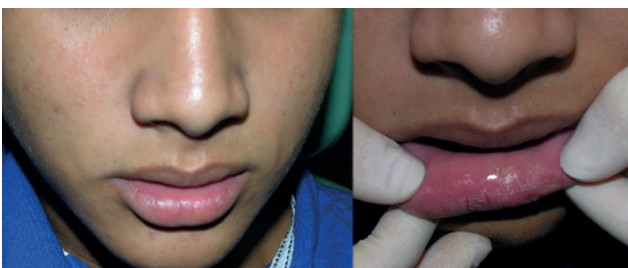Devido aos aspectos clínicos da lesão, a hipótese diagnóstica sugerida foi de granuloma piogênico com diagnósticos diferenciais de lesão central de células gigantes e hemangioma. Para a confirmação do diagnóstico, foi realizada a biópsia excisional sob anestesia local, utilizando-se Lidocaína 1:100000 com vasoconstrictor. Realizou-se técnica anestésica perilesional com o intuito de evitar que a vasoconstrição e a difusão anestésica pudessem mascarar o tamanho real da lesão. Posterior à técnica anestésica, a lesão foi transfixada por um fio de sutura 4.0 de Nylon para melhor evidênciação de sua base pedunculada e, assim, facilitar sua excisão. Para incisão, o instrumental de escolha foi um cabo de bisturi nº 3 associado a uma Lâmina cirúrgica nº 15, indicada para procedimentos em mucosa oral. A incisão (sob forma de elipse) removeu totalmente tanto o tecido lesionado como parte do tecido sadio de mucosa labial inferior (Fig. 2), essencial para posterior comparação durante a análise anatomohistopatológica. Após o procedimento cirúrgico, foi realizada uma sutura simples utilizando Fio 4.0 de Nylon para cicatrização primária em leito cirúrgico. A peça excisada foi colocada em Formol a 10% e encaminhada a laboratório para análise histopatológica. A peça cirúrgica apresentava-se com tamanho de 2,2 x 1,2

x 0,9 cm. O exame histopatológico evidenciou a presença de epitélio de revestimento da mucosa oral, exibindo acantose e hiperqueratinização, além de degeneração hidrópica, espongirose e exocitose, exibindo áreas recobertas por membrana fibrinopurulenta compatível com ulceração. A lâmina própria é composta por tecido conjuntivo fibroso, permeada por difuso e moderado infiltrado inflamatório. Observa-se, ainda, a presença de agregados de vasos sanguíneos neoformados e ectásicos. Em fotomicroscopia (Fig. 2), existe a presença de epitélio de revestimento do tipo pavimentoso estratificado hiperparaceratinizado, evidenciando acantose e perda de continuidade epitelial, compatível com ulceração e recoberta por membrana fibrinopurulenta. Subepitelialmente, observa-se a presença de numerosos vasos sanguíneos de pequenos calibres - com alguns congestionados - e células inflamatórias. Completando-se o quadro histológico, a presença de hemácias extravasadas. Após aliar esses dados ao exame clínico e à anamnese, chegou-se ao diagnóstico de granuloma piogênico.



**Figura 2** - Excisão cirúrgica da lesão por uso de cabo de bisturi + lâmina nº 15, com incisão elipsoide margeando a base da lesão. O procedimento foi guiado por anestesia local. Após excisionada, a peça foi examinada anatomohistopatologicamente: observam-se vasos sanguíneos neoformados e ectásicos, alguns dos quais congestionados, adjacentes à proliferação de células de núcleo fusiforme a ovoide, com citoplasma amplo compatível com célula endotelial. (20X HE).

O paciente encontra em preservação, e, após 11 meses, não houve recidiva da lesão. (Fig. 3)



**Figura 3** - Após 11 meses de diagnóstico e tratamento cirúrgico, o paciente, ainda sob acompanhamento do Serviço de Estomatologia, retornou para a avaliação clínica, apresentando cicatrização primária sem intercorrências ou complicações, sem evidência de recidiva.

## DISCUSSÃO

Considerando a literatura utilizada para estudo, o Granuloma Piogênico evidenciado no presente caso, não corroborou, em totalidade, as características epidemiológicas descritas<sup>2,3,5</sup>, tendo em vista que ele se apresentou em local pouco usual e em tamanho exuberante, visto que o paciente relatou ter “vergonha” da lesão e a omitiu por aproximadamente cinco meses, o qual tendia a morder e comprimir a lesão. Esse caso tende a refutar a importância do exame histopatológico e da anamnese bem detalhada como conduta do cirurgião-dentista. Devido ao caráter hemorrágico, crescimento rápido, sítio de localização e aspecto anatômico, essa lesão poderia mimetizar outras e conduzir o profissional a tratamentos inadequados, como: hemangiomas, neoplasias benignas vasculares e tumores de glândulas salivares<sup>1,5,6</sup>. Além dos fatores traumáticos mecânicos, cita-se também a alteração hormonal relacionada a períodos de gravidez: o aumento de progesterona e estrógeno podem promover uma proliferação e dilatação microvascular gengival, causando a destruição de células inflamatórias – principalmente mastócitos – os quais liberam substâncias vasoativas no tecido adjacente<sup>6</sup>. Quanto ao tratamento, por ser um processo reacional benigno, a excisão total da patologia ainda é mais aconselhável frente a outras possibilidades no que tange à integridade da peça para análise anatomohistopatológica, à simplicidade da técnica e à disponibilidade ampla de instrumentais necessários em Serviços Odontológicos<sup>2,7,8</sup>. Em regiões dentoalveolares, deve-se preconizar a adequação do meio bucal posterior à excisão, já que o cálculo pode estar associado à etiologia do GP e, no momento da exérese, é essencial que a incisão deva atingir nível abaixo do periosteio – preconizando a total remoção e diminuindo consideravelmente as chances de recidiva<sup>1,4,7</sup>. No exame anatomohistopatológico, são evidenciadas características que refutam a literatura quanto ao aspecto semelhante ao tecido de granulação, em que se registra a presença de numerosos vasos sanguíneos ectásicos – limitados por endotélio - o que explicaria o aspecto hemorrágico da lesão, associando o exame clínico ao seu caráter de fácil sangramento. Quanto às áreas ulceradas, observou-se epitélio íntegro, porém, em alguns sítios, havia descontinuidade de mucosa com hiperqueratose reacional relacionada ao trauma, recoberta por membrana fibrinopurulenta, além do infiltrado inflamatório misto por linfócitos e neutrófilos. Pode haver áreas de epitélio



hiperparaceratinizado ou ortoceratinizado nos sítio de ulceração<sup>5,6</sup>. No presente caso, foi evidenciada a hiperparaceratinização epitelial associada à acantose epitelial. Quanto ao diagnóstico diferencial, houve divergência quanto aos tumores benignos de glândulas salivares devido à não visualização de glândulas adjacentes ou ácinos, característicos desse tipo de lesão<sup>3, 8</sup>. Quanto ao Fibroma traumático, foi evidenciado o aumento nodular de tecido conjuntivo fibroso recoberto por epitélio escamoso estratificado, porém sem haver a presença maciça de vasos sanguíneos no Fibroma como no Granuloma Piogênico<sup>3,5,8</sup>. Quanto à Lesão periférica de células gigantes, não houve reabsorção óssea em exame clínico – área mucocutânea – e sem a presença de células gigantes multinucleadas e material osteoide reacional no exame anatomohistopatológico, característico em literatura<sup>1,5,10</sup>.

Além da excisão cirúrgica, existe a possibilidade de utilizar outras terapêuticas, como: laserterapia de baixa intensidade, criocirurgia, injeções intralésionais de corticoides ou etanol e escleroterapia por sulfato de tatrâdecil de sódio, embora ainda careçam de mais estudos para comprovada eficácia<sup>1,4,5,8</sup>.

**Tabela 1** - Resultados acerca da literatura selecionada para discussão.

Autor	Grupo (n=)	Sexo	Idade	Localização	Implantação	D.D.*	Tratamento
Saravana, 2009	N=137	Fem	40-50 anos	Crista alveolar	Séssil	Neoplasia vascular benigna	Excisão cirúrgica + Eletrocauterização
Gonçales, 2010	Relato de caso (N=1)	Fem	14 anos	Palato duro	Séssil	Hemangioma	Excisão cirúrgica
Cardoso, 2013	N=41	Masc	35-50 anos	Lábio inferior	Pedunculada	Fibroma Traumático	Excisão cirúrgica
Antunes, 2008	N=191	Fem	30-45 anos	Lábio inferior	Séssil	Neoplasia de glândula salivária	Excisão cirúrgica
Krishnapillai, 2012	N=215	Fem	30-40 anos	Mucosa jugal	Pedunculada	Fibroma traumático	Excisão cirúrgica
Wilber, 2009	Relato de caso (N=1)	Fem	22 anos	Borda lateral de língua	Séssil	Neoplasia vascular benigna	Excisão cirúrgica

\*D.D.: Diagnóstico diferencial

## CONSIDERAÇÕES FINAIS

Apesar de o granuloma piogênico ter um aspecto clínico bem característico, apresentações atípicas podem conduzir a um diagnóstico incorreto, sendo necessária a realização de biópsia e do exame histopatológico visando ao correto diagnóstico.

## REFERÊNCIAS

- Saravana GHL. Short communication Oral pyogenic granuloma : A review of 137 cases. *Br J Oral Maxillofac Surg*. 2009;47:318–9.
- Gonçales ES, Damante JH, Fischer Rubira CM, Taveira LAA. Pyogenic granuloma on the upper lip: An unusual location. *J Appl Oral Sci*. 2010;18(5):538–41.
- Cardoso JA, Spanemberg JC, Cherubini K, De MAZ, Salum FG. Oral granuloma gravidarum : a retrospective study of 41 cases in Southern Brazil. *J Appl Oral Sci*. 2013;21(3):215–8.
- Antunes AA, Wathson R, Carvalho F De. Granuloma piogênico oral : um estudo epidemiológico de 191 casos. *Rev Gaúcha Odontol*. 2008;56(2):131–5.
- Krishnapillai R, Punnoose K. Oral pyogenic granuloma — a review of 215 cases in a South Indian Teaching Hospital , Karnataka , over a period of 20 years. *Oral Maxillofac Surg* 2012;16:305–9.
- De R. Gravidarum granuloma associated to an osseointegrated implant : case report. *Rev Odontol UNESP*. 2014;43(2):148–52.
- Wilber A, Brust A, Eduardo J, Domingues G. Tratamento e preservação de nove meses em um paciente com granuloma piogênico : relato de caso. *Rev Odontol UNESP*. 2009;38(3):192–7.
- Jafarzadeh H, Sanatkhan M, Mohtasham N. Oral pyogenic granuloma: a review. *J Oral Sci* 2006;48:167–75. ALD. Adenoma pleomórfico no palato duro: relato de caso. *UFES rev. odontol*. 2008; 10(3): 51-55.
- Jaafari-Ashkavandi Z, Ashraf MJ, Afandak N. A Clinico-pathologic study of 82 intraoral minor salivary gland tumors. *Iran Red Crescent Med J*. 2011; 13(9): 674-677.
- Torabinia N, Khalesi S. Clinicopathological study of 229 cases of salivary gland tumors in Isfahan population. *Dent Res J (Isfahan)*. 2014; 11(5): 559-563
- Patigaroo SA, Patigaroo FA, Ashraf J, Mehfooz N, Shakeel M, Khan, NA, Kirmani MH. Pleomorphic adenoma of hard palate: an experience. *J Maxillofac Oral Surg* 2014 Mar;13(1):36-41.

## Importância dos aspectos imaginológicos no plano de tratamento da displasia óssea florida: Relato de caso

*Importance of imaginological aspects in the florid osseous Dysplasia treatment plan: case report*

### RESUMO

A displasia óssea florida (DOFL) é uma lesão fibro-óssea relativamente incomum dos maxilares, que acomete, principalmente, mulheres melanodermas de meia idade e geralmente é diagnosticada em radiografias de rotina. O presente trabalho tem como objetivo relatar o caso de uma paciente de 50 anos de idade, melanoderma, encaminhada ao Curso de Odontologia da Universidade Federal do Ceará para avaliação imaginológica. Clinicamente, não foi observada nenhuma alteração de volume de estruturas faciais ou intraorais. A radiografia panorâmica evidenciou imagens radiopacas circunscritas por halos radiolúcidos, localizadas bilateralmente em região edêntula de corpo mandibular, sugestivas de DOFL. Na tomografia computadorizada de feixe cônico (TCFC), observaram-se áreas hiperdensas em regiões mandibulares edêntulas, sem expansão de corticais ósseas vestibulares e linguais, e recobertas por fina espessura de tecido ósseo, típicos da displasia. Diante do diagnóstico clínico-imaginológico de DOFL, a paciente foi encaminhada para tratamento odontológico multidisciplinar. Por meio da TCFC, foi possível se estabelecer um plano de tratamento que consistiu em procedimentos minimamente intervencionistas, considerando os aspectos clínicos e imaginológicos das lesões observadas. Em sumário, o presente trabalho reforça a importância do exame clínico meticuloso aliado à avaliação por meio de TCFC, com fins de embasar um plano de tratamento adequado em casos de DOFL assintomáticos.

**Palavras-chave:** Displasia Fibrosa Óssea; Displasia Óssea Florida; Displasia Cimento-Óssea Florida; Diagnóstico Diferencial; Tomografia Computadorizada de Feixe Cônico.

### ABSTRACT

Florid osseous dysplasia (FOD) is a fibrous lesion relatively uncommon of maxillary bones, mainly affects middle-age black women and generally is diagnosed on routine radiographs. This paper aims to report a case of black woman, aged 50 years, referred to Dentistry Faculty of Federal University of Ceará for imaging evaluation. Clinically, there were no facial or intraoral structures alterations. Panoramic radiography showed radiopaque images circumscribed by radiolucent halos, located bilaterally in the edentulous mandibular body region suggestive of FOD. Cone beam computed tomography (CBCT) showed hyperdense areas in edentulous mandibular regions, with no expansion of buccal and lingual cortical bone, and covered by fine thickness of bone tissue, characteristic of FOD. After the clinical-imaging diagnosis of FOD, the patient was referred for multidisciplinary dental treatment. Through the CBCT, it was possible

#### **Rocharles Cavalcante Fontenele**

Mestrando em Radiologia Odontológica, Departamento de Diagnóstico Oral, Faculdade de Odontologia de Piracicaba, Universidade Estadual de Campinas, Piracicaba, São Paulo-Sp, Brasil.

#### **Daniel Almeida Ferreira Barbosa**

Mestrando em Clínica Odontológica, Programa de Pós-graduação em Odontologia, curso de Odontologia Universidade Federal do Ceará, Fortaleza-Ce, Brasil.

#### **Alyne Vieira de Menezes Pimenta**

3DDS, MSc, PhD, Professor Adjunto, Departamento de Clínica Odontológica, curso de Odontologia Universidade Federal do Ceará, Fortaleza-Ce, Brasil.

#### **Lúcio Mitsuo Kurita**

3DDS, MSc, PhD, Professor Adjunto, Departamento de Clínica Odontológica, curso de Odontologia Universidade Federal do Ceará, Fortaleza-Ce, Brasil.

#### **Fábio Wildson Gurgel Costa**

3DDS, MSc, PhD, Professor Adjunto, Departamento de Clínica Odontológica, curso de Odontologia Universidade Federal do Ceará, Fortaleza-Ce, Brasil.

#### **ENDERECO PARA CORRESPONDÊNCIA**

Fábio Wildson Gurgel Costa  
Rua João Sorongo, 1016/205 - Jardim América  
Fortaleza-Ce/Brasil  
CEP: 60416-000  
Fone: +55 85 99103219  
E-mail: fwildson@yahoo.com.br

to establish a treatment plan that consisted of minimally interventional procedures considering the clinical and imaging limits of the observed lesions. In summary, the present case emphasizes a meticulous clinical examination along with an evaluation by means of CBCT allowing an adequate treatment plan for asymptomatic FOD.

**Key words:** Fibrous Dysplasia of Bone, Florid Osseous Dysplasia, Differential Diagnosis, Cone Beam Computed Tomography.

## INTRODUÇÃO

Segundo a classificação publicada pela Organização Mundial de Saúde (OMS) em 2005 e atualizada em 2017, as lesões fibro-ósseas são classificadas de acordo com os seguintes parâmetros: idade, sexo, localização da lesão e características histopatológicas, clínicas e radiográficas. Essa classificação inclui fibroma cimento-ossificante, cementoblastoma benigno e displasias ósseas (DO)<sup>1</sup>. A displasia óssea florida (DOFL) representa um dos grupos das DO e foi previamente conhecida por fibroma cimento ossificante, osteíte esclerosante, cementoma gigantiforme, enostósias múltiplas e massas de cimento escleróticas presentes nos maxilares, sendo inicialmente descrita por Melrose et al. em 1976<sup>2</sup>.

A DOFL é uma condição não neoplásica limitada aos ossos maxilares, em que há substituição de tecido ósseo por tecido conjuntivo fibroso e osso metaplásico; com a maturação, o trabeculado ósseo se torna espesso com estruturas curvilíneas, sendo que, na fase final, as trabéculas individuais fundem-se e formam massas lobulares<sup>3</sup>.

Essa lesão é mais comumente encontrada em pacientes de meia-idade, tendo predileção por mulheres negras com mais de 45 anos de idade, apesar de também poder ocorrer em caucasianos e asiáticos<sup>4</sup>. Um estudo epidemiológico retrospectivo em uma população brasileira realizou uma análise descritiva de 82 casos diagnosticados como DO por meio de imagens de TCFC, dos quais apenas 12 casos (14,6%) foram subclassificados como DO florida, sendo a menor casuística quando comparada com a DO periapical (57,3%) e a DO focal (28%)<sup>5</sup>. Clinicamente, as lesões se localizam nas porções periapicais de dentes que apresentam vitalidade pulpar, geralmente em região de pré-molares e molares inferiores. Essas lesões podem ser encontradas em todos os quadrantes com tendência a distribuir-se de forma simétrica, nas arcadas dentárias.

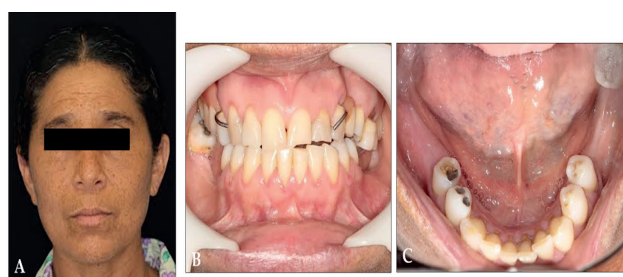
DOFL é normalmente assintomática, sendo, muitas vezes, descoberta casualmente durante um exame radiográfico de rotina, mas, na presença de infecções secundárias, essas lesões podem ser sintomáticas. As principais causas desses processos infecciosos são exodontias, compressão excessiva exercida por próteses mal adaptadas ou outros motivos que causem exposição desses tecidos, como nas cirurgias periodontais e biópsias<sup>3</sup>.

Existe um número considerável de outras lesões que apresentam características radiográficas semelhantes à DOFL; assim, faz-se necessário se conhecerem os possíveis diagnósticos diferenciais. Dentre eles, pode-se destacar a síndrome de Gardner, doença de Paget, osteomielite esclerosante difusa, dentre outros<sup>2,4,6</sup>.

O tratamento da DOFL está atrelado à presença de sintomatologia. Em casos assintomáticos, não é necessária a realização de intervenções, apenas de avaliações clínicas e radiográficas com uma certa periodicidade, observando-se a existência de alterações no comportamento clínico-imaginológico das lesões. Para os casos sintomáticos, o tratamento é necessário quando há infecção local associada, pois a natureza avascular da lesão aumenta a susceptibilidade para a disseminação e desenvolvimento de processos infecciosos mais severo, acarretando em sequestros ósseos, osteomielites e deformidades faciais<sup>6</sup>.

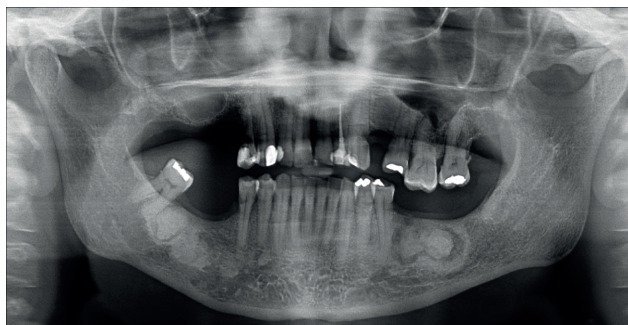
## CASO CLÍNICO

Paciente do sexo feminino, 50 anos de idade e melanoderma compareceu à Clínica de Radiologia Odontológica da Universidade Federal do Ceará para a realização de avaliação imaginológica, requisitada pela Clínica Integrada da mesma Universidade. Ao exame clínico extraoral, não se observou alteração de volume de estruturas faciais, e, ao exame intraoral, a mucosa se apresentava íntegra e sem evidência de expansão óssea. (Figura 1)

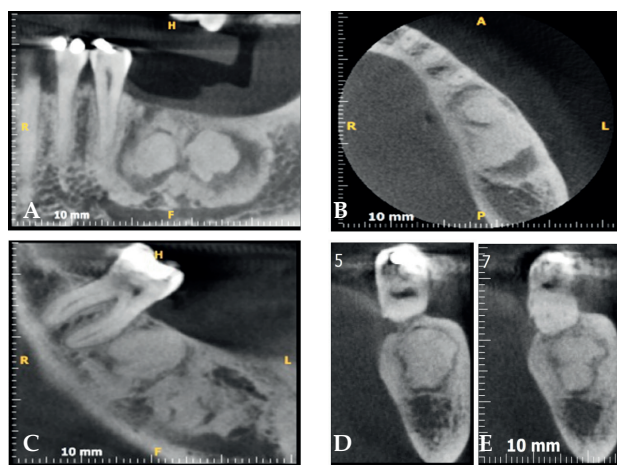


**Figura 1** - Exame clínico extraoral (A) e intraoral (B/C) sem alterações de volume dignas de nota.

A radiografia panorâmica (Figura 2) evidenciou imagens radiopacas circunscritas por halos radiolúcidos, bilateralmente em região de corpo da mandíbula, sugestivas de DOFL. Complementou-se a avaliação imaginológica com uma tomografia computadorizada de feixe cônico (TCFC), na qual foram observadas imagens hiperdensas em regiões edêntulas de corpo da mandíbula de ambos os lados, sem expansão de corticais ósseas vestibulares e linguais, e recobertas por fina espessura de tecido ósseo. (Figura 3)



**Figura 2** - Radiografia panorâmica evidencia imagens radiopacas circunscritas por halos radiolúcidos, bilateralmente, em corpo mandibular, sugestivas de DOFL.



**Figura 3** - A) Reformatação panorâmica da Tomografia Computadorizada de Feixe Cônico (TCFC) do lado esquerdo revela imagens hiperdensas em região de dentes 36 e 37. B) Imagem axial da TCFC da região do lado esquerdo mandibular sem expansão de cortical óssea vestibular e lingual evidente e recoberta por fina espessura de tecido ósseo. C) Reformatação panorâmica da TCFC de região de dentes 46 e 47 apresentando áreas hiperdensas; D/E) Cortes transversais da TCFC do lado direito mandibular evidenciando imagem hiperdensa bem delimitada por halo hipodenso.

Com base nos achados clínico-imaginológicos, foi estabelecido o diagnóstico inicial de DOFL e, ao correlacionar com aspectos anamnéticos, como raça e idade, e clínicos, como ausência de sintomatologia dolorosa e teste de sensibilidade pulpar

positivo em todos os dentes, o diagnóstico final foi de DOFL. A ausência de sintomatologia dolorosa e maior susceptibilidade para o desenvolvimento de infecção local, devido à natureza avascular da lesão, justificaram a não realização de biópsia.

A paciente foi encaminhada para tratamento odontológico multidisciplinar. A conduta adotada consistiu na adequação do meio bucal e reabilitação com próteses parciais confeccionadas, considerando-se os aspectos imaginológicos das lesões mandibulares. Além disso, foi enfatizada a importância dos cuidados com a higiene oral para que, assim, se evite a realização de procedimentos mais invasivos que conduzam a um prognóstico desfavorável, considerando-se as peculiaridades das lesões. Esta entrará em um período de acompanhamento periódico para seguir a avaliação e a evolução do caso.

## DISCUSSÃO

No ano de 2017, a Organização Mundial da Saúde (OMS) classificou a displasia óssea (DO) em três subgrupos de acordo com a localização: DO periapical, quando ocorre na região periapical dos dentes anteriores; DO focal, quando associado a um único dente, e DO florida, quando há envolvimento multifocal, ocorrendo em mais de um quadrante dos maxilares<sup>1,3</sup>. Considerando-se que essas lesões eram previamente consideradas cemento-ósseas, Brannon e Fowler<sup>8</sup> mostraram, em um estudo histopatológico, que as DO eram compostas por um osso anormal e não como uma forma de cemento. Dessa forma, desde a classificação de 2005, a terminologia “cemento-óssea” não deveria ser mais utilizada.

A etiologia da DOFL ainda não é clara, no entanto, o mais aceito na literatura é que alterações reativas, como atrofia alveolar reativa tanto pelo uso prolongado de próteses dentais como após exodontias, ou alterações displásicas no ligamento periodontal podem ser causa para a doença<sup>7</sup>. A realização do diagnóstico diferencial com outras lesões baseia-se nas características clínicas, imaginológicas e, quando necessário, histopatológicas, sendo de grande importância para o correto diagnóstico final. Algumas das lesões que podem ser confundidas com a DOFL são: Displasias ósseas periapical e focal, doença de Paget, síndrome de Gardner, osteomielite, fibroma cemento-ossificante e displasia fibrosa.

A DO periapical é, muitas vezes, observada na região dos ápices dentais, na região anterior e,

geralmente, não excede o tamanho de 1cm. A DO focal é, normalmente, observada de forma isolada, principalmente nas regiões periapicais dos dentes anteriores inferiores ou dos molares inferiores, não excedendo mais do que 2cm de diâmetro<sup>5,9</sup>. Assim como no presente caso, a DOFL se apresenta, principalmente, bilateralmente na região posterior mandibular e, muitas vezes, de forma simétrica, o que caracteriza a diferença na localização de sítio mais acometido em relação à DCO periapical e focal.

A DOFL é mais frequentemente relatada em mulheres de meia-idade, de ascendência africana, não tendo uma explicação precisa para essa predileção por sexo e grupo étnico. Melrose et al.<sup>2</sup> relataram um estudo com um grupo de 34 casos de DOFL, dos quais 32 eram indivíduos do sexo feminino e negras pertencentes a uma população predominantemente caucasiana, com uma média de idade de 42 anos, corroborando esse caso relatado de paciente do sexo feminino, melanoderma e de 50 anos de idade. No entanto, Macdonal-Jankowski realizou um estudo, no qual comparou a prevalência da DOFL em diferentes etnias. Das 156 mulheres avaliadas que apresentavam lesão, 59,6% eram melanodermas, 37,2%, orientais, e 3,2% eram indianas ou caucasianas. De acordo com esses autores, outros 16 também afirmaram que essa lesão pode ocorrer em diferentes etnias, como asiáticos e caucasianos<sup>10</sup>.

A avaliação imaginológica minuciosa é essencial para o diagnóstico diferencial da DOFL com outras lesões, como a doença óssea de Paget. A localização e a extensão das massas radiopacas com ou sem halo radiolúcido são determinantes para a diferenciação, visto que, na DOFL, as lesões se localizam acima do canal alveolar inferior, enquanto que, na doença de Paget, podem envolver toda a mandíbula e exibir perda da integridade da lâmina dura. Nesse contexto, a TCFC é importante auxiliar na diferenciação de DOFL com outras lesões que apresentam aparência esclerótica semelhante devido à possibilidade de avaliação das lesões a partir de cortes axiais, sagitais, coronais e reformatações das regiões acometidas. Nesse caso, a partir da avaliação da TCFC, observou-se a preservação do canal alveolar inferior e a integridade da lâmina dura dos dentes adjacentes às lesões, sendo descartada a hipótese de doença de Paget<sup>7</sup>.

A síndrome de Gardner pode ser erroneamente confundida com a DOFL, no entanto essa alteração sindrômica está associada

com outras alterações esqueléticas, tumores de pele e anomalias dentárias, que não são vistas na DOFL, pois essa apresenta envolvimento somente em áreas de suporte dentário<sup>6</sup>. Já o Fibroma cemento-ossificante exibe expansão óssea vestibulo-lingual mais severa que as observadas na DOFL, devido a sua origem neoplásica, enquanto que a displasia fibrosa tem como característica radiográfica marcante o aspecto de vidro fosco, sendo facilmente diferenciada da DOFL, apesar de apresentar desenvolvimento semelhante<sup>7</sup>.

Comumente, o diagnóstico de DOFL é feito durante a realização de exames radiográficos de rotina, especialmente radiografias panorâmicas. No presente caso, a paciente foi diagnosticada após a realização de uma imagem panorâmica para outros fins de avaliação. Radiograficamente, a DOFL pode apresentar-se em um dos três estágios de desenvolvimento, os quais são denominados de osteolítico (áreas radiolúcidas bem definidas, que podem ser confundidas com rarefações periapicais circunscritas), misto (áreas radiopacas visualizadas em conjunto com áreas radiolúcidas) e osteogênico (áreas radiopacas bem definidas circundadas por fino halo radiolúcido)<sup>3</sup>. Nas imagens do presente caso, foi possível observar que as massas escleróticas se apresentam, na sua maioria, no estágio final de desenvolvimento, no qual se observa predominância de áreas radiopacas em detrimento das áreas radiolúcidas.

No presente caso, optou-se pela não realização da biópsia devido à ausência de sintomatologia. O tratamento cirúrgico pode acarretar o desenvolvimento de processos infecciosos, alterações no contorno facial, em decorrência da extensão da cirurgia para a remoção das lesões e até osteomielite. Atualmente, recomenda-se fortemente que procedimentos cirúrgicos sejam evitados nas áreas envolvidas pelas lesões, visto que foi observado que esses pacientes podem apresentar uma cicatrização não favorável, podendo, inclusive, formar áreas de sequestro ósseo<sup>3</sup>. Nos casos assintomáticos, como apresentado no presente relato, a opção mais apropriada para conduta terapêutica é o acompanhamento imaginológico, além de retornos clínicos para reforço da higiene oral e readequação do meio bucal. Em casos sintomáticos, entretanto, a terapia antibiótica associada à sequestrectomia é considerada a abordagem terapêutica mais indicada<sup>7</sup>.

## CONSIDERAÇÕES FINAIS

Em sumário, o correto diagnóstico diferencial da DOFL com outras lesões, baseado na correlação da anamnese, achados clínicos e características imaginológicas, deve ser estabelecido para que adequada conduta clínica seja indicada, visto que intervenções não indicadas podem acarretar complicações importantes ao paciente. Em especial, o uso da TCFC ilustrada no presente caso reforça a importância desse exame, quando o objetivo é uma acurada avaliação dos quadrantes acometidos em casos de DOFL, principalmente quando esses são edêntulos.

## REFERÊNCIAS

1. El-Naggar AK, Chan JKC, Grandis JR, Takata T, Slootweg PJ. WHO classification of head and neck tumours. 4th Ed. Lyon: IARC, 2017.
2. Melrose RJ, Abrams AM, Mills BG. Florid osseous dysplasia. A clinical-pathologic study of thirty-four cases. *Oral Surg Oral Med Oral Pathol.* 1976;41:62–82.
3. Daviet-Noual V, Ejeil A.L., Gossioime C, Moreau N, Salmon B. Differentiating early stage florid osseous dysplasia from periapical endodontic lesions: a radiological-based diagnostic algorithm. *BMC oral health.* 2017; 17(1):161.
4. Sarmento DJ de S, de Brito Monteiro BV, de Medeiros AMC, da Silveira EJD. Severe florid cemento-osseous dysplasia: A case report treated conservatively and literature review. *Oral Maxillofac Surg.* 2013;17(1):43–46.
5. Cavalcanti PHP, Nascimento EHL, Pontual MLA, Pontual AA, Marcelos PGCL, Perez DEC, Ramos-Perez FMM. Cemento-Osseous Dysplasias: Imaging Features Based on Cone Beam Computed Tomography Scans. *Brazilian Dental Journal.* 2018; 29(1): 99-104.
6. Neville BW, Damm DD, Allen CM, Bouquot JE, editors. *Oral and Maxillofacial Pathology.* St. Louis, Missouri: Saunders Elsevier; 2016. Bone pathology; pp. 596–601.
7. Yildirim E, Bağlar S, Ciftci ME, Ozcan E. Florid cemento-osseous dysplasia: A rare case report evaluated with cone-beam computed tomography. *J Oral Maxillofac Pathol.* 2016;20(2):329.
8. Brannon RB, Fowler CB. Benign fibro-osseous lesions: a review of current concepts. *Adv Anat Pathol.* 2001;8:126–143.
9. Bhandari R, Sandhu SV, Bansal H, Behl R, Bhullar RK. Focal cemento-osseous dysplasia masquerading as a residual cyst. *Contemp Clin Dent.* 2012;3(1):60–62.
10. Macdonald-Jankowski D. Fibrous dysplasia: a systematic review. *Dentomaxillofac Radiol* 2009;38:196–215.

# Reconstrução de ápice nasal por meio de retalho frontal oblíquo: Relato de caso

Reconstruction of nasal tip with an oblique frontal flap: Case report

### RESUMO

O objetivo do trabalho é descrever as condutas realizadas em uma vítima de ferimento acidental por projétil de arma de fogo (PAF) em região de ápice nasal. Paciente do sexo masculino, 10 anos compareceu ao Serviço de Cirurgia e Traumatologia Bucomaxilofacial (CTBMF) do Hospital de Emergência e Trauma Senador Humberto Lucena, João Pessoa-PB, vítima de disparo acidental de PAF em face. Clinicamente, observou-se edema em terço médio de face, ferimento perfuro-contundente com avulsão de ápice nasal, apresentando zona de chamuscamento e esfumaçamento. No primeiro momento, realizou-se desbridamento do ferimento, retirada dos estilhaços e da sutura. A segunda abordagem cirúrgica foi conduzida por um cirurgião plástico em conjunto com a equipe da CTBMF da própria instituição, sendo realizado o retalho frontal oblíquo para reconstruir ápice nasal e columela. Vinte dias após, foi realizado o rebatimento parcial do retalho para sua área de origem. Os acompanhamentos pós-operatórios foram realizados após sete e noventa dias, observando-se, nas duas oportunidades, a reconstrução de ápice e columela bem como ausência de deformidades. O retalho frontal oblíquo é uma opção viável na reconstrução de defeitos do ápice e dorso nasal, visto que ele é ricamente vascularizado, não apresenta pedículo com tensão e apresenta resultado estético satisfatório.

**Palavras-chave:** Retalho Perfurante; Nariz; Retalhos Cirúrgicos.

#### **Lucas Emmanuell de Morais Neves**

Graduando em odontologia,  
Universidade Estadual da Paraíba (UEPB),  
Araruna-PB

#### **Emilton Amaral Segundo**

Cirurgião plástico do Hospital de  
Emergência e Trauma Senador Humberto  
Lucena (HETSHL), João Pessoa-PB

#### **Fernando Antônio Portela Cunha Filho**

Cirurgião bucomaxilofacial, professor de  
cirurgia da UEPB, Araruna-PB

#### **Pedro Everton Marques Goes**

Cirurgião bucomaxilofacial, professor de  
cirurgia da UEPB, Araruna-PB

#### **Autran da Nóbrega Alves**

Cirurgião bucomaxilofacial do HETSHL

#### **Renata Moura Xavier Dantas**

Cirurgiã bucomaxilofacial do HETSHL,  
professora de cirurgia da UEPB, Araruna-  
PB

#### **Endereço para correspondência**

Renata Moura Xavier Dantas  
Rua Norberto de Castro Nogueira, 169 -  
Jardim Oceania  
João Pessoa - PB  
CEP: 58037-603  
Fone: (83) 99623-6331  
E-mail: renatamxd@gmail.com

### ABSTRACT

This paper reports the surgical procedures performed on the nasal tip of a victim of accidental firearm projectile injury. Ten-year-old boy was admitted to the Surgery and Maxillofacial Traumatology Service of the Senator Humberto Lucena Emergency and Trauma Hospital – Joao Pessoa (PB), Brazil, victim of an accidental firearm shooting on the face. Clinically, an edema was observed in the third middle of the face with avulsion of the nasal tip, presenting scorched and smoked zones. At the first moment, the wound was debrided, the shrapnel were removed and the wound was sutured. At the second surgical time, a plastic surgeon with the Hospital team led the surgery performing the oblique frontal flap to reconstruct the nasal tip and columella. After twenty days, part of the flap was returned to its original area. Post-operative follow-ups were performed after seven and ninety days - reconstruction of nasal tip and columella without deformities was observed at both times. The oblique frontal flap is a viable option in the reconstruction of nasal tip and bridge, since it is richly vascularized, has a pedicle without tension and the aesthetic outcome is satisfactory.

**Key Words:** Perforator flap; Nose; Surgical flaps

## INTRODUÇÃO

As lesões faciais ocasionadas por projétil de arma de fogo (PAF) são motivo de muita preocupação no âmbito da saúde pública, pois, dentro do segmento de trauma facial, apresentam-se como a segunda principal causa de morbidade, superada apenas pelos acidentes automobilísticos<sup>1,2</sup>.

As lesões faciais podem resultar em injúrias estética, anatômica e funcional, principalmente quando acometem a região nasal. Dentre os principais fatores etiológicos das deformidades nasais, estão os tumores de pele e os traumatismos<sup>3,4</sup>.

Quando lesões provocadas por PAF acometem, em específico, a região nasal, as injúrias são consideradas severas, visto que há possibilidade de ocorrerem diversas complicações associadas ao fato de que a área acometida localiza-se em uma posição central e proeminente da face, além de a estrutura nasal apresentar arquitetura rígida e de pouca mobilidade, tornando-se, assim, o tratamento reconstrutivo bastante desafiador<sup>3,4</sup>.

Devido às condutas desafiadoras para reconstrução cirúrgica dos ferimentos nasais ocasionados por PAF, deve-se avaliar a variação de cor, a textura e a espessura da pele, conforme a região, a idade, o sexo e a raça dos indivíduos, para elaborar um protocolo individualizado de reconstrução, sempre buscando apresentar estabilidade estrutural, bem como escolha da melhor área doadora para determinado defeito, alcançando, assim, resultados estéticos satisfatórios<sup>3,4</sup>.

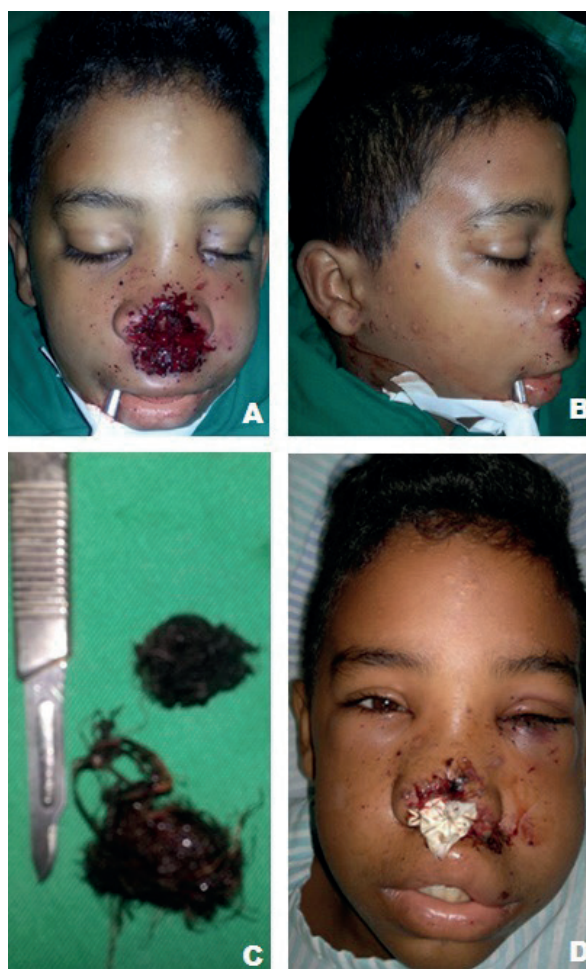Dentre as possíveis alternativas para reconstrução de tecido nasal, está o retalho frontal e suas variações. Atualmente o retalho frontal oblíquo é a variação mais indicada para tal situação, considerando-se a redução da torção na base do pedículo, a proximidade do retalho com a área receptora e a adequada vascularização, baseada, principalmente, nos vasos supraorbitais e supratrocleares<sup>5</sup>. As possíveis desvantagens, resultantes dos retalhos frontais oblíquos, são as cicatrizes formadas na região doadora, na região frontal e na linha da sobrancelha<sup>6</sup>.

O propósito do presente artigo é descrever as condutas realizadas em uma criança vítima de disparo acidental de PAF em região nasal, com avulsão nasal parcial, como também discutir as principais características, indicações, vantagens e desvantagens do retalho frontal oblíquo no tratamento de reconstruções nasais mediante um relato de caso clínico.

## RELATO DO CASO

Paciente E.J.V.S., sexo masculino, 10 anos compareceu ao Serviço de Cirurgia e Traumatologia Bucomaxilofacial do HETSHL, João Pessoa-PB, vítima de disparo acidental de PAF em face. Clinicamente observou-se edema em terço médio de face, ferimento pérfuro-contundente (Fig. 1A), avulsão de ápice nasal (Fig. 1B), apresentando zona de chamuscamento e esfumaçamento. (Fig. 1A)

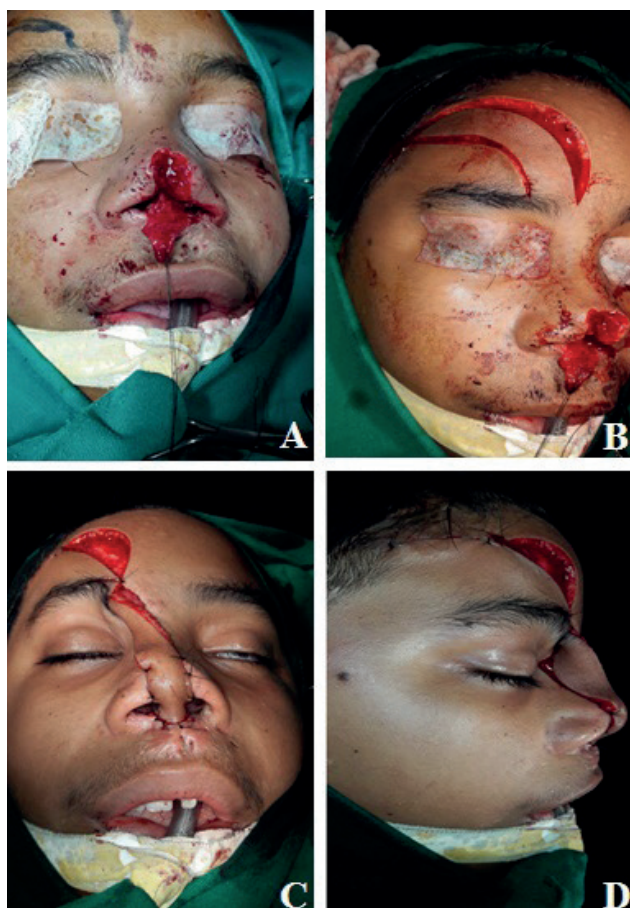No primeiro momento, sob anestesia geral, foi realizado o desbridamento do ferimento, com retirada dos estilhaços de PAF (Fig. 1C), tamponamento com dedo de luva e suturas em ponto simples (Fig. 1D). A segunda abordagem cirúrgica, também realizada sob anestesia geral, foi executada dez meses após o primeiro momento, sendo conduzida por um cirurgião plástico do HETSHL em conjunto com a equipe de Cirurgia e Traumatologia Bucomaxilofacial do HETSHL, na qual se optou por executar o procedimento de retalho frontal oblíquo para reconstruir o ápice nasal e a columela.



**Figura 1** - 1A- Vista frontal do ferimento por PAF. 1B- Vista lateral do ferimento por PAF. 1C- Estilhaços de PAF removidos. 1D- Vista frontal pós desbridamento e sutura facial.



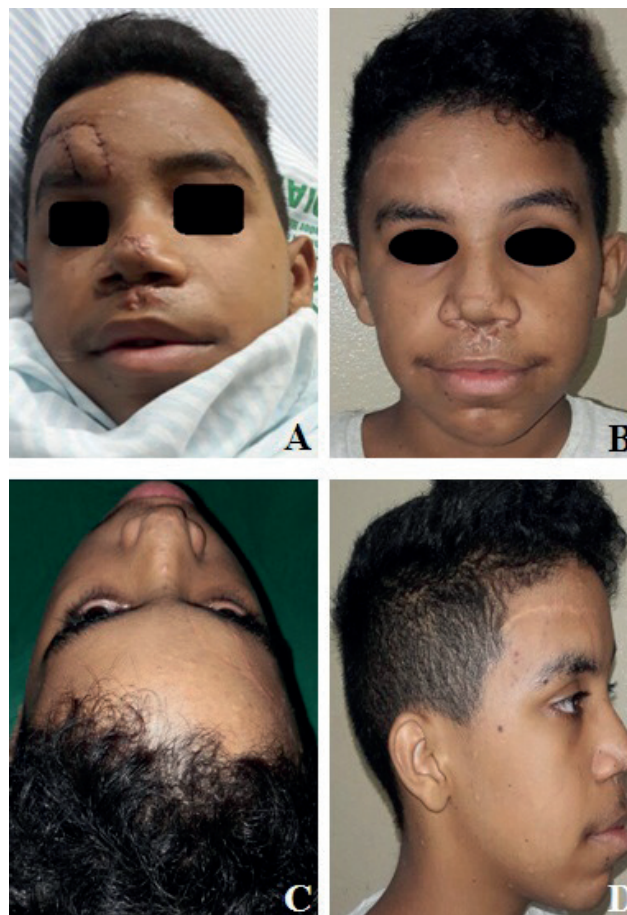O procedimento cirúrgico se iniciou com a regularização da columela (Fig. 2A), almejando alcançar melhores resultados estéticos e estabilização do retalho. Em sequência, foi demarcada a área doadora, feita a incisão e divulsão cuidadosa na direção de região frontal para temporal com angulação de 45° graus, contralateralmente ao ferimento (Fig. 2B), sendo mantido o feixe vascular. Em seguida, foi realizada a rotação do pedículo em 180°, com um ponto fixo na raiz da sobrancelha direita e estabilização na área do ferimento com suturas em pontos simples (Fig. 2C). Também foi realizada sutura em pontos simples na região mais distal do retalho, objetivando melhores resultados estéticos e minimizando o risco de infecções (Fig. 2D). Nota-se, ao fim desse procedimento, uma adequada reanatomização de ápice nasal e columela. (Fig. 2D)



**Figura 2** - 2A- Preparo cirúrgico inicial do ápice nasal e columela. 2B- Incisão do retalho oblíquo frontal. 2C- Vista frontal após transferência do retalho frontal. 2D- Vista lateral após transferência do retalho frontal.

Vinte e um dias após a realização desse procedimento, prosseguiu-se com o rebatimento parcial do enxerto, seguido de sutura em pontos simples, objetivando melhores resultados estéticos e menor risco de infecção, pelo fato de não

apresentar cicatrização de segunda intenção em nenhuma região frontal. No pós-operatório de sete dias, foi possível observar adequada cicatrização na região (Fig. 3A). No acompanhamento de nove meses (Fig. 3B), notou-se reconstrução anatômica, estética e funcional da região de ápice nasal e columela, além da ausência de alteração na linha da sobrancelha (Fig. 3C) e discreta cicatriz frontal. (Fig. 3D)



**Figura 3** - 3A - Visão frontal do pós-operatório de sete dias. 3B- Vista frontal do pós-operatório de 9 meses. 3C- Vista crânio-caudal do pós-operatória de 9 meses. 3D- Vista lateral do pós-operatória de 9 meses.

## DISCUSSÃO

Dentre os principais fatores etiológicos das deformidades nasais, estão os tumores de pele, em especial o carcinoma basocelular e o epidermoide, e os traumatismos, em especial as agressões físicas, ferimentos por arma de fogo (PAF) e acidentes automobilísticos<sup>7</sup>.

Em estudo realizado em hospital público de emergência do estado de Alagoas, no ano de 2011, Trindade e Correia (2015) observaram que a maioria das internações ocorreram devido a acidentes causados por arma de fogo (70,9%),

sendo jovens, na faixa etária de 15 a 39 anos (83,5%), do sexo masculino (90,4%), o perfil de pacientes mais prevalente com acometimento de traumas em região maxilofacial<sup>2</sup>. O caso aqui descrito entra em concordância com o estudo de Bermejo et al. (2016), que, apesar de descreverem baixa prevalência das agressões por PAF em crianças, nota-se, nesses casos, o acometimento de lesões severas, principalmente, quando o caso apresenta características de disparo com pouca distância e projéteis com alta velocidade<sup>1</sup>.

Lesões provocadas por PAF constituem um problema de saúde pública mundial, apresentando a região maxilofacial com alta frequência de acometimento por esse tipo de injúria<sup>2,10</sup>. Os ferimentos cutâneos nasais são de grande importância para a equipe multidisciplinar em virtude de o desafio promover reconstruções estéticas, anatômico e funcional, além da possibilidade de afetar a qualidade de vida, quando presente ressecção ou deslocamento das estruturas afetadas<sup>1,2,10</sup>. Machado e Pessoa (2016) justificam a dificuldade em realizar o tratamento em pacientes com ferimentos nasais, pelo fato de as estruturas nasais apresentarem uma posição central na face, tornando óbvios quaisquer defeitos nessa região<sup>2,4,7</sup>.

Os ferimentos provocados por arma de fogo produzem lesões perfuro-contusas, cujo perfil varia de acordo com o calibre da arma usada, a distância e a posição do disparo e o tecido acometido. Um dos grandes riscos para pacientes que apresentam tal lesão é o deslocamento de fragmentos, sejam do projétil ou do tecido deslocado, além do comprometimento das vias aéreas decorrente do trauma, como também por edema subsequente, sendo frequentemente necessária a intubação<sup>2</sup>.

Os ferimentos oriundos de PAF caracterizam-se como feridas contaminadas tanto pelo projétil como também pelos estilhaços originados durante o trajeto deste, durante o disparo até atingir o alvo<sup>1</sup>. No caso descrito, foi adotada a profilaxia antibiótica e antitetânica.

Nesses casos, devem ser realizadas avaliações criteriosas dos exames clínicos e complementares, pois, nos casos em que o projétil estiver comprometendo a função da estrutura atingida, se indica a sua remoção<sup>1,10</sup>. No caso relatado, os estilhaços PAF foram facilmente removidos no primeiro momento cirúrgico, com o desbridamento, e fechamento da ferida, visto que o projétil estava superficialmente alojado e não apresentava comprometimento de estruturas

nobres<sup>1,2</sup>.

Os principais objetivos da reconstrução nasal são o recobrimento de defeitos com tecido mole e pele de cor e textura similar, além de causar mínima morbidade na área doadora<sup>8</sup>. Para isso, a escolha do método reconstrutivo é baseada em diversas variáveis, tais como o tamanho, a extensão, a localização e a profundidade do ferimento<sup>8</sup>. Nas reconstruções nasais, os retalhos nasogeniano, nasolabial ou retalho frontal mediano e suas variantes, são as técnicas mais utilizadas<sup>8</sup>. Optou-se, no caso, pelo retalho frontal oblíquo, sendo uma das possíveis variações do retalho frontal mediano.

Com relação ao suprimento sanguíneo, a região doadora, frente, é perfundida por uma arcada de ramos supraorbitais, supratrocleares, infraorbitais, dorsonasais, além de ramos angulares da artéria facial e temporal superficial. Um rico plexo anastomótico na área do canto medial permite a viabilidade de um retalho unilateral<sup>5</sup>.

Considera-se um grande avanço na técnica do retalho frontal a percepção de que as superfícies cruentas do retalho o predispunham à infecção, fibrose e retração<sup>8</sup>. No caso descrito, objetivando a ausência de infecção, como também fibrose e retração tecidual diminuída, foi realizado o reposicionamento do enxerto vinte dias após a reconstrução com o retalho. O reposicionamento de parte do pedículo resultou em cicatrização adequada com mínima hipertrofia e fibrose tecidual.

## CONSIDERAÇÕES FINAIS

O retalho frontal oblíquo é uma opção viável na reconstrução de defeitos do ápice e dorso nasal, ocasionado por traumatismo devido a projétil de arma de fogo. Apresenta inúmeras vantagens e excelentes resultados clínicos, pelo fato de ser ricamente vascularizado e o pedículo não apresentar tensão quando rotacionado e estabilizado na região do ferimento, além de devolver resultados estéticos, devido à cor e a textura da região doadora serem semelhantes à da área do ferimento, possibilitando ganhos em qualidade de vida e autoestima dos pacientes.

## REFERÊNCIAS

1. Bermejo, PR; Momesso GAC; Oliveira PA; Fonseca, JH; Shinohara EH. Tratamento cirúrgico de fratura mandibular decorrente de projétil de arma de fogo: relato de caso. *Archives of health investigation*. 2016;5(6):330-335.
2. Neto, JNN; Boccanera ALO; Macêdo TFO; Costa MVOC; Dultra JA. Remoção de fragmento dentário deslocado em cavidade oral por projétil de arma de fogo: Relato de dois casos. *Revista Bahiana de Odontologia*. 2016;7(2):112-117.
3. Sanchez, FH; Delgado, JST. Reconstrução nasal complexa com combinação de retalhos bilaterais em dobradiça e retalho paramediano frontal, após cirurgia de Mohs. *Surgical & Cosmetic Dermatology*. 2015; 7(3):249-252.
4. Moura, BB; Signore FL; Buzzo TE; Watanabe LP; Fischler R; Freitas JOG. Reconstrução nasal: análise de série de casos. *Rev. bras. cir. Plást.* 2016; 31(3):368-372.
5. Costa, MJM. Versatilidade do retalho médio-frontal nas reconstruções faciais. *Rev. Bras. Cir. Plást.* 2016; 31(4):474-480.
6. Cerci, FB; Nguyen, TH. Retalho paramediano frontal na reconstrução de defeitos nasais complexos após cirurgia micrográfica de Mohs. *Surg Cosmet Dermatol*. 2014; 6(1):17-24.
7. Machado, WA; Pessoa, SGP. Prevalência das técnicas de reconstrução nasal utilizadas nos últimos quatro anos em serviço de Cirurgia Plástica do Ceará. *Rev. Bras. Cir. Plást.* 2016; 31(4):491-495.
8. Laureano Filho, JR; Lago CAP; Silva PF; Santos LAM; Gonçalves FLN. Reconstrução nasal parcial com retalho frontal oblíquo: relato de caso. *Revista de Cirurgia e Traumatologia Buco-maxilo-facial*. 2011; 11(3):55-60.
9. Cintra, HPL; Bouchama, A; Holanda T; Jaimovich CA; Pitanguy I. Uso do retalho médio-frontal na reconstrução do nariz. *Rev. bras. cir. Plást.* 2013; 28(2):212-217.
10. Trindade, RFC; Correia, MAA. Perfil epidemiológico das vítimas de arma branca e de fogo em um hospital de emergência. *Revista de Enfermagem e Atenção à Saúde*. 2015; 4(1):55-64.

# Osteotomia segmentar posterior da maxila para reabilitação protética – Caso clínico

Posterior maxillary segmental osteotomy for prosthetic rehabilitation - Clinical case

### **Eberty Pereira Gama**

Graduando em Odontologia pela União Metropolitana de Educação e Cultura – UNIME, Lauro de Freitas - BA

### **Hernan Passos Neves**

Graduando em Odontologia pela União Metropolitana de Educação e Cultura – UNIME, Lauro de Freitas - BA

### **Deyla Duarte Carneiro Vilela**

Mestrado em Odontologia – Estomatologia, Escola Bahiana de Medicina e Saúde Pública, Salvador - BA  
Especialização em Endodontia, CEBEO, Salvador - BA  
Habilitação em Laserterapia, FUNDECTO/FO-USP, São Paulo - SP  
Pós-graduanda em Prótese Dentária, Avantis – Instituto PRIME, Salvador - BA

### **André Sampaio Souza**

Mestrado em Radiologia Odontológica, Faculdade São Leopoldo Mandic, Campinas, SP  
Especialização em Cirurgia Bucomaxilofacial, FO-UFBA, Salvador - BA  
Professor dos Cursos de Odontologia UNIME, Salvador, BA e Ruy Barbosa - Devry, Salvador - BA

### **Eugênio Arcadinos Leite**

Mestrado em Odontologia pela Universidade Federal da Bahia, Salvador - Bahia  
Especialização em Cirurgia e Traumatologia Bucomaxilofacial, UNIFOA, Volta Redonda - RJ  
Professor do Curso de Odontologia UNIME, Lauro de Freitas - BA

### **Juliana Andrade Cardoso**

Mestrado em Estomatologia Clínica, Pontifícia Universidade Católica do Rio Grande do Sul – PUC-RS, Porto Alegre - RS  
Especialização em Estomatologia, União Metropolitana de Educação e Cultura – UNIME, Lauro de Freitas - BA  
Habilitação em Laserterapia, UNINGÁ-SM, Santa Maria - RS  
Professora dos Cursos de Odontologia UNIME, Lauro de Freitas, BA e UNINASSAU, Salvador e Lauro de Freitas - BA

### **ENDEREÇO PARA CORRESPONDÊNCIA**

Juliana Andrade Cardoso  
Av. Praia de Itapuã, 1686, qd.19, It. 6. SMF Villas Trade, loja 5 - Vilas do Atlântico  
Lauro de Freitas – Bahia  
CEP: 42700-000  
Email: juliandrdec@gmail.com

## RESUMO

O edentulismo pode causar a extrusão do processo alveolar, especialmente em pacientes que não utilizam nenhum tipo de prótese no arco antagonista. Uma opção de tratamento bastante viável e rápida é a cirurgia de impacção do segmento dentoalveolar posterior por meio de osteotomia alveolar. O objetivo é descrever a técnica cirúrgica de impacção de bloco alveolar por meio de um relato de caso clínico. Paciente sexo feminino, 36 anos, fã de pele procurou atendimento para reabilitação com prótese sobre implante. Ao exame, notou-se a ausência de diversas unidades dentárias, bem como extrusão do bloco alveolar superior do lado direito e mesialização dos dentes da região fechando o espaço dos pré-molares. Foi planejada a realização de cirurgia de impacção da região posterior de maxila do lado direito, a fim de criar espaço para reabilitação com implantes osseointegráveis e, conseqüentemente, permitir também abertura de espaço para colocação de um pré-molar no 1º quadrante. A cirurgia de osteotomia alveolar para impacção do bloco posterior de maxila é um procedimento cirúrgico comum da prática do cirurgião bucomaxilofacial, que permite restabelecer a distância entre os arcos, possibilitando, assim, a reabilitação protética. **Palavras-chave:** Implante dentário; Maxila; Cirurgia maxilofacial; Tratamento.

## ABSTRACT

Edentulism can result the extrusion of the alveolar process, especially in patients who do not use any type of prosthesis in the antagonist arch. A very feasible and rapid treatment option is the surgery of impaction of the posterior dentoalveolar segment by means of alveolar osteotomy. The objective is describe the surgical technique of alveolar block. Female patient, age 36, light-skinned black, sought dental care for oral. The examination revealed the absence of several dental units as well as extrusion of the upper alveolar block of the right side and mesialization of the teeth of the region closing the space of premolars. It was proposed the impaction surgery of the posterior maxillary region on the right side to create space for placement of osteointegrated implants and, consequently, when performing the block correction, it also allows opening of space for placement of a premolar in the 1st quadrant. Alveolar osteotomy surgery for impaction of the posterior maxilla block is a common surgical procedure of the bucomaxillofacial surgeon practice that allows restoring the distance between the arches; thus enabling prosthetic rehabilitation. **Keywords:** Dental implantation; Maxilla; Oral surgery; Treatment

## INTRODUÇÃO

No Brasil, a prevalência do edentulismo ainda é muito alta, e esse fenômeno complexo afeta a nutrição, a estética e a autoestima do indivíduo, gerando maloclusões e interferindo na qualidade de vida.<sup>1</sup> A perda de dentes naturais pode ocasionar desde a migração de dentes até a extrusão do processo alveolar, especialmente em pacientes que não utilizam nenhum tipo de prótese no arco antagonista,<sup>2</sup> reduzindo a dimensão vertical e tornando menor a distância intermaxilar. Nesses casos, para realizar a reabilitação dentária, faz-se necessário o trabalho em conjunto com outras especialidades.

A reabilitação oral com o uso de implantes osseointegrados é uma alternativa de tratamento extremamente vantajosa para os pacientes edêntulos,<sup>3</sup> no entanto, em alguns casos, pode ser necessária a realização de cirurgias prévias para correção das sequelas trazidas pelo edentulismo. Quando ocorre uma extrusão do processo alveolar, uma das possibilidades de solucionar o problema, sem ocasionar perda dental ou desgaste de estruturas, é a utilização da técnica cirúrgica de impacção do segmento dentoalveolar posterior por meio de osteotomia alveolar, recuperando-se dimensão vertical e possibilitando a futura reabilitação protética.<sup>4</sup>

A extrusão dos molares superiores e/ ou do processo alveolar diminui o espaço protético e, muitas vezes, impossibilita a reabilitação com implante.<sup>5</sup> Nesses casos, a cirurgia de reabilitação, denominada de osteotomia segmentar posterior da maxila, vem sendo utilizada como recurso na correção de extrusões severas do processo alveolar na presença ou ausência de elementos dentários, quando não se indica a correção através de mini-implantes.<sup>2</sup>

A osteotomia segmentar posterior da maxila é uma técnica cirúrgica realizada em âmbito hospitalar, sob anestesia geral. O primeiro relato de sua realização foi divulgado em 1974, por STOKER & EPKER. Através de acesso cirúrgico intraoral, inicia-se com incisão linear na região de transição de gengiva inserida e mucosa. Após o descolamento do retalho mucoperiosteal, são realizadas duas osteotomias verticais a partir da crista do rebordo, até 6mm acima dos ápices dos dentes, uma em cada região distal dos elementos das extremidades do bloco que se deseja movimentar. Em seguida, essas duas osteotomias são unidas através de uma osteotomia horizontal, 6mm acima dos ápices dos

dentes. Uma nova osteotomia paralela a essa é realizada 4mm abaixo, com a finalidade de impactar o segmento. Dessa forma, obtém-se o acesso ao seio maxilar e, com um cinzel curvo, é segmentado o palato, preservando-se a mucosa palatina. Com o mesmo cinzel, é realizada a disjunção entre o túber da maxila e o processo pterigoide do osso esfenóide. Finaliza-se o procedimento com fixação interna rígida com placas e parafusos de titânio e sutura contínua da mucosa.<sup>2</sup>

O planejamento protético pré-cirúrgico é fundamental para que a cirurgia seja realizada de maneira previsível e a reabilitação oral atinja os objetivos estéticos e funcionais almejados.<sup>6</sup> A osteotomia segmentar posterior da maxila é uma terapia cirúrgica segura e eficaz, que preserva as estruturas dentárias sadias, permitindo um bom prognóstico.<sup>2</sup>

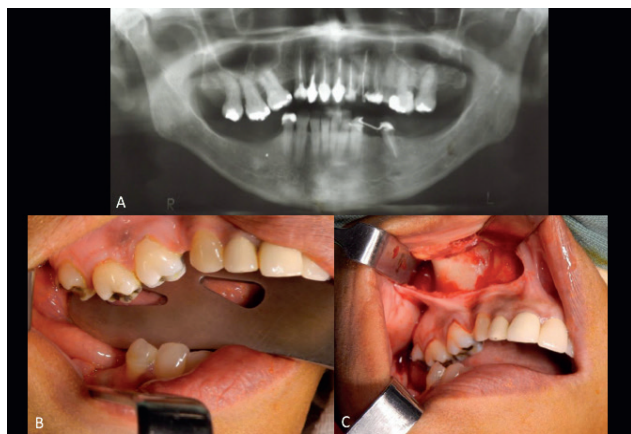
O propósito deste artigo é relatar um caso clínico em que foi necessária a realização da cirurgia de impacção do bloco alveolar superior posterior para reabilitação oral com próteses sobre implante.

## RELATO DE CASO

Paciente do sexo feminino, 36 anos de idade procurou atendimento odontológico no curso de extensão em Implantodontia da UNIME Lauro de Freitas para reabilitação oral com prótese sobre implante. Durante anamnese, nenhuma alteração sistêmica de base foi relatada.

No exame clínico, foram observadas ausências dos dentes 14, 15, 28, 38, 37, 36, 34, 45, 46, 47 e 48. Como as perdas dentárias foram ocasionadas há mais de dez anos, houve extrusão do bloco posterior superior do lado direito, assim como mesialização dos dentes da região, fechando o espaço dos pré-molares. A paciente relatou não utilizar nenhum tipo de prótese desde a perda dos dentes.

Foi planejada a realização de cirurgia para colocação de implantes osseointegrados (SIN®, HE 10mm, plataforma 4.1) na região posterior inferior, porém, como não havia espaço protegido, para viabilizar a reabilitação do segmento, foi proposta a cirurgia de impacção da região posterior de maxila do lado direito, a fim de criar espaço para a colocação das próteses inferiores e, conseqüentemente, ao realizar a correção do bloco, permitir, também, a abertura de espaço para colocação de um pré-molar no 1º quadrante (Figuras 1A e B).



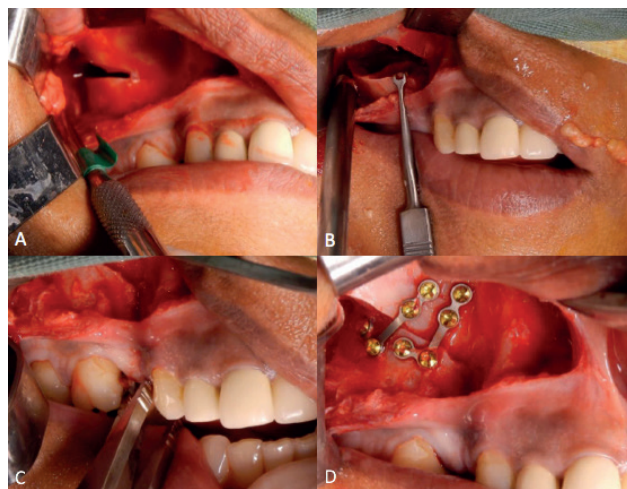
**Figura 1** - 1A Radiografia panorâmica em topo evidenciando ausência das unidades dentárias 14, 15, 28, 38, 37, 36, 34, 45, 46, 47 e 48, além de extrusão do bloco alveolar superior posterior do lado direito e mesialização dos dentes da mesma região, fechando o espaço dos pré-molares. 1B: Aspecto clínico intraoral evidenciando perda de espaço protético em região posterior de mandíbula. 1C: Aspecto transcirúrgico evidenciando acesso intraoral realizado por meio de incisão linear, na região de transição de gengiva inserida e mucosa, realizada com bisturi elétrico.

Ocorrida em âmbito hospitalar, sob anestesia geral com intubação nasotraqueal, a cirurgia foi executada com acesso cirúrgico intraoral, iniciando-se com incisão linear, na região de transição de gengiva inserida e mucosa do hemiarco a ser trabalhado, realizada com bisturi elétrico. Em seguida, houve o descolamento do retalho mucoperiosteal e as osteotomias: a primeira osteotomia, horizontal, 2mm acima dos ápices dos dentes e a segunda 4mm acima da primeira, de forma paralela. E, finalizando, fez-se uma osteotomia vertical na região medial do limite do bloco a ser impactado.

As osteotomias horizontais foram realizadas com serra recíproca, e a osteotomia vertical, com broca de baixa rotação número 701, sendo finalizadas na região interproximal dos dentes com cinzel e martelo. Dessa forma, foi obtido o acesso ao seio maxilar, removendo-se o fragmento ósseo entre as 2 osteotomias horizontais, e, com um cinzel curvo, foi segmentado o palato (parede medial do seio maxilar), preservando-se a mucosa palatina. Com o mesmo cinzel, foi realizada a disjunção entre o túber da maxila e o processo pterigoide do osso esfenoide (Figuras 1C, 2A e 2B).

Após as osteotomias, foi realizada a fratura do bloco alveolar com separador de Smith e impactado o segmento até contato entre as 2 osteotomias horizontais. O procedimento foi finalizado com fixação interna rígida, com miniplacas de 2.0mm, em "L", com 4 furos cada, parafusos de titânio 2.0mm

e sutura contínua da mucosa, com fio reabsorvível vycril 5.0, ganhando-se espaço para a colocação de um pré-molar na região anterior ao bloco impactado, bem como aumentando dimensão vertical e restabelecendo espaço protético (Figuras 2C, 2D e 3A).



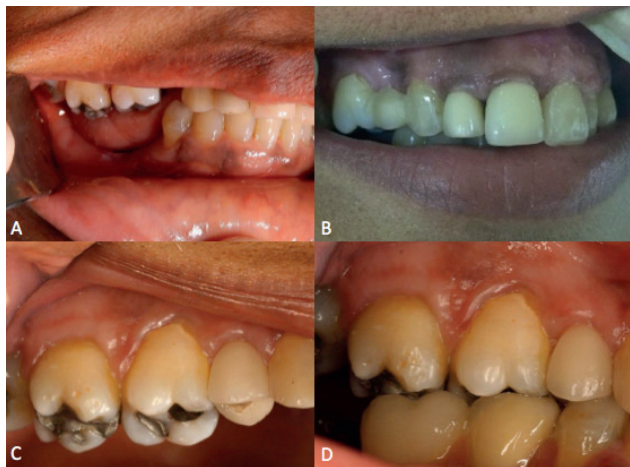**Figura 2** - 2A Aspecto transcirúrgico evidenciando osteotomias. 2B Aspecto transcirúrgico evidenciando realização da disjunção entre o túber da maxila e o processo pterigoide do osso esfenoide. 2C: Reposicionamento do bloco alveolar superior. 2D: Vista intraoral evidenciando fixação interna rígida com 2 miniplacas de titânio 2.0mm em "L", com 4 furos cada.

Para o pós-operatório, foi prescrito o antibiótico Amoxicilina + Clavulanato de Potássio 875/125 mg (Clavulin®) por quatorze dias, o anti-inflamatório Nimesulida 100mg por seis dias e analgésico Dipirona Sódica 500mg por cinco dias, além da utilização de Gluconato de Clorexidina 0,12% sem álcool (Periogard®) para auxiliar na higiene bucal. Após receber alta do hospital, no primeiro dia pós-operatório, foi realizado o acompanhamento e a colocação de prótese provisória na região do dente 14, visando manter o espaço conseguido durante a cirurgia (Figura 3B). Não foi necessário realizar remoção de sutura, uma vez que foi utilizado fio reabsorvível.

A paciente foi orientada a manter dieta líquida ou pastosa por trinta dias. Durante esse período, foi acompanhada semanalmente, evoluindo sem queixas, com ausência de dor e parestesia. Após quatro meses da realização da cirurgia, foi encaminhada para a realização da reabertura dos implantes inferiores visando à colocação dos cicatrizadores e posterior confecção das próteses sobre implante, bem como à realização de implante e prótese da região do dente 14.

Após três anos do início do tratamento, a paciente retornou para acompanhamento e

realização de fotografias da conclusão do caso, portando as próteses sobre implantes definitivas nas regiões dos dentes 14 (Figura 3D), 46 e 47 (Figuras 3C e 3D).



**Figura 3** - 3A: Aspecto pós-cirúrgico imediato evidenciando espaço conseguido com impacção dos molares superiores. 3B: Vista intraoral evidenciando aspecto pós-cirúrgico de 15 dias com colocação e prótese provisória na região do dente 14. 3C: Aspecto clínico intraoral evidenciando prótese sobre implante na região do dente 14. 3D: Aspecto clínico intraoral evidenciando oclusão da paciente após confecção e instalação das próteses sobre implante dos dentes 14, 46 e 47.

## DISCUSSÃO

A extrusão do processo alveolar antagonista é uma situação comum frente a casos em que pacientes sofreram perdas dentárias ao longo da vida e não tiveram nenhum tipo de reabilitação.<sup>2</sup>

Nos dias atuais, diversos são os métodos de reabilitação para pacientes que tiveram essa diminuição do perímetro do arco ou da dimensão vertical e partem para tratamentos ortodônticos com mini-implantes para ancoragem até os procedimentos de osteotomia segmentares para impacção da maxila.

Quando ocorre uma extrusão severa do bloco alveolar e não existe a indicação para alinhamentos através do uso de mini-implantes, um método bastante satisfatório e eficaz – no qual se mantém a integridade dos dentes e das estruturas adjacentes –, é a cirurgia para osteotomia segmentar posterior da maxila.<sup>5</sup> Esse método consiste em cirurgia feita com anestesia local ou geral, na qual se realizam cortes verticais e horizontais e desgastes ósseos, com o objetivo de conseguir os espaços interarcos planejados previamente e sua fixação com fios de aço. Para Blatt et al.<sup>2</sup>, a técnica de osteotomia segmentar posterior da maxila deve ser

realizada sob anestesia geral, com acesso cirúrgico intraoral, e o procedimento deve ser finalizado com fixação interna rígida com placas e parafusos de titânio.

Há concordância da literatura de que a osteotomia segmentar corresponde a uma cirurgia segura e eficaz, que visa corrigir extrusões severas do processo alveolar, preservando-se os elementos dentários saudáveis, quando não há indicação da correção por meio do uso de mini-implantes.<sup>2</sup> Segundo Freire Filho et al.<sup>7</sup>, existem outras formas de reestabelecer os espaços perdidos interarcos por meio das exodontias ou tratamentos endodônticos seguidos de coroas protéticas nas unidades envolvidas. Esses autores<sup>7</sup> afirmam que esses métodos apresentam desvantagens e baixa longevidade em relação à osteotomia segmentar. Ainda para eles, a principal indicação da osteotomia segmentar é destinada a casos de restabelecimento de dimensões verticais perdidas para posterior reabilitação com implantes ou próteses fixas.

Apesar de ser um método cirúrgico seguro, é de extrema importância o alto conhecimento anatômico acerca da área maxilar para a execução da osteotomia, para que se possam evitar problemas e complicações trans e pós-operatórias, uma vez que se trata de uma região delicada, composta por junções de ossos e estruturas nas quais, em seu interior, há vasos, nervos e a artéria maxilar e seus ramos, responsáveis pelas hemorragias. Segundo Margoni Neto<sup>9</sup>, desvitalização dentária, reabsorções ósseas, fístulas e necrose assépticas também são citadas como complicações, que podem ser evitadas por meio de um minucioso plano de tratamento pré-cirúrgico.

Segundo Jardim<sup>4</sup>, a impacção do segmento posterior da maxila para o tratamento de extrusões severas do processo alveolar maxilar posterior, por meio de osteotomia, proporciona resultados aderentes para um bom prognóstico, desde que o profissional execute, de uma forma correta, toda a técnica. Apresenta rápida resolutividade, ótima estabilidade, taxa de sucesso alta e custo relativamente acessível.

## CONSIDERAÇÕES FINAIS

A extrusão do bloco alveolar é uma das consequências mais severas do edentulismo. A cirurgia de osteotomia alveolar para impacção do bloco posterior de maxila é um procedimento cirúrgico comum da prática do cirurgião

bucomaxilofacial, de rápida resolutividade, ótima estabilidade, taxa de sucesso alta e custo relativamente acessível, que permite restabelecer a distância entre os arcos, possibilitando, assim, a reabilitação protética.

Saúde da Universidade Metodista de São Paulo, São Bernardo do Campo, 2012.

## REFERÊNCIAS

- 1 - Cardoso M, et al. Edentulism in Brazil: trends, projections and expectations until 2040. *Ciênc. saúde coletiva*. Rio de Janeiro, v. 21, n. 4, p.1239-46, 2016.
- 2 - Blatt M, et al. Impactação do segmento posterior da maxila através de osteotomia para reabilitação protética – relato de caso. *InnovImplant J Biomater Esthet.*, São Paulo, v. 2, n. 4, p. 21-4, 2007.
- 3- Faverani LP, et al. Implantes osseointegrados: evolução sucesso. *Salusvita*, Bauru, v. 30, n. 1, p. 47-58, 2011.
- 4- Jardim LC. Osteotomias totais e segmentares da maxila: uma revisão de literatura. 2012. 51f. Trabalho de Conclusão de Curso (Graduação em Odontologia) – Faculdade de Odontologia da Universidade Federal do Rio Grande do Sul, Porto Alegre, 2012.
- 5 - Manfro R, Cecconelo R, Frey MAT. Inter-relação cirurgia ortognática, ortodontia e implantodontia – apresentação de um caso clínico. *Implant News*, v. 4, n. 1, p. 39-42, 2007.
- 6 - Sesma N, et al. Planejamento protético pré-cirúrgico em Implantodontia: caso clínico com correção de sorriso gengival. *Rev Assoc Paul Cir Dent.*, São Paulo, v. 68, n. 4, 2014.
- 7- Freire Filho FWV. *Rev. Cir. Traumatol. Buco-Maxilo-Fac.*, Camaragibe v. 6, n. 4, p. 49 - 56, 2006.
- 8 - Menuci Neto A, et al. A anatomia da região posterior da maxila e a osteotomia do tipo Le Fort I. *Revista Brasileira de Cirurgia e Traumatologia Buco-Maxilo-Facial*, v. 1, p. 15-20, 2014.
- 9 - Margoni Neto O. Osteotomia segmentar da maxila: Caso clínico. 2012. 43f. Dissertação (Mestrado em Ortodontia) – Faculdade de



# Adenoma pleomórfico em mucosa jugal: Relato de caso clínico

Pleomorphic adenoma in the oral mucosa: a case report

### **Eberty Pereira Gama**

Graduando em Odontologia pela União Metropolitana de Educação e Cultura – UNIME, Lauro de Freitas – BA

### **Deyla Duarte Carneiro Vilela**

Mestrado em Odontologia – Estomatologia, Escola Bahiana de Medicina e Saúde Pública, Salvador – BA.  
Especialização em Endodontia, CEBEO, Salvador – BA.  
Habilitação em Laserterapia, FUNDECTO/FO-USP, São Paulo – SP.  
Pós-graduanda em Prótese Dentária, Avantis – Instituto PRIME, Salvador – BA.

### **Cynthia Coelho Simões**

Doutora em Processos Interativos dos Órgãos e Sistemas com área de concentração em radiologia odontológica. Mestre em Odontologia pela Universidade Federal da Bahia. Especialista em Radiologia Odontológica.  
Professora dos Cursos Odontologia UNIME, Lauro de Freitas, BA e UNINASSAU, Salvador.

### **Jener Gonçalves de Farias**

Doutor em Estomatologia pela Universidade Federal da Paraíba – UFPB, Paraíba.  
Professor titular do curso de Odontologia da Universidade Estadual de Feira de Santana – UEF.  
Professor do Núcleo de Propedêuticas da União Metropolitana de Educação e Cultura – UNIME. Lauro de Freitas – Bahia.

### **Juliana Andrade Cardoso**

Mestrado em Estomatologia Clínica, Pontifícia Universidade Católica do Rio Grande do Sul – PUC-RS, Porto Alegre – RS.  
Especialização em Estomatologia, União Metropolitana de Educação e Cultura – UNIME, Lauro de Freitas – BA.  
Habilitação em Laserterapia, UNINGÁ-SM, Santa Maria – RS.  
Professora dos Cursos de Odontologia UNIME, Lauro de Freitas, BA e UNINASSAU, Salvador e Lauro de Freitas – BA.

### **ENDEREÇO PARA CORRESPONDÊNCIA**

Juliana Andrade Cardoso  
Av. Praia de Itapuã, 1686, qd.19, lt.6.  
SMF Villas Trade, loja 5. Vilas do Atlântico  
Lauro de Freitas – Bahia  
CEP: 42700-000  
Email: juliandrdec@gmail.com

## RESUMO

O adenoma pleomórfico é uma neoplasia benigna de glândulas salivares, que acomete, com maior frequência, mulheres entre a 4ª e a 6ª década de vida. Por ser assintomática, ela normalmente é descoberta em exames físicos de rotina, durante a palpação. O presente trabalho tem por objetivo relatar um caso clínico de um adenoma pleomórfico em mucosa jugal. Paciente JF, gênero masculino, 48 anos de idade, estava sendo atendido no ambulatório de Odontologia da Unime, não relatando sintomatologia dolorosa associada ao local, mas apresentava lesão em mucosa jugal do lado direito. Ao exame intraoral, evidenciou discreto aumento de volume recoberto por tecido íntegro de coloração normal e contornos bem definidos. Após identificação, optou-se pela realização da biópsia excisional, com suspeitas clínicas de lipoma e adenoma pleomórfico que, por sua vez, teve seu diagnóstico confirmado após análise histopatológica da peça como adenoma pleomórfico. Espera-se para esse caso um bom prognóstico, por ser um tumor de caráter benigno. O paciente encontra-se atualmente em acompanhamento estomatológico e não apresenta sinais clínicos de recidiva da lesão, no entanto faz-se necessária a proervação do paciente por um período mínimo de 3 anos.

**Palavras-Chave:** Adenoma; Tumor; Neoplasia benigna.

## ABSTRACT

The pleomorphic adenoma is a benign neoplasia that often affects minor salivary glands of female patient between the fourth and sixth decade of life. Due it is asymptomatic because it's normally detected in routine physical exams during palpation. The goal of this study is to report a clinical case about a pleomorphic adenoma in the right jugal mucosa. A 48 years old male patient with no symptoms associated with the injury site. On intraoral examination it was identified a slight increase of volume, covered by healthy tissue with normal color and also with well-defined contour. After identifying the lesion a conservative site surgical excision was performed and the surgical piece was sent for histopathological examination then it was confirmed the clinical suspicion of pleomorphic adenoma. It is expected a good prognosis because it's a benign tumor, so far can be considered a clinical success because it didn't show recurrence. The patient is under monitoring and must remain under observation for a minimum period of three years.

**Keywords:** Adenoma; Tumour; Benign neoplasms.

## INTRODUÇÃO

O adenoma pleomórfico (AP) é a neoplasia benigna de glândulas salivares mais frequente e conhecida. Essa neoplasia pode acometer as glândulas salivares menores e maiores, representando cerca de 53% a 77% dos tumores de parótida, 44% a 68% dos tumores da glândula submandibular e 33% a 43% dos tumores de glândula salivar menor<sup>1</sup>. Quando acomete as glândulas salivares menores, ocorre preferencialmente em palato duro e lábio superior<sup>2</sup>.

Autores referem notável predileção pelo gênero feminino, com aproximadamente 60% dos casos<sup>1,2,3,4</sup>. Afirmam ainda que a lesão pode acometer qualquer faixa etária, com ligeira prevalência em adultos jovens entre a 4ª e a 6ª década de vida. Os achados clínicos demonstram o diagnóstico tardio da lesão devido ao crescimento lento e indolor<sup>1,3,4</sup>.

O diagnóstico inicial do adenoma pleomórfico é realizado através do exame físico, da história da doença atual minuciosa e do exame intraoral. Clinicamente apresenta-se como tumefação assintomática, de crescimento lento, circunscrita, de consistência firme, base sésil, móvel, exceto quando localizada em palato<sup>3</sup>, e não se fixa nos tecidos adjacentes<sup>4</sup>.

Exames por imagem, como ressonância magnética e tomografia computadorizada, fornecem informações que auxiliam no diagnóstico não invasivo do adenoma pleomórfico, além de fornecer informações anatômicas detalhadas<sup>4</sup>. O diagnóstico definitivo é realizado através da biópsia incisional e do exame histopatológico.

Trabalhos apontam que os adenomas pleomórficos são oriundos de um conjunto de elementos epiteliais e mioepiteliais<sup>1,5</sup> envoltos em um estroma de natureza mixoide, condroide ou mesmo osteoide<sup>5</sup>. A diversidade celular pode existir não apenas de um tumor para o outro mas também em diferentes áreas de um mesmo tumor<sup>5</sup>, dando ao AP características de tumor misto.

Algumas lesões podem integrar um diagnóstico diferencial do adenoma pleomórfico, por mostrarem aspectos clínicos, imaginológicos e/ou histopatológicos similares. Um exemplo disso é a maior parte das neoplasias malignas, como o adenocarcinoma, o carcinoma adenoide cístico, as neoplasias benignas de glândula salivar, como o tumor de Warthin e tumor não odontogênico, como o lipoma<sup>3</sup>.

O tratamento de eleição na grande maioria dos casos é cirúrgico, e a remoção total da lesão

é indispensável para evitar possível recorrência. A recidiva dessa lesão pode ser extremamente agressiva, e as transformações malignas ocorrem em 5-10% dos casos<sup>6</sup>, como o carcinoma ex-adenoma pleomórfico.

O diagnóstico precoce permite a adoção de um tratamento menos agressivo, favorecendo o prognóstico<sup>7</sup>. Portanto, uma boa anamnese associada a um minucioso exame clínico é de fundamental importância para a detecção da lesão em estágios mais iniciais, o que melhora o tratamento, evitando recidivas.

O presente trabalho relata um caso clínico incomum de adenoma pleomórfico benigno, acometendo glândulas salivares menores em região de mucosa jugal de paciente do gênero masculino, bem como discute a importância de um bom exame clínico e físico para o correto diagnóstico de lesões.

## RELATO DE CASO

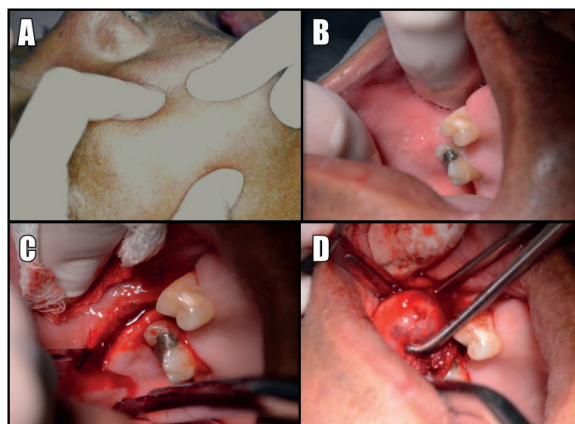
Paciente JF, faioderma, 48 anos de idade, gênero masculino compareceu ao ambulatório de Odontologia da UNIME em Lauro de Freitas, apresentando necessidade de tratamento endodôntico convencional nas unidades 13 e 27. Durante o exame clínico, observou-se um aumento volumétrico da mucosa jugal, lado direito, indolor cuja evolução era de, aproximadamente, 24 meses.

Ao exame físico visual extraoral, foram visualizadas características clínicas de normalidade; em contrapartida, ainda, no exame extrabucal, durante a palpação, foi verificado um aumento de volume na região de bochecha do lado direito (Figura 01a).

Ao exame físico intraoral, observou-se lesão nodular na região posterior direita da mucosa jugal medindo cerca de 3cm de diâmetro, firme à palpação, base sésil, indolor, móvel, com limites precisos e apresentando mucosa de coloração normal (Figura 01b). De acordo com as características clínicas da lesão, as suspeitas diagnósticas foram de adenoma pleomórfico (AP) e lipoma.

Procedeu-se com o tratamento cirúrgico excisional local menos agressivo da lesão, realizado sem intercorrências (Figuras 01c-d). Após a preensão da lesão, pôde-se observar uma lesão de formato fusiforme, realizando-se sutura simples devido a pouca extensão da lesão. No teste de densidade, a lesão foi imersa em soro fisiológico, não se apresentando flutuante, excluindo a hipótese de lipoma, o que tornava ainda mais provável a

confirmação da suspeita diagnóstica de adenoma pleomórfico. As medicações pós-operatórias prescritas foram nimesulida 100mg, dipirona sódica 500mg e amoxicilina 500mg, sendo a peça cirúrgica enviada para exame anatomopatológico.



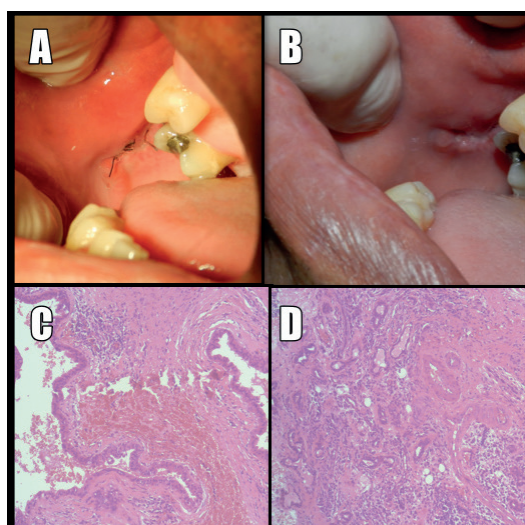
**Figura 1** - A) Exame extraoral; B) Exame intraoral; C) Aspecto Transcirúrgico evidenciando a incisão; D) Apreensão da lesão.

Com 08 dias de pós-operatório, realizou-se a remoção de sutura, e o local apresentava aspecto clínico de cicatrização sem evidências de processo infeccioso e deiscências (Figura 02a-b).

Na análise microscópica (Figura 02c-d), puderam-se verificar lesões de origem glandular constituídas por células epiteliais, formando ductos com material esinofílico no interior. O estroma é fibroso e, por vezes, mixoide.

Após análise, o laudo foi emitido com diagnóstico conclusivo de AP.

O paciente encontra-se atualmente com 4 meses de acompanhamento pós-operatório e não apresenta sinais clínicos de recidiva da lesão.



**Figura 2** - A: Sutura simples; B: Pós-operatório de 08 dias após remoção da sutura; C e D: Imagem microscópica do caso (4x e 10x).

## DISCUSSÃO

Adenoma pleomórfico é a neoplasia benigna, que acomete, com maior frequência, as glândulas salivares, sendo a parótida a glândula mais comumente afetada. Caracteriza-se pela presença de uma massa nodular única, de crescimento lento, indolor e geralmente móvel, a menos que seja encontrado no palato. Possui natureza benigna e maior acometimento em mulheres que em homens (mais ocorrente entre a 4ª e a 6ª década de vida)<sup>1,3</sup>. O presente caso corrobora a literatura, uma vez que a lesão em questão era única, sólida, firme, bem delimitada, móvel e assintomática, localizada na mucosa jugal, em um paciente do sexo masculino que, por sua vez, possui menor incidência de adenoma pleomórfico<sup>3</sup>.

A intervenção inicial a ser realizada em casos de AP é a cirúrgica, sendo indispensável a exérese completa da lesão para se evitar possível recorrência, já que a recidiva dessa lesão pode ser extremamente agressiva<sup>8</sup>.

Uma avaliação minuciosa da queixa do paciente, um exame físico bem executado e os exames complementares por imagem e microscópicos são fundamentais para o diagnóstico e, assim, possibilitar um planejamento do tratamento adequado, visto que essa neoplasia pode apresentar características semelhantes às presentes em tumores malignos<sup>9</sup>.

De acordo com alguns autores, preconiza-se utilizar como recurso diagnóstico o exame imaginológico<sup>4,5</sup>, (visando que lesões extensas são compatíveis com neoplasias de crescimento lento, enquanto que a destruição óssea agressiva é um indicador de malignidade) e o histopatológico, e caso seja confirmado o diagnóstico de AP, realizar a intervenção cirúrgica do tumor, sendo ela conservadora<sup>7,10</sup>. No presente caso, por se tratar de lesão em mucosa jugal, de características de lesão benigna e pelo benefício para o paciente, optou-se por partir diretamente para a biópsia, não realizando os exames complementares de imagem, com base nas suspeitas clínicas.

Para o diagnóstico anatomopatológico do tumor misto, é necessário que estejam presentes um conjunto de elementos epiteliais e mioepiteliais<sup>1,5</sup> envoltos em um estroma de natureza mixoide, condroide ou mesmo osteoide<sup>5</sup>. A diversidade celular pode existir não apenas de um tumor para o outro mas também em diferentes áreas de um mesmo tumor<sup>3</sup>, conforme foi evidenciado no caso em questão.

Assim como preconizado na literatura, o tratamento de eleição foi a enucleação total da lesão, por se tratar de uma lesão benigna, e a fim de evitar o reaparecimento e/ou transformação maligna desta.<sup>8</sup> É importante manter o paciente em preservação, por um prazo de cinco anos.

## CONSIDERAÇÕES FINAIS

Com este trabalho, evidencia-se a importância do diagnóstico prévio para a realização do tratamento do adenoma pleomórfico, pois, quando tratado previamente, apresenta bom prognóstico, sem características de recorrência. Apesar de se tratar de tumor benigno de glândulas salivares, o paciente deve ser acompanhado e avaliado periodicamente por, pelo menos, cinco anos, como foi observado na discussão. O paciente do caso apresentado recebeu como tratamento a exérese completa da lesão, visto que ele apresentou um bom prognóstico, encontrando-se este atualmente em acompanhamento clínico, sem apresentar sinais de recidiva da lesão, concluindo-se que se obteve êxito no tratamento realizado.

## REFERÊNCIAS

- 1- Thomas DC, Nair VV, Thomas S. Pleomorphic adenoma: An unusual presentation on upper lip - A case report. *Journal of Indian Academy of Oral Medicine & Radiology*. 2017; 29(3):217-9.
- 2- Oliveira LJ, Castro HHO, Leão PLR, Leal RM, Horta MCR, Souza PEA. Tratamento de adenoma pleomórfico em palato: relato de 2 casos e revisão de literatura. *Rev port estomatol med dent cir maxilofac*. 2016;57(1):55-61.
- 3- Cardoso JA, Ferreira CM, Guerra MMJF, Falcão GGVSC, Pugiese LS, Farias JG. Pleomorphic adenoma in the oral mucosa of a young adult: a case report, 290 – *RSBO*. 2013;10(3): 289-94.
- 4- Ribeiro-rotta RF, Cruz ML, Paiva RR, Mendonça EF, Spini TH, Mendonça AR. O papel da ressonância magnética no diagnóstico do adenoma pleomórfico: revisão da literatura e relato de caso. *Rev Bras Otorrinolaringol*. 2003;69(5): 699-707.
- 5- Tiago RSL, Castro GA, Ricardo LAC, Buhler RB, Fava AS. Adenoma pleomórfico de parótida: aspectos clínicos, diagnósticos e terapêuticos. *Rev Bras Otorrinolaringol*. 2003;69(4): 485-9.
- 6- Lacerda SA, Socolowski F, Rosa AL, Ferraz MP, Brentegani LG. Adenoma pleomórfico intraósseo no maxilar: relato de caso clínico. *Rev Int Estomatol*. 2005; 2(4): 5-8.
- 7- Azenha MR, Marzola C, Capelari MM, Guzman S. Tumor benigno das glândulas salivares (adenoma pleomórfico): apresentação de três casos. *Rev Faculdade Odontol Lins*. 2009; 21:61-6.
- 8- Silva DN, Guimarães KB, Ferraro-Bezerra M, Heitz C. Enucleação de Adenoma Pleomórfico: Considerações Terapêuticas e Relato de Caso. *Rev Cir Traumatol Buco-Maxilo-Fac*. 2007;7(4): 25-30.
- 9- Souza RIM, Santos MGC, Oliveira JMS, Mendonça VBA, Alves PM, Pereira JV. Adenoma pleomórfico em glândula submandibular: relato de caso e uma revisão de achados atuais. *Rev Cir Traumatol Buco-Maxilo-Fac*. 2013;13(2):09-14.

# Instruções aos autores

## 1. INTRODUÇÃO

A revista de **CIRURGIA E TRAUMATOLOGIA BUCO-MAXILO-FACIAL** da Faculdade de Odontologia da Universidade de Pernambuco destina-se à publicação de trabalhos relevantes para a educação, orientação e ciência da prática acadêmica de cirurgia e áreas afins, visando à promoção e ao intercâmbio do conhecimento entre a comunidade universitária e os profissionais da área de saúde.

## 2. INSTRUÇÕES NORMATIVAS GERAIS

- 2.1. A categoria dos trabalhos abrange artigos originais e/ou inéditos, revisão sistemática, ensaios clínicos, série de casos e nota técnica. Inclui, também, relato de casos clínicos e Resumo de tese. As **notas técnicas** destinam-se à divulgação de método de diagnóstico ou técnica cirúrgica experimental, novo instrumental cirúrgico, implante ortopédico, etc.
- 2.2. Os artigos encaminhados à Revista serão apreciados pela Comissão Editorial que decidirá sobre sua aceitação.
- 2.3. As opiniões e os conceitos emitidos são de inteira responsabilidade dos autores.
- 2.4. Os artigos originais aceitos para publicação ou não serão devolvidos aos autores.
- 2.5. São reservados à **revista os direitos autorais dos artigos publicados**, permitindo sua reprodução parcial ou total, desde que citada a fonte.
- 2.6. Nas pesquisas desenvolvidas em seres humanos, deverá constar o **parecer do Comitê de Ética em Pesquisa**, conforme a Resolução 196/96 e suas complementares do Conselho Nacional de Saúde do Ministério de Saúde. Nota: Para fins de publicação, os artigos não poderão ter sido divulgados em periódicos anteriores.
- 2.7. A revista aceita trabalhos em **português e espanhol**.

*Indexada em:*



### 3. PREPARAÇÃO E APRESENTAÇÃO DOS ARTIGOS

3. 1. Carta de Encaminhamento: Na **carta de encaminhamento**, deverá se mencionar: a) a seção à qual se destina o artigo apresentado; b) que o artigo não foi publicado antes; c) que não foi encaminhado para outra Revista. A carta deverá ser assinada pelo autor e por todos os coautores.
3. 2. Os trabalhos deverão ser digitados no processador de texto **microsoft word, em caracteres da fonte Times New Roman, tamanho 12**, em papel branco, tamanho a4 (21,2x29,7 cm), com margens mínimas de 2,5 cm. A **numeração das páginas deverá ser consecutiva**, começando da página título, e ser localizada no canto superior direito.
3. 3. O artigo assim como a carta de encaminhamento, as figuras e gráficos deverão ser enviados como **arquivo em anexo de, no máximo, 1mb** para o seguinte e-mail: [brjoms.artigos@gmail.com](mailto:brjoms.artigos@gmail.com)
3. 4. Estilo: Os artigos deverão ser redigidos de modo conciso, claro e correto, em linguagem formal, sem expressões coloquiais.
3. 5. Número de páginas: os artigos enviados para publicação deverão ter, **no máximo, 10 páginas de texto**, número esse que inclui a página título ou folha de rosto, a página Resumo e as Referências Bibliográficas.
3. 6. As Tabelas, os Quadros e as Figuras (ilustrações: fotos, mapas gráficos, desenhos etc.) deverão vir enumerados em algarismos arábicos, na ordem em que forem citados no texto. Os autores deverão certificar-se de que todas as tabelas, gráficos, quadros e figuras estão citados no texto e na sequência correta. As **legendas das tabelas, quadros e figuras deverão vir ao final do texto, enumeradas em algarismos arábicos, na ordem em que forem citadas no texto.**
- 3.7. As **figuras deverão ser enviadas como arquivos separados, uma a uma.**
3. 8. **O artigo deve apresentar página de título/folha de rosto, texto propriamente dito (resumo e descritores e abstract e descriptors, introdução, desenvolvimento, conclusões/considerações finais), referências bibliográficas e legenda das figuras, quadros e figuras.**

#### Página Título/ folha de rosto

A página de título deve ser enviada como um arquivo separado, devendo conter: a) título do artigo nas línguas portuguesa e inglesa, o qual deverá ser o mais informativo possível e ser composto por, no máximo, oito palavras; b) nome completo sem abreviatura dos autores, com o mais alto grau acadêmico de cada um; c) nome do Departamento, Instituto ou Instituição de vínculo dos autores; d) nome da Instituição onde foi realizado o trabalho; e) endereço completo, e-mail e telefones do primeiro autor para correspondência com os

editores; f) nome ou sigla das agências financiadoras, se houver. Será permitido um número máximo de cinco (05) autores envolvidos no trabalho. A inclusão de autores adicionais somente ocorrerá, no caso de se tratar de estudo multicêntrico ou após comprovação da participação de todos os autores com suas respectivas funções e aprovação da Comissão Editorial.

### Texto propriamente dito

O texto propriamente dito deverá apresentar resumo, introdução, desenvolvimento e conclusão (ou considerações finais).

O tópico de agradecimentos deve vir, imediatamente, antes das referências bibliográficas.

### Resumo

O Resumo com Descritores e o Abstract com Descriptors deverão vir na 2ª página de suas respectivas versões, e o restante do texto, a partir da 3ª página. O resumo deverá ter, até, 240 palavras. Deverão ser apresentados de três a cinco descritores, retirados do DeCS - Descritores em Ciências da Saúde, disponível no site da BIREME, em <http://www.bireme.br>, link terminologia em saúde).

No casos de **artigos em espanhol**, é obrigatória a **apresentação dos resumos em português e inglês**, com seus respectivos descritores e descriptors.

### Introdução

Consiste na exposição geral do tema. Deve apresentar o estado da arte do assunto pesquisado, a relevância do estudo e sua relação com outros trabalhos publicados na mesma linha de pesquisa ou área, identificando suas limitações e possíveis vieses. O objetivo do estudo deve ser apresentado concisamente, ao final dessa seção.

### Desenvolvimento

Representa o núcleo do trabalho, com exposição e demonstração do assunto, que deverá incluir a metodologia, os resultados e a discussão.

Nos artigos originais, os resultados com significância estatística devem vir acompanhados dos respectivos valores de  $p$ .

No caso de relato de caso clínico, o desenvolvimento é constituído pelo relato do caso clínico e pela discussão.

Discussão: deve discutir os resultados do estudo em relação à hipótese de trabalho e à literatura pertinente. Deve descrever as semelhanças e as diferenças do estudo em relação aos outros estudos correlatos encontrados na literatura e fornecer explicações para as possíveis diferenças encontradas. Deve, também, identificar as limitações do estudo e fazer sugestões para pesquisas futuras.

## Conclusão/Considerações Finais

As Conclusões/Considerações Finais devem ser apresentadas concisamente e estar estritamente fundamentadas nos resultados obtidos na pesquisa. O detalhamento dos resultados, incluindo valores numéricos etc., não deve ser repetido.

O tópico “conclusão” apenas deve ser utilizado para trabalhos de pesquisa. Nos relatos de caso, notas técnicas e controvérsias, deverá ser admitido o tópico “Considerações Finais”.

## Agradecimentos

No tópico Agradecimentos, devem ser informadas as contribuições de colegas (por assistência técnica, comentários críticos etc.), e qualquer vinculação de autores com firmas comerciais deve ser revelada. Essa seção deve descrever a(s) fonte(s) de financiamento da pesquisa, incluindo os respectivos números de processo.

## 4. ESTRUTURAÇÃO DO TRABALHO

### 4.1. Trabalho de Pesquisa (ARTIGO ORIGINAL)

Título (Português/Inglês). **Até 12 palavras**

Resumo (até 240 palavras)/Descritores (três a cinco)

Abstract/Descriptors

Introdução e proposição

Metodologia

Resultados

Discussão

Conclusões

Agradecimentos (caso haja)

Referências Bibliográficas (20 referências máximo - ordem de citação no texto)

Legenda das Figuras

**Nota: Máximo 5 figuras (Figuras com 300 dpi)**

### 4.2. Relato de Caso

Título (Português/Inglês). **Até 12 palavras**

Resumo (Até 240 palavras)/Descritores (três a cinco)

Abstract/Descriptors

Introdução e proposição

Relato de Caso

Discussão

Considerações Finais

Agradecimentos (caso haja)

Referência Bibliográfica (10 referências máximo - ordem de citação no texto)



Legenda das Figuras

**Nota: Máximo 3 figuras (Figuras com 300 dpi)**

### 4.3. Nota técnica

Título (Português/Inglês). **Até 12 palavras**

Resumo (Até 240 palavras)/Descritores (três a cinco)

Abstract/Descriptors

Introdução explicativa

Descrição do método, do material ou da técnica

Considerações finais

Agradecimentos (caso haja)

Referências bibliográficas

Legenda das figuras

**Nota: Máximo 3 figuras (Figuras com 300 dpi)**

### 4.4. Controvérsias

Título (Português/Inglês). **Até 12 palavras**

Resumo (até 240 palavras)/Descritores(três a cinco)

Abstract/Descriptors

Introdução

Discussão

Considerações Finais (caso haja)

### 4.5. Resumo de tese

Título **completo de indexação**(português/inglês). Acrescentar também **título curto** e **short title** com **até 12 palavras**.

Resumo (até 240 palavras)/Descritores(três a cinco)

Abstract/Descriptors

Ficha Catalográfica

## 5. REFERÊNCIAS BIBLIOGRÁFICAS

As citações e referências bibliográficas devem obedecer às normas de Vancouver e seguir o sistema de numeração progressiva no corpo do texto.

Exemplo: “O tratamento das fraturas depende, também, do grau de deslocamento dos segmentos.<sup>49</sup>”

Autor (res). J Oral MaxillofacSurg. 2009 Dec;67(12):2599-604.

## 6. DECLARAÇÃO DE RESPONSABILIDADE E TERMO DE TRANSFERÊNCIA DE DIREITOS AUTORAIS

A assinatura da declaração de responsabilidade e transferência dos direitos autorais é obrigatória. Os coautores, juntamente com o autor principal, devem assinar a declaração de responsabilidade abaixo,

configurando, também, a mesma concordância dos autores do texto enviado e de sua publicação, se aceito pela Revista de Traumatologia Buco-Maxilo-Facial da Faculdade de Odontologia (FOP/UPE). Sugere-  
mos o texto abaixo:

## **DECLARAÇÃO DE RESPONSABILIDADE E TERMO DE TRANSFERÊNCIA DE DIREITOS AUTORAIS**

Certificamos que o artigo enviado à Revista de Cirurgia e Traumatologia Buco-Maxilo-Facial da Faculdade de Odontologia (FOP/UPE) é um trabalho original cujo conteúdo não foi ou está sendo considerado para publicação em outra revista, quer seja no formato impresso ou eletrônico. Atestamos que o manuscrito ora submetido não infringe patente, marca registrada, direito autoral, segredo comercial ou quaisquer outros direitos proprietários de terceiros.

Os Autores declaram ainda que o estudo cujos resultados estão relatados no manuscrito foi realizado, observando-se as políticas vigentes nas instituições às quais os Autores estão vinculados, relativas ao uso de humanos e/ou animais e/ou material derivado de humanos ou animais (Aprovação em Comitê de Ética Institucional).

Nome por extenso/ assinatura, datar e assinar.