

Complicações em coronectomia: estudo retrospectivo de 19 casos.

Complications in coronectomy: retrospective study of 19 cases

RESUMO

Introdução: A Coronectomia ou Odontectomia parcial intencional é uma técnica cirúrgica, na qual se remove a coroa do dente, deixando a raiz *in situ*. É indicada quando há o risco de lesão ao nervo alveolar inferior ou fratura de mandíbula durante a remoção de dentes posteriores inferiores inclusos, particularmente os terceiros molares.

Objetivo: Analisar as complicações trans e pós-operatórias e o índice de migração das raízes em 19 casos de coronectomia. **Metodologia:**

Realizou-se um estudo retrospectivo através das informações contidas em prontuários e análise dos exames de imagem pré e pós-operatórios, com um período de acompanhamento que variou entre 6 meses e 4 anos e um mês de pós-operatório. **Resultados:** Foi observada uma

queixa algica e um caso de fragmento de esmalte dental residual. A migração radicular ocorreu em 89,5% dos casos e a movimentação média das raízes retidas foi de 3,21 milímetros, em um intervalo médio de 11 meses. Não foi necessária a reoperação de nenhum paciente.

Conclusão: No presente estudo, a coronectomia mostrou-se ser uma boa opção à remoção completa do dente, com baixo índice de complicações.

Palavras-chave: Cirurgia bucal; Dente impactado; Nervo mandibular; Parestesia.

ABSTRACT

Introduction: Coronectomy or Intentional Partial Odontectomy is a surgical technique in which the crown is removed from the tooth that leaves the root *in situ*. It's indicated when there is a risk of injury to the inferior alveolar nerve or mandible fracture during the removal of included lower posterior teeth, particularly third molars. **Objective:**

To analyze the trans and postoperative complications and the root migration index in 19 cases of coronectomy. **Methodology:** A retrospective study by the information contained in the medical records and analysis of the pre and

post-operative imaging examinations was carried out, with a follow-up period ranging from 6 months to 4 years, and one month postoperatively. **Results:** Was observed a distress complaint and a case of residual dental

enamel fragment were observed. The root migration occurred in 89.5% of the cases and the mean root movement was 3.21 millimeters, in an average interval of 11 months. No patient reoperation was required.

Conclusion: In the present study coronectomy proved to be a good option for complete tooth removal, with a low rate of complications.

Key-words: Oral surgery; Impacted tooth; Mandibular nerve; Paresthesia.

Alessandra Akizuki Okimoto Rosa

Acadêmica do curso de Odontologia -
Universidade Tuiuti do Paraná. Curitiba/
PR, Brasil.

Luciano Andrei Francio

Mestre - Professor da disciplina de
Radiologia do curso de Odontologia da
Universidade Tuiuti do Paraná. Curitiba/
PR, Brasil.

Cintia Mussi Milani

PhD - Professora das disciplinas de
Cirurgia e Estomatologia do curso de
Odontologia da Universidade Tuiuti do
Paraná. Curitiba/PR, Brasil.

ENDEREÇO PARA CORRESPONDÊNCIA

Cintia Mussi Milani
Avenida Silva Jardim, 3455
Curitiba, PR-Brasil
Telefone: (41) 3343-1444
E-mail: cintiammilani@hotmail.com

INTRODUÇÃO

A coronectomia ou odontectomia parcial intencional (OPI) é uma técnica, que visa remover, apenas, a coroa do dente incluso, deixando a raiz intacta. Quando aplicada para a remoção de um terceiro molar ou qualquer outro dente posterior incluso na mandíbula, tem o objetivo de evitar danos ao nervo alveolar inferior (NAI)¹⁻⁷. Uma segunda indicação para a coronectomia é para aqueles casos em que há possibilidade de fratura de mandíbula durante a remoção de dentes inclusos^{2,8}.

O risco relatado de lesão temporária do NAI associado à remoção completa dos terceiros molares varia de 0,26% a 8,4%⁹. A taxa de lesão permanente, em que a deficiência sensorial dura mais de 6 meses, é relatada entre 0,1% e 0,9%^{3,10}. A OPI tem sido apresentada como uma forma de reduzir tais complicações neurológicas^{8,9,11}.

Trata-se de uma técnica relativamente nova, que ganhou popularidade como um meio de redução de riscos^{3,12}. O planejamento cirúrgico deve partir de uma avaliação clínica, radiográfica e/ou tomográfica. Na radiografia panorâmica (RP), analisa-se a presença de alguns marcadores preditivos de contato próximo da raiz com o canal da mandíbula (CM). A tomografia computadorizada Cone-beam (TCCB), além de confirmar essa proximidade, permite uma avaliação tridimensional da morfologia radicular e da relação entre raízes e o canal da mandíbula, podendo ajudar os cirurgiões na remoção das raízes, caso a coronectomia venha a falhar no intraoperatório^{6,13,14}.

Como todo procedimento cirúrgico, a OPI não é isenta de riscos, e estes incluem mobilização das raízes durante o ato operatório, com necessidade da remoção completa do dente; necessidade de uma segunda cirurgia para remoção da raiz devido à migração ou infecção; lesões de nervos; dor; edema; sangramento e infecção da cavidade cirúrgica^{3,14}.

Embora estudos recentes tenham mostrado resultados positivos após a coronectomia, a técnica ainda não é amplamente aceita, provavelmente por falta de resultados de longo prazo ou devido à possível exigência de um segundo procedimento para remover o remanescente radicular^{3,8,14}. Um longo período de estudo é necessário para se avaliarem os benefícios completos da coronectomia^{1,3,6,7,11,15}.

O objetivo do presente estudo foi avaliar as complicações intra e pós-operatórias e o índice de migração dos remanescentes radiculares associados às 19 coronectomias realizadas em 15 pacientes.

METODOLOGIA

A pesquisa foi previamente aprovada pelo Comitê de Ética e Pesquisa da Universidade Tuiuti do Paraná (UTP-PR), submetida via Plataforma Brasil, sob o n.º. CAAE 62963516.0.0000.8040. Todos os indivíduos concordaram e assinaram formulários de consentimento informado antes dos procedimentos cirúrgicos.

Entre os anos de 2010 a 2016, 15 pacientes, sendo 12 do sexo masculino e 3 do feminino, com idade entre 19 e 57 anos (idade média de 38 anos), foram submetidos à OPI de terceiros molares inferiores. Dezenove coronectomias foram executadas pela mesma cirurgia bucomaxilofacial, e todos os dados do trans e pós-operatório foram anotados nos prontuários. Realizou-se um levantamento retrospectivo das complicações do tratamento com base nesses dados e analisou-se também o índice de migração das raízes mediante RP pré e pós-operatória.

O critério de inclusão consistiu em constar anotações nos prontuários da consulta inicial, diagnóstico com o auxílio de RP e TCCB pré-operatório, data da cirurgia com o procedimento realizado, prescrição medicamentosa e descrição da avaliação pós-operatória com acompanhamento clínico e radiográfico. Os critérios de exclusão foram: falta de registros nos prontuários, ausência de exames de imagens pré-operatórios ou pós-operatórios e acompanhamento clínico e radiográfico pós-operatório inferior a 6 meses.

Todos os pacientes eram sistemicamente saudáveis (ASA 1 - Associação Americana de Anestesiologia) e apresentavam RP e TCCB, confirmando os sinais de íntimo contato das raízes do terceiro molar inferior com o CM, sendo, por essa razão, indicada a coronectomia (Figura 1). Dos 19 dentes coronectomizados, 10 apresentavam impatações mesioangulares, 2 distoangulares, 6 horizontais e 1 em posição vertical.

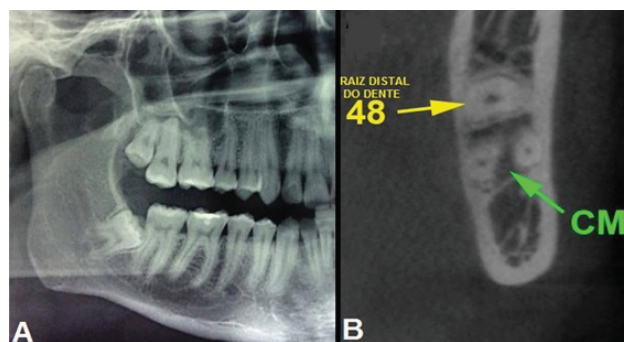


Figura 1 - A - Sinal radiográfico de relação próxima entre as raízes do dente 48 com o canal da mandíbula. B- Exame de TCCB confirmando o íntimo contato. Fonte: Próprios autores.

A terapêutica medicamentosa pré-operatória consistiu em Amoxicilina 2g e Dexametasona 8mg. No pós-operatório, manteve-se 500mg de amoxicilina e 4mg de Dexametasona a cada 8 horas; 5 dias para aquela e 2 dias para esta. Para controle da dor, utilizou-se Tylex 30 mg a cada 6 horas, por 72 horas.

A técnica anestésica utilizada foi bloqueio do NAI e bloqueio do nervo bucal; realizou-se incisão padrão para acesso a terceiro molar incluso, com descolamento do retalho mucoperiosteal e osteotomia vestibular para exposição da coroa dentária. O dente foi exposto ao nível da junção amelocementária, e realizou-se o corte da coroa 1-2 mm abaixo desta e em $\frac{3}{4}$ no sentido vestibulo-lingual, mantendo-se a cortical lingual íntegra e diminuindo o risco de lesão ao nervo lingual. Uma alavanca reta era apoiada no corte e girada suavemente, para que ocorresse a separação da coroa e da raiz, removendo-a cuidadosamente. Com uma broca esférica diamantada nº 6 ou 8, realizava-se o alisamento da superfície radicular, a qual era deixada 3 a 4 mm infraóssea. Após a irrigação local da cavidade, realizava-se sutura simples com fio de nylon 4.0.

Os pacientes receberam, de forma verbal e impressa, todas as instruções de higiene oral e cuidados pós-operatórios. Todos os pacientes incluídos no estudo realizaram RP de pós-operatório imediato (primeira semana) e de acompanhamento mínimo de seis meses pós-operatório. Para os acompanhamentos de maior tempo, RP anuais foram solicitadas (Figura 2).

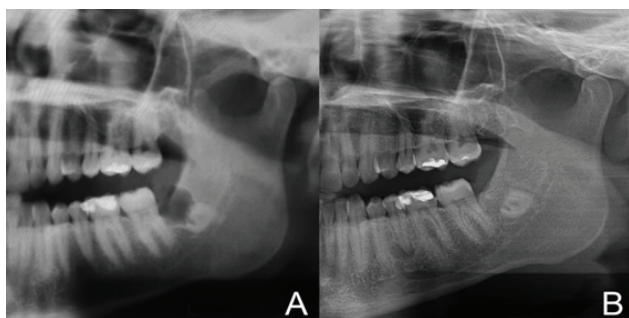


Figura 2 - A - RP de controle pós-operatório imediato. B - RP de acompanhamento anual, após 4 anos e 1 mês. Fonte: Próprios autores.

As complicações avaliadas foram: alteração sensorial do NAI e NL por meio do teste de toque e resposta subjetiva do paciente; queixa de sensibilidade dolorosa até a data da remoção dos pontos, também mediante de resposta subjetiva do paciente; presença de infecção, diagnosticada com a presença de secreção purulenta, febre e dor; presença de patologia periapical por análise radiográfica e sintomatologia; exposição de raiz na cavidade oral;

fragmento de esmalte residual, observado em RP de pós-operatório imediato e migração das raízes por meio da mensuração de RP realizada no pós-operatório e mínimo de 6 meses de pós-operatório, chegando até 4 anos e 1 mês.

Para correta mensuração da migração radicular, foram permitidas duas formas de obtenção das radiografias panorâmicas: a) ambas realizadas no mesmo equipamento, portanto, mesma magnificação de imagem e, conseqüentemente, medidas matemáticas diretas; b) pelo menos uma radiografia panorâmica realizada no equipamento CS 9000C 3D (Carestream Health, Inc) com magnificação conhecida 1:1, permitindo medidas matemáticas proporcionais. Todas as imagens foram fornecidas no padrão JPEG ou PNG e importadas para o programa Adobe Photoshop CS 3 (Adobe Systems, Inc) em que foram traçadas e medidas duas retas, partindo da região de furca: uma horizontal em direção à cortical mais posterior do ramo ascendente da mandíbula e outra, vertical, em direção à cortical basal mandibular, formando um ângulo reto entre estas (Figura 3).

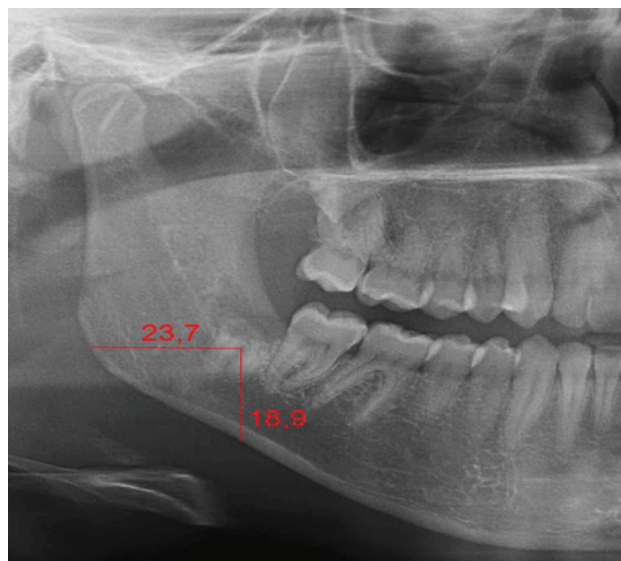


Figura 3 - Radiografia panorâmica com medidas horizontais e verticais para mensuração do posicionamento radicular a partir da região de furca. Fonte: Próprios autores.

Quando as imagens para comparação foram realizadas pelo mesmo equipamento, foi calculada diretamente a média da diferença entre as medidas horizontal e vertical nas duas radiografias panorâmicas, em milímetros, permitindo determinar a direção da migração radicular, quando houve.

Nos casos de radiografias panorâmicas realizadas em equipamentos diferentes, foi necessário calcular a proporção das imagens antes de calcular a diferença dessas medidas. Para isso, primeiro mediu-se o canino inferior do mesmo lado de bordo

incisal ao ápice (vertical) e do ponto coronário mais mesial ao ponto coronário mais distal (horizontal) na imagem obtida no equipamento CS 9000C 3D (Carestream Health, Inc), e essas mesmas medidas foram realizadas na outra imagem. Aplicando uma regra de três simples, foi possível calcular as proporções horizontal e vertical que foram aplicadas nas medidas horizontais e verticais da posição radicular na imagem obtida pelo outro equipamento, para finalmente calcular, em milímetros, a média da diferença das medidas entre as duas imagens, permitindo determinar a direção da migração radicular, quando houve.

RESULTADOS

Não houve nenhuma complicação intraoperatória, e nenhum caso de parestesia do NAI ou do NL. Um paciente (5,2 % dos casos) queixou-se de dor no momento da remoção dos pontos, no sétimo dia pós-operatório; observou-se acúmulo de alimentos na ferida cirúrgica, e foi realizada irrigação local com soro fisiológico. O paciente foi novamente orientado quanto aos cuidados de higiene local e, no dia seguinte, já não apresentava mais queixa algica. A taxa de infecção após a coronectomia no pós-operatório de uma semana foi zero, e assim permaneceu por todo o acompanhamento. Em um caso, após a realização da radiografia panorâmica de controle pós-operatório imediato, foi percebido remanescente de esmalte, sendo este evidente na porção mesial da coroa. Não houve nenhum caso de desenvolvimento de lesões periapicais nos remanescentes radiculares em todo o período de acompanhamento. Nenhum paciente apresentou exposição de raiz na cavidade oral.

Após análise das RP dos 19 dentes coronectomizados, todos apresentaram migração das raízes. Em 17 casos (89,5%), a migração foi superior a 0,05mm, e, em apenas 2 casos (10,5%), a migração foi considerada insignificante (<0,05mm). A média de movimentação foi de 3,21mm, com desvio padrão de $\pm 1,67$ mm. (Tabela 1). O intervalo médio entre as RP foi de 11 meses. A maior movimentação encontrada foi no sexo feminino, com migração radicular de 6,00 mm em um período de 6 meses (211 dias) (Figura 4). Já no caso com o maior intervalo de tempo de controle (4 anos e 1 mês), foi encontrada uma movimentação radicular de 3,65mm, valor pouco acima da média.

Tabela 1 - Identifica o dente, sexo do paciente, idade, tempo de acompanhamento radiográfico e a taxa de migração radicular em milímetros por meio de análise de RP pré-operatório e de acompanhamento.

Coronectomia Dente	Sexo	Idade (anos)	Acompanhamento radiográfico (a=anos/ m=meses)	Migração radicular (mm)
38	M	36	4a 1m	3,65
48	F	27	1a 1m	1,1
48	M	28	1a 8m	3,85
38	M	24	6m	1
48	M	24	6m	1,05
48	M	38	6m	2,15
38	M	30	1a 0m	2,65
48	M	30	1a 0m	2
38	M	28	11m	1,5
38	M	28	8m	5,65
48	M	28	10m	2,55
48	M	34	6m	1,6
48	M	34	6m	0,25
38	F	34	6m	0,35
48	M	23	6m	1,85
48	M	19	6m	0,7
38	F	21	6m	4,25
48	F	21	6m	6
38	M	57	6m	3,15

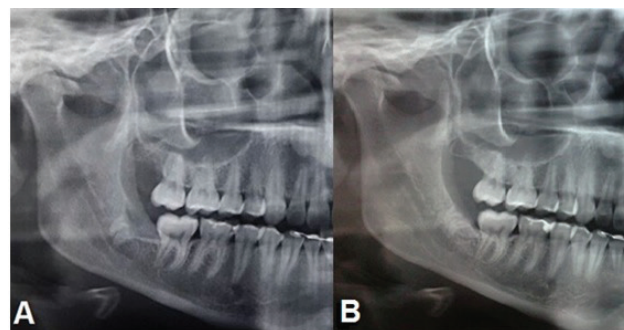


Figura 4 - A- RP pós-operatório imediato. B: - RP com 6 meses de acompanhamento pós-operatório, evidenciando a migração radicular. Fonte: Próprios autores.

DISCUSSÃO

Os sinais radiográficos preditivos, que podem ser utilizados para avaliar o risco potencial de lesão ao NAI em RP, são: estreitamento do CM, curvatura do CM, estreitamento das raízes, sobreposição e escurecimento das raízes¹⁶. Para alguns autores, apenas esses sinais são elementos suficientes para considerarem seus pacientes como de alto risco de lesão ao NAI^{16,17}. Em outros estudos, além da RP, a TCCB é solicitada para indicar a necessidade de coronectomia devido à sua natureza tridimensional^{1-6, 9, 11, 13,15, 18}.

A lesão do NAI é uma complicação séria da remoção cirúrgica do terceiro molar inferior, que resulta em um problema clinicamente relevante, o qual merece atenção^{8,9,14}. O risco estimado de injúria ao NAI varia de acordo com os autores e relatos, mas é considerado entre 1-5% para efeitos temporários e 0-0,9% para o déficit permanente³. Leung e Cheung¹⁰ listaram o que consideram os principais fatores predisponentes de lesão ao NAI: idade avançada, raízes dilaceradas em proximidade com o CM, raízes dentro no CM, raízes se estendendo inferiormente ao CM, radiolucência aumentada na porção da raiz em contato com o canal, tecido ósseo denso, pouca visibilidade e fratura de mandíbula.

A coronectomia reduz o risco de perda de sensibilidade em 89%, comparada às exodontias convencionais^{2,8,14,18}. Pode ser considerada como a primeira opção de tratamento para pacientes com um risco aumentado de dano ao NAI e, principalmente, para aqueles com idade a partir de 25 anos, os quais, em geral, não conseguem tolerar a lesão do nervo como os pacientes mais jovens^{15,16}.

Quanto à técnica cirúrgica, recomenda-se a secção da coroa 1-2 mm abaixo da junção amelocementária e em $\frac{3}{4}$ no sentido vestibulo-lingual, mantendo-se a cortical lingual íntegra e diminuindo, assim, o risco de lesão ao nervo lingual¹⁴. Para outro autor, no entanto, o seccionamento da coroa deve abranger toda a extensão vestibulo-lingual para diminuir o risco de mobilização das raízes⁶. No que diz respeito à profundidade da margem da crista óssea à raiz retida, vários autores descrevem a profundidade de 2 a 3 mm abaixo da crista óssea alveolar^{2,9,13,14,16,19}. Outros afirmam que a técnica funciona melhor, se as raízes retidas forem deixadas de 3 a 4 mm abaixo da margem óssea, pois, dessa forma, diminui-se a chance de remanescente de esmalte residual, havendo também neoformação óssea sobre as raízes de forma mais consistente, diminuindo a migração de raiz^{4,6,8}.

A dor pós-operatória ou desconforto é experimentado, em certa medida, por todos os pacientes após uma cirurgia dentoalveolar⁸. Vários estudos demonstraram não haver diferenças estatisticamente significativas na incidência de dor e infecção entre coronectomia e remoção cirúrgica completa do dente incluso^{2,8,18}. No presente estudo, o único caso que apresentou queixa algica no pós-operatório estava associado à má higiene, tendo cessado a dor após a irrigação local. Para o estudo de Leung e Cheung¹² (2012), não houve relato de dor no acompanhamento de 3 meses em diante; um achado interessante deste estudo foi que alguns

pacientes que desenvolveram erupção de raiz após a coronectomia queixaram-se de “sensibilidade” para comida ou água fria na região, sendo este um sinal de uma raiz viva, retendo a sensibilidade à temperatura.

Alguns autores preocupam-se com a infecção das raízes retidas após coronectomia, em longo prazo^{3,7,16}. Vários autores defendem a ausência de qualquer tipo de tratamento da polpa na porção radicular^{1-3,5-9,13,14,16,19,20}. Em estudo no qual o remanescente foi submetido ao tratamento da polpa dentária, este apontou para um prognóstico ruim⁴. Há uma lacuna de conhecimento sobre a taxa de infecção real em longo prazo, após coronectomia de terceiros molares inferiores impactados^{5,16}. No presente estudo, no acompanhamento mais longo, de 4 anos e 1 mês, não houve qualquer sinal de infecção até o momento.

Para Patel *et al.*⁸ (2012) e Kouwenberg *et al.*¹⁶ (2016), espículas de esmalte são comumente deixadas em 2 áreas: a primeira encontra-se na distal do segundo molar inferior, onde o acesso visual direto é difícil, e os cirurgiões tentam não danificar o dente adjacente, sendo mais comum em impactações distoangulares; a segunda situa-se na face vestibular da raiz, particularmente se o dente é angulado para a lingual, porque um rebaixamento ósseo é criado e restringe o acesso visual direto^{8,16}. Embora autores recomendem que, em casos de retenção de esmalte, deva-se repetir a coronectomia para prevenir a infecção de raiz residual^{8,13,16,20}, em nosso estudo, a paciente optou por somente preservar; com um acompanhamento de 18 meses, ela permanece sem qualquer sintomatologia, havendo neoformação óssea local e nenhum sinal de patologia.

A migração das raízes foi classificada como a consequência de longo prazo mais comumente reportada na coronectomia^{8,9,16,19}. Segundo Monaco *et al.*¹⁵ (2015), cerca de 80% das raízes migram, o que vem ao encontro do resultado neste estudo no qual 89,5% das raízes migraram. Há observações que defendem um potencial de migração maior em jovens que em pacientes mais velhos e que, para cada aumento de 1 ano de idade, a migração de raiz diminuiria 0,047 mm^{16,20}. Vários estudos sugerem que o maior componente migratório seria percebido nos primeiros 6 meses pós-operatórios, com uma migração para longe do NAI média de 2-3 mm, valor esse muito próximo ao encontrado nos pacientes aqui analisados, com uma média de 3,21mm de movimentação, em um intervalo médio de 11 meses^{4,7,11,18,20}. No estudo de Kohara *et al.*⁷ (2014) e Leung e Cheung⁷ (2012), as raízes

migraram 3 ou mais milímetros durante o primeiro ano após a cirurgia e, adicionalmente, por 0,5-1 mm para o ano seguinte. A migração da raiz estabilizou após 2 anos de pós-operatório, e 82,2% dos casos não mostraram migração de raiz entre o segundo e terceiro ano pós-operatório. Esses resultados sugerem que a migração de raiz diminui ao longo do tempo. O movimento médio de migrações das raízes foi muito próximo para o estudo de Monaco *et al.*¹⁵ (2015) e Kohara *et al.*⁴ (2014) nos 3 meses, 6 meses e de 1 ano de acompanhamento.

A decisão de remover as raízes que resultaram numa erupção na cavidade oral deve estar sempre relacionada aos sintomas, em vez de sua presença por si só. Os pacientes devem ser informados sobre a possibilidade de migração de raiz e de um segundo ato operatório; em geral, as raízes permanecem submersas e não causam problemas⁸. Dado o pensamento lógico de que, se as raízes migraram para longe do canal do nervo ou até foram expostas na cavidade oral causando sintomas, a reoperação para sua remoção representaria um risco muito menor para o NAI, quando comparada à remoção dos terceiros molares em sua totalidade, como primeira opção^{2,5}. Alguns profissionais têm confundido a radiolucência periapical com infecção; a radiolucência meramente representa o espaço, que as raízes percorreram durante sua migração⁶.

CONCLUSÃO

A coronectomia é uma alternativa eficiente para os casos de resolução cirúrgica de dentes posteriores inclusos, que apresentam risco de lesão ao NAI, com baixo índice de complicações pós-operatórias, num período de acompanhamento de 4 anos e 1 mês. Estudos de longo prazo são necessários para que se possa avaliar a migração das raízes em períodos maiores.

REFERÊNCIAS

- 1- Sarwar H, Rao SM. Coronectomy; Good or Bad? Dental Update. 2015;42:824–8.
- 2- Samani M, Henien M, Sproat, C. Coronectomy of mandibular teeth other than third molars: a case series. Br J Oral Maxillofac Surg. 2016;54(7):791–5.
- 3- Williams M, Tollervey D. Lower third molar surgery – consent and coronectomy. British Dent J. 2016; 220: 287-8.
- 4- Kohara K, Kurita K, Kuroiwa Y, Goto S, Umemura E. Usefulness of mandibular third molar coronectomy assessed through clinical evaluation over three years of follow-up. J Oral Maxillofac Surg. 2014;44:259–66.
- 5- Leung YY, Cheung LK. Long-term morbidities of coronectomy on lower third molar. OralSurg Oral Med Oral Pathol Oral Radiol. 2016;121(1):5–11.
- 6- Pogrel MA. Coronectomy; Parcial odontectomy intencional or Root retention. Br J Oral Maxillofac Surg. 2015;27(3):373–82.
- 7- Leung YY, Cheung LK. Coronectomy of the Lower Third Molar Is Safe Within the First 3 Years. J Oral Maxillofac Surg. 2012;70:1515-22.
- 8- Patel V, Gleeson CF, Kwok J, Sproat C. Coronectomy practice. Paper 2. Complications and long term management. Br J Oral Maxillofac Surg. 2012;51:347–52.
- 9- Abdage JO, Heijsters G, Salem AS, Slycke SV, Schepers S, Politis C, et al. Coronectomy of Deeply Impacted Lower Third Molar: Incidence of Outcomes and Complications after One Year-Follow-Up. J Oral Maxillofac Res. 2015;6(2):1-7.
- 10- Leung YY, Cheung LK. Risk factors of neurosensory deficits in lower third molar surgery: a literature review of prospective studies. J Oral Maxillofac Surg. 2011;40:1-10.
- 11- Martin A, Perinetti G, Constantinides F, Maglione M. Coronectomy as a surgical approach to impacted mandibular third molars: a systematic review. Head Face Med. 2015;11(9):2-11.
- 12- Wong C, Collin J, Hughes C, Thomas S. Surgical emphysema and pneumomediastinum after coronectomy. Br J Oral Maxillofac Surg. 2015;53(8):763–4.
- 13- Monaco G, Vignudelli E, Diazzi M, Marchetti C, Corinaldesi G. Coronectomy of mandibular third molars: A clinical protocol to avoid inferior alveolar nerve injury. Br J Oral Maxillofac Surg. 2015;43(8):1694–9.
- 14- Gleeson CF, Patel V, Kwok J, Sproat C. Coronectomy practice. Paper 1. Technique and

trouble-shooting. *Br J Oral Maxillofac Surg.* 2012;50:739–44.

15- Monaco G, Santis G, Pulpito G, Gatto MRA, Vignudelli E, Marchetti C. What are the types and frequencies of complications associated with mandibular third molar coronectomy? A follow-up study. *J Oral Maxillofac Surg.* 2015;73(7):1246–53.

16- Kouwenberg AJ, Stroy LPP, Vree EV, Rijt VD, Mensink G, Gooris PJJ. Coronectomy for the mandibular third molar: Respect for the inferior alveolar nerve. *Br J Oral Maxillofac Surg.* 2016;44(5):616-21.

17- Ghaeminia H, Gerlach NL, Hoppenreijts TJM, Kicken M, Dings JP, Borstlap WA, Haan T, Berg SJ, Meijer GJ, Maal TJ. Clinical relevance of cone beam computed tomography in mandibular third molar removal: A multicentre, randomised, controlled trial. *Br J Oral Maxillofac Surg.* 2015;43(10):2158–67.

18- Espert JC, Martínez SP, Ballester JC, Oltra DP, Diago MP. Coronectomy of impacted mandibular third molars: A meta-analysis and systematic review of the literature. *Oral Surg Oral Med Oral Pathol Oral Radiol.* 2016;21(4):505-13.

19- Vignudelli E, Monaco G, Mazzoni A, Marchetti C. Root Fragment Vitality After Coronectomy: Histological Evidence in a Case. *J Oral Maxillofac Surg.* 2015;73(11): 2093.e1–5.

20- Frenkel B, Givol N, Shoshani Y. Coronectomy of the Mandibular Third Molar: A Retrospective Study of 185 Procedures and the Decision to Repeat the Coronectomy in Cases of Failure. *Br J Oral Maxillofac Surg.* 2015;73(4):587–94.