

Osteonecrose dos Maxilares Associada ao uso de Bisfosfonatos

Osteonecrosis of the Jaws Associated with the use of Bisphosphonates

Recebido em 02/08/16
Aprovado em 17/10/16

Aécio Abner Campos Pinto Júnior

Mestrando em Estomatologia pela
Universidade Federal de Minas Gerais
Belo Horizonte, Brasil

Letícia Martins Macedo

Aluno de graduação do Curso de
Odontologia do Centro Universitário
Newton Paiva,
Belo Horizonte, Brasil

Linda Ítala Rodrigues Moreira

Aluno de graduação do Curso de
Odontologia do Centro Universitário
Newton Paiva,
Belo Horizonte, Brasil

Jeane de Fátima Correia Silva Alves

Doutora em Patologia Bucal e Professora
do Centro Universitário Newton Paiva,
Belo Horizonte Brasil

Júlio César Tanos de Lacerda

Mestre em Estomatologia do
Departamento de Cirurgia
Bucamaxilofacial e Diagnóstico do
Hospital Municipal Odilon Behrens e
Professor de Cirurgia Bucamaxilofacial
do Centro Universitário Newton Paiva
Belo Horizonte, Brasil

ENDEREÇO PARA CORRESPONDÊNCIA

Júlio César Tanos de Lacerda
Hospital Municipal Odilon Behrens
Departamento de CTBMF e
Estomatologia
Centro Universitário Newton Paiva
Av. Portugal, 4075 sala 21
Belo Horizonte, Minas Gerais, Brazil
CEP: 31.710-400
E-mail: jctlacerda@uol.com.br

RESUMO

Os bifosfonatos são uma classe de medicamentos, que têm por função a inibição da atividade dos osteoclastos, interferindo na remodelação e no *turnover* ósseo. São indicados para retardar a metástase óssea em algumas condições malignas, como em mielomas múltiplos, câncer de mama e próstata, e outras condições benignas, como no tratamento da doença de Paget e da osteoporose. Desde 2003, estudos têm associado a osteonecrose avascular dos ossos maxilares ao uso dos bifosfonatos. Dentre os mecanismos de ação dos bifosfonatos, podemos citar a sua atividade antiosteoclástica e antiangiogênica, que altera o metabolismo ósseo, inibindo a reabsorção óssea e diminuindo o *turnover* ósseo. As exposições ósseas maxilo-mandibulares ocorrem após procedimentos cirúrgicos odontológicos ou, menos comumente, após o uso de próteses apoiadas na fina mucosa de revestimento ósseo da cavidade bucal. O tratamento da osteonecrose associada aos bifosfonatos (OAB) é bastante variado, controverso e desafiador, visto que nenhum tratamento efetivo tem sido proposto até o momento. O objetivo desse relato de caso é descrever a ocorrência de áreas de exposição óssea mandibular em um paciente que fez uso do ácido zolendrônico (Zometa®) bem como apresentar a abordagem terapêutica realizada que resultou em completo recobrimento mucoso das áreas ósseas expostas. **Palavras-chave:** Bisfosfonatos; Osteonecrose por Bisfosfonatos; Protocolos de tratamento.

ABSTRACT

Biphosphonates are a class of drugs whose function is the inhibition of osteoclast activity, interfering in remodeling and bone turnover. They are indicated to delay bone metastases in some malignancies such as multiple myeloma, prostate cancer and other benign conditions such as in the treatment of Paget's disease and osteoporosis. Since 2003, studies associate avascular osteonecrosis of the jaws to the use of bisphosphonates, especially intra venous. Among the mechanisms of action of bisphosphonates are their osteoclastic and antiangiogenic activity which alters bone metabolism, inhibiting bone resorption and reducing bone turnover. Maxillo-mandibular bone exposures occur after surgical dental procedures or less commonly after the use of prostheses supported on thin bone lining mucosa of the buccal cavity. The treatment of osteonecrosis associated with biphosphonates (OAB) is quite varied, controversial and challenging, since no effective treatment has been proposed until this moment. The purpose of this case report is to describe the occurrence of areas of mandibular bone exposure in a patient with history of use of Zolendronic Acid (Zometa) and present the therapeutic approach undertaken which resulted in full mucous covering of the exposed bony areas. **Keywords:** Bisphosphonates; Bisphosphonate Osteonecrosis; Treatment protocols.

INTRODUÇÃO

A osteonecrose associada aos bifosfonatos (OAB) é caracterizada por uma área de exposição óssea na maxila e/ou mandíbula de difícil reparo, acometendo pacientes que mantenham uso contínuo ou nos quais foram administrados bisfosfonatos (BFs), sem terem sido submetidos à irradiação do complexo maxilo-mandibular. A relação entre o uso de BFs e o aparecimento de casos de osteonecrose após intervenções cirúrgicas, principalmente em procedimentos envolvendo a manipulação de tecido ósseo em maxila e/ou mandíbula, é relatado em vários estudos. O surgimento dessa nova entidade patológica causou uma grande discussão na literatura científica. Marx et al.(2003) relataram 36 casos de pacientes que apresentaram efeitos adversos ao uso de bisfosfonatos e os associaram ao aparecimento de OAB nos maxilares.¹

A OAB apresenta-se clinicamente, como uma perda de continuidade da mucosa bucal com exposição do osso subjacente. Pode ser dolorosa, persistente e não responder aos tratamentos convencionais, tais como debridamento, antibioticoterapia e oxigenoterapia hiperbárica. Consiste em uma condição, que afeta pacientes que receberam tratamento por meio da utilização de bisfosfonatos, com o intuito de retardar o processo de metástase óssea de algumas neoplasias malignas (principalmente mieloma múltiplo, câncer de próstata e mama) e no tratamento da doença de Paget e da Osteoporose.²

A etiopatogenia da OAB até o momento permanece incerta. Alguns fatores predisponentes para o seu desenvolvimento são citados na literatura, incluindo o tipo de medicamento usado, a via de administração, o tempo de utilização dos bisfosfonatos, a administração concomitante a outros fármacos, a presença de outras doenças sistêmicas bem como a realização de procedimentos cirúrgicos intrabucais.³

Como a condição é de difícil tratamento, a atuação preventiva para os pacientes que apresentam risco é de fundamental importância. O tratamento para aqueles que já desenvolveram a OAB, principalmente no estágio inicial da doença, tem como objetivo principal a preservação da qualidade de vida, a atenuação dos quadros de dor e infecções e a prevenção do surgimento de novas áreas necróticas. Dessa forma, o risco de desenvolvimento de OAB deve ser considerado na elaboração do plano terapêutico, de modo a otimizar a previsibilidade do tratamento odontológico.³

No presente trabalho, é apresentado o caso clínico de um paciente que fez uso de Ácido Zolendrônico (Zometa®) para o tratamento de metástase óssea de câncer de próstata, evoluindo com osteonecrose mandibular e tratado pela equipe de Cirurgia e Traumatologia Buco-maxilo-facial (CTBMF) e Estomatologia do Hospital Municipal Odilon Behrens (HMOB).

RELATO DE CASO

Paciente do gênero masculino, 64 anos, feoderma foi encaminhado por outro cirurgião-dentista à Clínica de CTBMF e Estomatologia do HMOB, para avaliação de exposição óssea em região posterior de mandíbula bilateralmente. O paciente relatou que a exposição óssea iniciou-se após o uso da prótese parcial removível (PPR) inferior e que deflagrou episódios de dor espontânea, embora, não soube precisar o tempo de evolução do quadro. A anamnese revelou história de diagnóstico de câncer de próstata há dois anos que evoluiu com metástase óssea. Não foram relatadas outras comorbidades. O tratamento médico instituído, visando ao controle da metástase da neoplasia, foi medicamentoso por meio da utilização de ácido zolendrônico (Zometa®), durante 25 meses. A dose utilizada foi de 4 mg, a cada 4 semanas, por via endovenosa, e o tratamento foi encerrado há 6 meses previamente à avaliação. Não se realizou qualquer tratamento cirúrgico do carcinoma.

Ao exame clínico extraoral, observou-se discreto aumento de volume em linfonodo submandibular, do lado esquerdo. O exame intraoral revelou a presença de área de exposição óssea em região posterior mandibular bilateralmente. A gengiva adjacente à exposição encontrava-se eritematosa, apresentando discreta supuração subgengival, dolorida à palpação, sendo esta mais evidente à esquerda. A tomografia computadorizada, com janela para tecido ósseo, revelou imagem compatível com rarefação óssea difusa associada a áreas de alterações do trabeculado ósseo, sugestiva da presença de sequestros ósseos, em corpo de mandíbula, medindo cerca de 22mm do lado esquerdo e 16mm do lado direito (*Figuras I e II*). OAB foi o diagnóstico clínico e imaginológico.

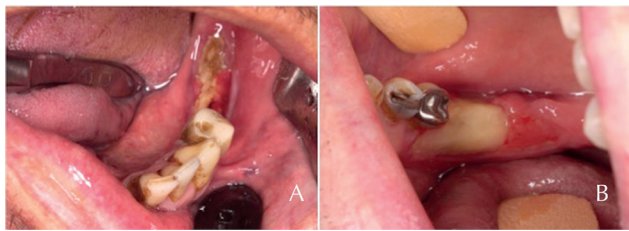


Figura 1 - A, B: Área de exposição óssea bilateral na região de mandíbula com diagnóstico de OAB.

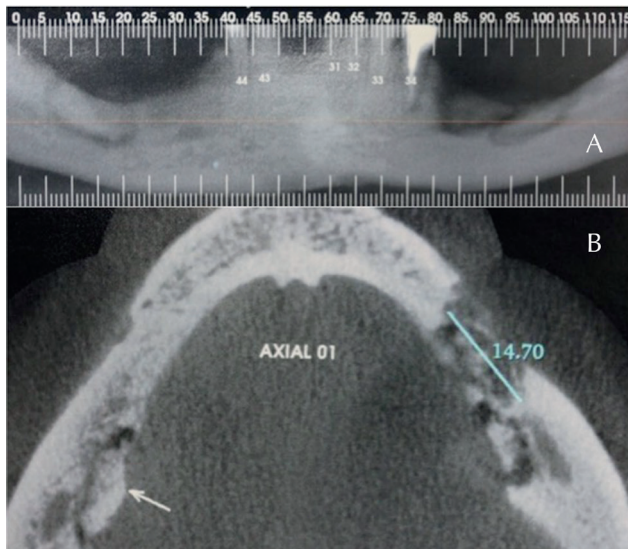


Figura 2 - B: Tomografia computadorizada de mandíbula. A: TC de mandíbula em que se observam imagens sugestivas de sequestro ósseo bilateralmente; B: Corte axial revela imagem sugestiva de sequestro ósseo lingual do lado direito. Do lado esquerdo, é possível observar alteração óssea envolvendo o rebordo alveolar em toda a sua extensão vestibulo-lingual.

Foi proposta e aceita pelo paciente uma abordagem cirúrgica, associada ao uso de antibiótico por via oral (Amoxicilina 500 mg + Clavulanato de Potássio 125 mg, de 8/8 h, durante 14 dias). O procedimento cirúrgico foi dividido em duas abordagens (sendo uma para cada lado afetado) e consistiu no desbridamento local e sequestrectomia conservadora, seguidos de irrigação abundante com soro fisiológico e água oxigenada 10 volumes (10:1), com o mínimo descolamento de tecido mucoperiosteal e cuidadosa sutura tecidual para recobrimento ósseo, sob anestesia local. As intervenções transcorreram sem complicações e conforme o planejamento. Durante os controles de um e dois meses, foram realizadas irrigações com a mesma solução fisiológica, tendo sido observada uma diminuição progressiva das áreas ósseas expostas. Nos acompanhamentos seguintes (de 3, 4, 6, 9 e 12 meses), foi constatada a total cobertura das áreas ósseas expostas por mucosa gengival, e o paciente foi orientado a realizar controles

semestrais, evitar a utilização da PPR e realizar uma avaliação do CTx. Após 01 ano de controle pós-operatório, não foram observados sinais de recidivas do quadro de osteonecrose (*Figura III*), e o exame do CTx solicitado apresentou concentração de 0,522 ng/mL.

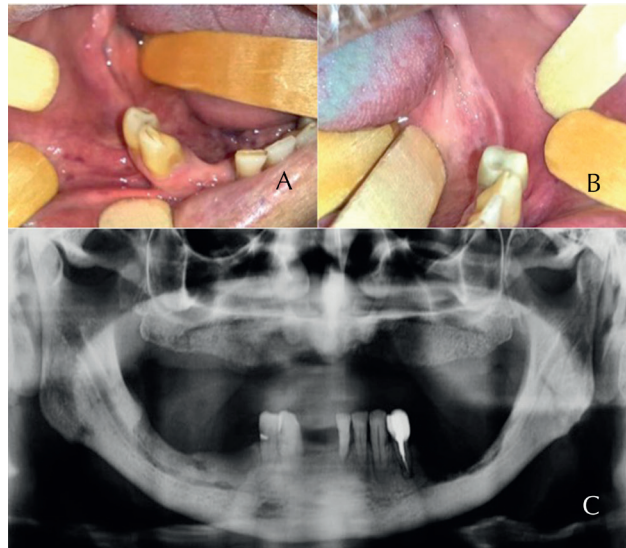


Figura 3 - A, B: Aspecto clínico de completa cicatrização das regiões envolvidas; C: Imagem radiográfica após 3 meses do procedimento cirúrgico.

DISCUSSÃO

Os bifosfonatos são fármacos, que têm sido cada vez mais utilizados pela clínica médica, pois têm demonstrado sua eficácia na prevenção e no tratamento de metástases ósseas de neoplasias malignas e de outras doenças do metabolismo ósseo. Os medicamentos apresentam dosagens e potências variadas, sendo a ocorrência e a severidade da OAB tempo-dose dependente. A administração por via parenteral vem sendo associada a um expressivo número de casos de osteonecrose dos maxilares. Devido à sua afinidade pela hidroxiapatita, esses medicamentos são rapidamente dirigidos aos ossos e se acumulam com o passar do tempo. Bifosfonatos contendo nitrogênio são mais potentes que os não nitrogenados e oferecem mais riscos de desenvolvimento da osteonecrose.^{3,4} A administração acontece pela via oral ou via endovenosa, sendo a primeira indicada, principalmente, para o tratamento da osteoporose, e a segunda, em pacientes sob tratamento quimioterápico.⁴

A grande maioria dos casos de osteonecrose dos maxilares ocorreu nos pacientes tratados com zoledronato ou pamidronato de forma endovenosa. O uso concomitante com drogas, como os corticosteroides, imunossupressores,

quimioterápicos parece ter relação com o aparecimento da OAB.^{3,5,6} No caso apresentado neste trabalho, o paciente fez uso zoledronato (Zometa®) pela via endovenosa, durante 25 meses.

As causas da OAB ainda não estão claras, porém as ações antiosteoclásticas e antiangiogênicas dos bifosfonatos são dadas como determinantes na ocorrência da doença. Algumas teorias foram propostas na tentativa de esclarecer o mecanismo de patogenicidade, e as alterações mais relatadas foram a supressão da remodelação óssea pela inibição da função dos osteoclastos e inibição da angiogênese no osso medular. Outras teorias, como modulação da resposta imune, que poderiam predispor ao crescimento de patógenos específicos, como algumas espécies de *Actinomyces*, têm sido associadas como possíveis causas de OAB. Não obstante, há ainda o efeito somatório de alguns medicamentos antineoplásicos que trariam danos à mucosa bucal, contribuindo para uma maior possibilidade de exposição óssea e osteonecrose.^{7,8,9}

A predileção pelos maxilares também não está totalmente elucidada, mas há indícios de que a microbiota oral, juntamente com o estresse mecânico a que são submetidos os ossos gnáticos durante a função, fazem com que micro danos fisiológicos ocorram na cavidade oral. Alguma alteração no processo de remodelação óssea acontece por intermédio dos bifosfonatos, fazendo com que não ocorra reparação óssea satisfatória.^{3,5}

Recentemente, a Associação Americana de Cirurgia Oral e Maxilofacial (AAOMS) recomendou a substituição do termo “osteonecrose dos maxilares associado aos bifosfonatos” (BRONJ – Bisphosphonates-related osteonecrosis of the jaw) por “osteonecrose dos maxilares associados a medicamentos” (MRONJ - Medication-related osteonecrosis of the jaw) devido ao crescente número de osteonecroses associadas com outras terapias antirreabsortivas e antiangiogênicas e não somente aos bifosfonatos. Considerando que a manifestação clínica da OAB pode variar, inúmeras classificações têm sido publicadas, embora a classificação da AAOMS tenha sido mais comumente utilizada. Baseada na aparência clínica, a AAOMS classifica a OAB em quatro estágios, com recomendações terapêuticas específicas para cada um desses estágios. Nos estágios I e II, o tratamento preconizado inicialmente é conservador, incluindo o uso de enxaguantes bucais com soluções antibacterianas e/ou antibioticoterapia. O

estágio III deve ser tratado por meio de abordagem cirúrgica, incluindo debridamento e/ou ressecção do osso infectado (Tabela 1).¹⁰

Tabela 1 - Estadiamento e estratégias de tratamento para OAB, de acordo com a AAOMS.

ESTÁGIO DA OAB	DESCRIÇÃO	ESTRATÉGIAS DE TRATAMENTO
Paciente de risco	Paciente tratado com bisfosfonato, sem evidência de osso necrótico	Não requer tratamento Orientações ao paciente
Estágio 0	Sem evidência clínica de osso necrótico, mas com sinais e sintomas inespecíficos	Manejo sistêmico (uso de medicamentos analgésicos e antibióticos)
Estágio 1	Ossos expostos e necróticos, em pacientes assintomáticos, sem sinais de infecção	Tratamento não-cirúrgico (enxaguatório bucal bactericida, acompanhamento, orientações ao paciente, revisão das indicações da terapia com bisfosfonatos)
Estágio 2	Ossos expostos e necróticos associados à infecção, com ou sem supuração	Tratamento sintomático com antibióticos orais, enxaguatório bucal bactericida, controle da dor Debridamento superficial
Estágio 3	Ossos expostos e necróticos associados à dor, infecção e um ou mais achados: osso necrótico além dos limites do osso alveolar resultando em fratura patológica, fístula extraoral ou osteólise	Enxaguatório bucal bactericida, antibioticoterapia e controle da dor Debridamento/ressecção cirúrgica

(Liefel et al. 2015)

No caso relatado de um paciente do gênero masculino, de 64 anos que fez uso de Ácido Zoledrônico (4 mg/mês, durante 25 meses) para tratamento de metástase óssea de câncer de próstata, a OAB pode ser classificada em estágio II, com áreas de exposição óssea bilateral associada à sintomatologia dolorosa. Diferentemente à maioria dos casos em que a OAB é desencadeada por um procedimento cirúrgico intraoral, nesse caso, foi a causa da exposição óssea o uso de uma prótese parcial removível apoiada em mucosa oral. Assim, como parte da estratégia de tratamento o paciente foi aconselhado a não utilizar a PPR durante o período do tratamento. Vescovi et. al. (2011), em um estudo de 567 casos, relataram que somente 21 pacientes (3,7%) desenvolveram OAB desencadeados pelo trauma de uma prótese. Em 180 casos (31,8%), nenhum evento precipitativo foi identificado, e, em 4 casos (2,0%), a OAB estava associada com doença periodontal avançada. No grupo de pacientes que apresentaram OAB desencadeada por procedimentos cirúrgicos (362 pacientes), 361 (63,8% do total de pacientes) ocorreram após exodontia, e apenas um caso ocorreu após a instalação de implante.⁹

O tratamento da OAB é bastante controverso e desafiador, visto que nenhum tratamento efetivo tem sido proposto até o momento. Em cada caso, é utilizado um protocolo direcionado, dependendo do grau clínico da doença.³ Bodem et al. (2016)¹⁰ relataram a necessidade de

uma abordagem cirúrgica nos estágios II e III da OAB, apesar de não haver um consenso sobre a extensão da cirurgia a ser realizada. Esses autores, em uma série de 39 pacientes que fizeram uso de zolendronato pela via endovenosa, com 47 sítios de OAB, indicaram a efetividade do tratamento cirúrgico da OAB nos estágios II e III, com completa cicatrização óssea ou melhora do quadro clínico. Ou seja, houve uma cicatrização relativa, com mudança do estágio III para o estágio II de OAB em 74,5% dos pacientes. A conduta realizada no caso clínico relatado, em que OAB em estágio II, com áreas de exposição óssea bilateral na mandíbula, foi tratada com debridamento, sequestrectomia e fechamento da mucosa para recobrimento ósseo, resultando em completa cicatrização e remissão da sintomatologia, corrobora a conduta dos autores supracitados.

A dificuldade em determinar o risco de desenvolvimento de osteonecrose também se aplica ao seu tratamento. O que se tem defendido é que a manipulação cirúrgica da área necrótica deve se ater à sequestrectomia e/ou desbridamento ósseo conservador ao invés de se tentarem cirurgias mais radicais, com grandes descolamentos teciduais. Muitas vezes, os doentes irão conviver por muito tempo com essas áreas expostas, podendo ou não apresentar sintomatologia relacionada à área.^{7,8}

Radiograficamente pode ser observado aumento da densidade trabecular, cicatrização deficiente de alvéolos de extração, formação de sequestros ósseos, alargamento do canal mandibular e/ou do assoalho do seio maxilar e neoformação óssea periosteal. Acreditamos que o aspecto imaginológico do caso apresentado, no qual era possível observar uma área óssea alveolar sugestiva de sequestro ósseo bilateralmente na mandíbula, pode ser um fator que estimula a realização do procedimento cirúrgico, uma vez que a remoção do sequestro torna-se mais fácil de ser realizada. No presente caso, a intervenção cirúrgica conservadora foi feita em tempos cirúrgicos distintos, com remoção de sequestros em ambos os lados, associado à terapia antibiótica por via oral e sessões de irrigações intraorais com água oxigenada 10 volumes, diluída em soro fisiológico (1:10), até a completa cicatrização óssea. A abordagem cirúrgica realizada primeiramente do lado esquerdo e depois do lado direito da mandíbula teve como objetivo evitar esforços mastigatórios sobre a mucosa no pós-operatório imediato.

Tem sido proposto que os testes para monitorar os marcadores de renovação óssea podem ajudar no diagnóstico e risco do desenvolvimento OAB. Os telepeptídeos-C terminal ou do colágeno tipo I (CTx) são fragmentos de colágeno que são liberados durante a remodelação e renovação óssea. Como os bifosfonatos reduzem a formação dos CTx, acredita-se que a contagem dos níveis séricos de CTx poderia ser um indicador confiável no nível de risco. Os níveis séricos de CTx devem ser maiores que 150 pg/ml para se iniciar qualquer procedimento cirúrgico. Se os níveis de CTx estiverem abaixo de 150 pg/ml, faz-se necessária a descontinuidade do uso do bisfosfonato, previamente aprovado pelo médico-assistente, por pelo menos três meses antes do procedimento cirúrgico até que os níveis séricos estejam maiores que 150 pg/ml. Os valores laboratoriais normais de CTx são de 300-600 pg/ml, e valores menores que 150 pg/ml conferem um alto risco para o desenvolvimento de OAB.^{3,5} No presente caso, não foi solicitada a dosagem do CTx previamente ao tratamento, pois o paciente apresentava urgência na resolução do quadro, além do fato de o exame não ser disponibilizado pela rede do Sistema Único de Saúde em nosso hospital, tornando-se dessa forma inviável. Entretanto, após o acompanhamento de 12 meses, o exame pôde ser solicitado, de modo a servir de parâmetro para monitoramento do caso e tratamento de possíveis recidivas.

Uma vez que procedimentos cirúrgicos odontológicos são, na maioria das vezes, os fatores desencadeadores dessa condição, expondo o tecido ósseo necrótico ao meio bucal, e que não há um tratamento que garanta a completa remissão do quadro, quando a osteonecrose já está instalada, a prevenção de sua ocorrência torna-se fundamental para evitar sequelas futuras ao paciente. Ressalta-se, também, a necessidade de alertar profissionais da área médica e odontológica sobre os efeitos colaterais da terapia com bisfosfonatos nos ossos maxilares.³

CONSIDERAÇÕES FINAIS

De acordo com a literatura consultada, pode-se concluir que a osteonecrose dos maxilares associada ao uso de BFs é uma complicação de difícil manejo na clínica odontológica, podendo trazer grande morbidade e sequelas aos pacientes e. Até a presente data, não há nenhum tratamento que garanta o sucesso absoluto na resolução

dessa condição. Pacientes que fazem o uso de bisfosfonatos devem ter um acompanhamento clínico periódico, a fim de se detectarem complicações durante e após o tratamento. A falta de esclarecimentos acerca dessa patologia dificulta seu diagnóstico e tratamento. A principal medida é, sem dúvida, a prevenção de sua ocorrência, resolvendo todas as condições odontológicas que possam acarretar dificuldade de cicatrização ou exposição óssea antes da administração dos bifosfonatos. O cirurgião-dentista torna-se peça fundamental na orientação quanto à higiene bucal e eliminação de quaisquer focos infecciosos ou irritativos, inclusive, ao uso de próteses mucossuportadas em pacientes que fazem uso desses medicamentos. Algumas formas de tratamento têm sido adotadas para a OAB, alcançando resultados satisfatórios. Deve ser estabelecido um consenso entre o cirurgião-dentista, o paciente e o seu médico-assistente, antes de se iniciar o tratamento odontológico. No caso clínico apresentado, o paciente que fez uso do Ácido Zolendrônico (Zometa®) desenvolveu osteonecrose mandibular, após uso de prótese parcial removível (PPR) inferior. O tratamento instituído para a OAB foi cirúrgico, associado a medidas locais e ao uso de antibiótico via oral, resultando em total cobertura da área óssea exposta, sem recidiva do quadro de osteonecrose após 12 meses de acompanhamento.

REFERÊNCIAS

1. Marx PE. Pamidronate (Aredia) and zoledronate (Zometa) induced avascular necrosis of the jaws: a growing epidemic. *J Oral Maxillofac Surg.* 2003; 61(9):1115-7.
2. Mourão CFAB, Moura AP, Manso JEF. Tratamento da osteonecrose dos maxilares associada aos bifosfonatos: revisão da literatura. *Rev. Bras. Cir. Cabeça Pescoço.* 2013; 42(2):113-17.
3. Brozoski MA, Traina AA, Deboni MCZ, et al. Osteonecrose maxilar associada ao uso de bisfosfonatos. *Rev. Bras. Reumatol.* 2012; 52(2):260-70.
4. Carvalho PSP de, Santos HF, Duarte BG, et al. Principais aspectos da cirurgia bucomaxilofacial no paciente sob terapia com bifosfonatos. *RFO, Passo Fundo.* 2010; 15(2):183-89.
5. Fliefel R, Tröltzsch M, Kühnisch J, et al. Treatment strategies and outcomes of bisphosphonate-related osteonecrosis of the jaw (BRONJ) with characterization of patients: a systematic review. *Int. J Oral Maxillofac Surg.* 2015; 44(5):568-85.
6. Izquierdo CM, Oliveira MG, Weber JBB. Terapêutica com bisfosfonatos: implicações no paciente odontológico-revisão de literatura. *RFO, Passo Fundo.* 2011; 16(3):347-352.
7. Heggendorn FL, Leite TC, Cunha KSG, et al. Bisphosphonate-related osteonecrosis of the jaws: Report of a case using conservative protocol. *Spec. Care Dentist.* 2016; 36(1):43-47.
8. Scarpa LC, Leite LCM, Lacerda JCT, et al. Osteonecrose nos ossos da maxila e mandíbula associada ao uso do bifosfonato de sódio. *Revista Brasileira de Pesquisa em Saúde.* 2010; 12(1):86-92.
9. Vescovi P, Campisi G, Fusco V, et al. Surgery-triggered and non surgery-triggered Bisphosphonate-related Osteonecrosis of the Jaws (BRONJ): A retrospective analysis of 567 cases in an Italian multicenter study. *Oral Oncology.* 2011; 47:191-4.
10. Bodem JP, Schall C, Kargus S, et al. Surgical management of bisphosphonate-related osteonecrosis of the jaw stages II and III. *Oral Surg Oral Med Oral Pathol Oral Radiol.* 2016; 121(4):367-72.