

Tratamento de mucosite em pacientes usuários de reabilitação implante suportada: relato de caso

Treatment of mucositis in patients using implant supported rehabilitation – case report

RESUMO

Uma das principais causas de insucesso das reabilitações implante suportada está relacionada à inflamação dos tecidos de sustentação peri-implantar a longo prazo. Mucosites podem ser definidas como alterações inflamatórias reversíveis dos tecidos moles periimplantares que não sofreram perda óssea. O conceito de mucosite alude a uma reação inflamatória de caráter reversível, sem perda óssea, equivalente à gengivite do periodonto. É caracterizada, principalmente, pela dor, sangramento gengival, eritema e ulcerações. A prevalência de complicações após a restauração oral com próteses implantossuportadas é alta. No entanto, existem poucos trabalhos na literatura sobre esse tipo de complicações, o que torna difícil comparar os resultados e avaliar se a presença de problemas protéticos é frequente ou não. Este trabalho tem como objetivo realizar o relato de caso de mucosite peri-implantar e discutir os principais métodos de tratamento e prevenção desse processo patológico.

Palavras-chave: Mucosite, peri-implantite, reabilitação bucal, cuidados pós-operatórios.

Recebido em 26/11/2014
Aprovado em 19/03/2015

Fábio Andrey da Costa Araújo
Professor Assistente da Universidade de Pernambuco - UPE.

Stefanny Torres dos Santos Marques
Cirurgiã-Dentista pela Faculdade de Odontologia de Pernambuco - FOP/UPE.

Daniella Cristina da Costa Araújo
Cirurgiã-Dentista pela Faculdade de Odontologia de Pernambuco - FOP/UPE.

Fabício Souza Landim
Especialista em CTBMF I pela Faculdade de Odontologia de Pernambuco - FOP/UPE

José Rodrigues Laureano Filho
Professor Adjunto da Universidade de Pernambuco - UPE.

Renata Cimões
Professora Adjunta da Universidade Federal de Pernambuco - UFPE.

ENDEREÇO PARA CORRESPONDÊNCIA

Fábio Andrey da Costa Araújo
Rua Gumerindo Cavalcante, 420 - São Cristovão - CEP: 56.512-200 - Arcoverde/PE
Telefone: 55 81 8743 8519
e-mail: fabio.andrey@upe.br

ABSTRACT

The principal complication causes of failure of implant supported restorations is related to inflammation of the peri-implant tissues support the long term. Mucositis can be defined as reversible inflammatory changes in the peri-implant soft tissues that has not undergone bone loss. The concept of mucositis refers to an inflammatory reaction reversible character without bone loss, equivalent to periodontal gum disease. It is characterized by pain, gingival bleeding, erythema and ulceration. The prevalence of complications after oral restoration with implants supported dentures hybrids is high. However, there are few studies on this type of complications, which makes it difficult to compare results and assess whether the presence of prosthetic problems is frequent or not. This work aims to realize the case of peri-implant mucositis and discuss the main methods of treatment and prevention of this disease process.

Key-words: Mucositis, peri-impantitis, mouth rehabilitation, postoperative care.

INTRODUÇÃO

Uma das principais causas de insucesso das reabilitações implanto suportada está relacionada à inflamação dos tecidos de sustentação peri-implantar a longo prazo¹. Mucosites podem ser definidas como alterações inflamatórias reversíveis dos tecidos moles peri-implantares que não sofreram perda óssea². O conceito de mucosite alude a uma reação inflamatória de caráter reversível, sem perda óssea, equivalente à gengivite do periodonto. É caracterizada, principalmente, pela dor, sangramento gengival, eritema e ulcerações³. Por outro lado, a peri-implantite é definida como reações inflamatórias com perda de suporte ósseo nos tecidos ao redor de um implante funcional². Essas condições exibem sinais e sintomas específicos, como sangramento à sondagem, eventual supuração e hiperplasia tecidual. Quando os implantes estão localizados em áreas pouco queratinizadas, acomete entre 5% e 10% dos pacientes de implante¹.

Um pré-requisito para a manutenção da osseointegração do implante dentário é a obtenção do selamento perimucoso do tecido mole sobre a superfície do implante. A incapacidade de criar ou manter esse selamento resulta na migração apical do epitélio para o interior da interface osso-implante e possível encapsulação total da porção endóssea ou radicular do sistema de implantes⁴. Se o selamento perimucoso se rompe ou não está presente, há uma bolsa, e a área está sujeita a algum tipo de doença periimplantar, com resultante defeito ósseo⁵.

Para a manutenção do implante, é importante que o paciente use escovas interdentais, manuais e motorizadas assim como banhar a escova em clorexidina 0,12%. Fios e fitas de seda também banha das em clorexidina antes de dormir⁴. Outro aspecto importante a considerar é a manutenção de reabilitação protética bem como os implantes que suportam a estrutura. Controles regulares são recomendados a cada 6 ou 12 meses para evitar complicações e para avaliar o estado peri-implantar do tecido⁶. Para facilitar os cuidados caseiros, o colo do implante deve ser liso e não poroso⁴.

A prevalência de complicações após a restaura-

ção oral com implantes de próteses apoiadas híbridos é alta. No entanto, existem poucos trabalhos na literatura sobre este tipo de complicações, o que torna difícil comparar os resultados e avaliar se a presença de problemas protéticos é frequente ou não³. Este trabalho tem como objetivo relatar um caso de mucosite peri-implantar e discutir os principais métodos de tratamento e prevenção desse processo patológico.

RELATO DE CASO

Paciente do gênero feminino, 60 anos, retornou para acompanhamento à clínica de aperfeiçoamento em implantodontia da Faculdade de Odontologia de Pernambuco após um ano de instalação de uma prótese implante-suportada tipo protocolo, com queixa de sintomatologia dolorosa na região dos implantes, sabor desagradável e halitose. Ao exame clínico, extraoral, não foram encontrados quaisquer sinais de anormalidade. Ao exame intra-oral, como se pode ver na figura 1A, observa-se secreção purulenta e tecido peri-implantar edemaciado, eritematoso e com discreto aumento de volume. À palpação, o tecido apresentava-se flácido e sangrante ao toque.

Os parafusos de retenção foram removidos, possibilitando a retirada da prótese. A figura 2A é uma vista da superfície protética, que fica voltada para o rebordo alveolar remanescente. Observa-se a precipitação de biofilme em sua forma calcificada ao longo de toda a estrutura protética, sinais de sangramento e pús. Na figura 3A, observa-se uma vista súpero-inferior do aspecto clínico em que se encontravam as conexões intermediárias, que mantém a união estável prótese-implante. Percebe-se a hemorragia do cordão fibroso peri-implantar e a perda da queratinização em decorrência do intenso infiltrado inflamatório.

Durante a avaliação por sondagem, notou-se a manutenção da interface implante-osso sem perda de inserção significativa. Diante dos achados clínicos, fechou-se diagnóstico de mucosite peri-implantar. A paciente foi submetida a bloqueio anestésico do nervo mentoniano bilateralmente para posterior procedimento de limpeza e desinfecção do aparato

de suporte protético com irrigação copiosa de clorexidina 0,12% diluída em soro fisiológico 0,9% na proporção de 1:1 e movimentos suaves com cureta específica de material sintético.

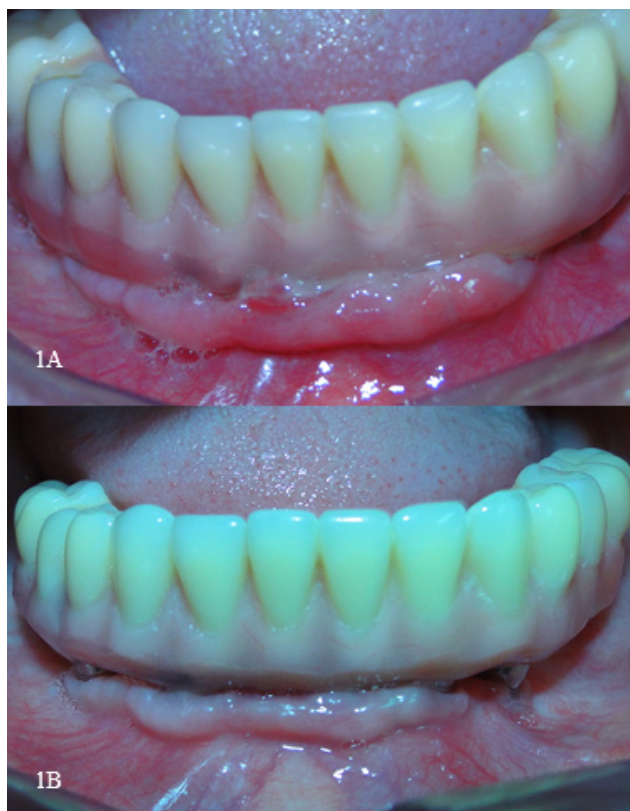

Figura 1A - Exame clínico intraoral: observa-se secreção purulenta e tecido peri-implantar edemaciado, eritematoso e com discreto aumento de volume.

Figura 1B - Observa-se o aspecto clínico do protocolo em posição no trigésimo dia após início do tratamento da mucosite peri-implantar.

Quanto à prótese, removeu-se o cálculo que se encontrava aderido a sua estrutura com o auxílio de cureta e em seguida foi realizado o refino no acabamento e polimento utilizando brocas de corte fino/cruzado e borrachas de granulações decrescente específicas para resina acrílica. Na figura 2B, observa-se o aspecto da prótese protocolo após o procedimento descrito anteriormente. Prescreveu-se o gel de clorexidina a 1% após a escovação e foram dadas orientações de cuidados e higiene oral (escovação diária e a utilização do fio dental). Considerando o estado geral da paciente, não foi necessária a prescrição de medicamentos adicionais, como antibiótico, analgésico ou antiinflamatório.

A paciente foi acompanhada por 30 dias, comparecendo ao ambulatório com periodicidade semanal para avaliar sua capacidade de higienização e o processo de involução do edema e cicatrização das áreas sangrantes. Na figura 1B, observa-se o aspecto clínico do protocolo em posição no trigésimo dia após início do tratamento da mucosite peri-implantar. Na figura 3B, é evidente o reestabelecimento da coloração normal da mucosa peri-implantar e seu volume original.

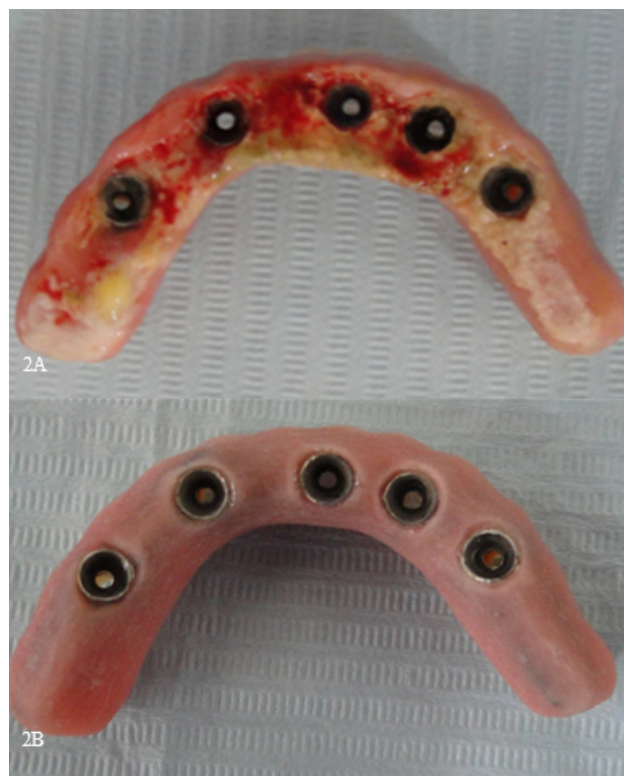

Figura 2A - Vista da superfície protética que fica voltada para o rebordo alveolar remanescente. Observa-se a precipitação de biofilme em sua forma calcificada ao longo de toda a estrutura protética, sinais de sangramento e pus.

Figura 2B - Aspecto da prótese protocolo após remoção de tártaros e o refino no acabamento e polimento.

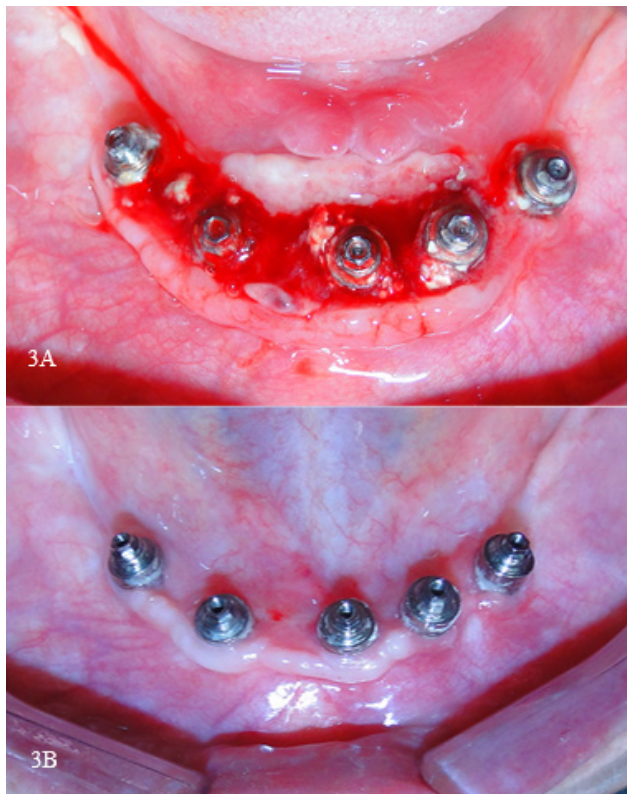


Figura 3A - Observa-se uma vista súpero-inferior do aspecto clínico em que se encontravam as conexões intermediárias. Percebe-se a hemorragia do cordão fibroso peri-implantar e a perda da queratinização em decorrência do intenso infiltrado inflamatório.

Figura 3B - evidencia o reestabelecimento da coloração normal da mucosa peri-implantar e seu volume original.

DISCUSSÃO

As mucosites devem ser diagnosticadas e tratadas buscando-se identificar a causa dessa inflamação: falta ou deficiência nos procedimentos de higienização, ausência de mucosa queratinizada, tipo e localização da restauração protética ou algum fator sistêmico relacionado ao paciente. A literatura relata como principais medidas para tratamento de mucosite peri-implantar a eliminação de cálculo, quando presente, desinfecção de próteses e pilares, irrigação subgingival e modificação do desenho das próteses pouco higiênicas. Indica-se ainda irrigação subgingival com clorexidina 0.12%, soro fisiológico e pasta de tetraciclina⁷. Em casos de edema da mucosa ou hiperplasia devido à infecção persistente, a remoção da gengiva em excesso pode ser sugerida como forma de diminuir a profundi-

dade clínica de sondagem e, conseqüentemente, o acúmulo de placa bacteriana⁸.

Quando a mucosite é causada por próteses mal ajustadas, como no caso relatado, é melhor removê-la e fazer os ajustes necessários para se evitar o acúmulo de biofilme. Também pode ser usado anti-séptico bucal para eliminar bactérias bem como para aliviar os sintomas⁹.

Na pesquisa realizada por Real-Osuna, na Universidade de Barcelona, a amostra foi composta por 43 pacientes, tendo sido a principal complicação pós-reabilitação implante e prótese suportada a mucosite que afetou 24% dos casos (n:12). Dos pacientes, 7,8% relataram dificuldade na higienização, e o mesmo número apresentou uma sobre-extensão da cauda (borda) de resina da prótese. Após a avaliação dos casos de mucosite, concluiu-se que a prevalência de mucosite resultou da higiene oral inadequada, produzida, principalmente, por uma extensão excessiva prótese implantesuportada.

Estudos têm demonstrado que a terapêutica não-cirúrgica, com ou sem o auxílio de agentes antimicrobianos, tem obtido êxito no tratamento da mucosite peri-implante^{7,10}. Clorexidina é o agente químico mais utilizado no controle do biofilme, sendo eficaz na redução do acúmulo de placa por causa da sua atividade bactericida e bacteriostática¹¹. A clorexidina apresenta uma atividade antibacteriana contra ambas as bactérias gram-positivas e gram-negativas, e isso, em particular, é imprescindível no tratamento e prevenção das infecções por via oral, devido à sua substantividade¹².

Na pesquisa realizada por De Siena, observou-se que a mucosite peri-implantar pode ser tratada com terapia mecânica em associação com o uso de clorexidina como um agente antimicrobiano. A utilização de 1% de clorexidina gel pode ser eficaz, porque pode ser limitado ao local afetado e auto-administrada pelos pacientes, se fornecido com dicas adequadas. Neste estudo, ambas as formulações de clorexidina (1% de gel e 0,2% colutórios) mostraram-se eficientes na diminuição do estado inflamatório da mucosa peri-implante, a curto prazo (10 dias)¹³. Essa redução está associada com uma diminuição do acúmulo de biofilme.

Aplicação submucosa com clorexidina a 0,2% em gel realizada por um dentista foi descrito como sendo eficaz para a redução em parâmetros clínicos como índice gengival e profundidade de sondagem no local do implante afetado¹⁴.

No estudo realizado por Porras, não foi observada qualquer vantagem significativa no uso de 0,12% de gel de clorexidina e bochechos como adjuvante ao tratamento mecânico, em comparação com a limpeza mecânica isolada no tratamento da mucosite peri-implantar, mas isso pode ser devido as baixas concentrações utilizadas¹⁰. Outro estudo não demonstrou um efeito adjuvante benéfico significativo quando comparado a utilização do gel de clorexidina na concentração 0,5%, durante um mês, em comparação com a higiene oral profissional isolada¹². Segundo Heitz-Mayfield, é recomendado o uso de gel de clorexidina em todos os casos de mucosite peri-implante. Os autores recomendam que em implantes com, pelo menos, um sangramento à sondagem local positiva após 3 meses deve ser adotado o gel de clorexidina como elemento adjuvante à higienização mecânica¹⁵.

CONSIDERAÇÕES FINAIS

As mucosites têm mostrado regressão após tratamento não cirúrgico, através da remoção dos cálculos pela raspagem com curetas sintéticas quando presente, modificação do desenho das próteses quando pouco higiênicas, irrigação com soluções de clorexidina, higienização com escovas interdentais, fio e fitas dentais banhadas em clorexidina, escovas manuais e motorizadas, orientações de higienização pelo Cirurgião - Dentista ao paciente e controles regulares. Nesse caso, a abordagem terapêutica não cirúrgica da mucosite foi realizada com êxito.

REFERÊNCIAS

1. Mombelli A. et. al. The diagnosis and treatment of periimplantitis. *Periodontology* 2000; 1998;17:63-76.
2. Albrektsson T, Isidor F. Consensus report of Session IV. In: Lang, N. P. & Karring, T. (eds) *Proceedings of the 1st European Workshop on*

- Periodontology*, London: Quintessence Publishing Co. Ltd.; 1994; 365–369.
3. Real-Osuna J, Almendros-Marqués N, Gay-Escoda C. Prevalence of complications after the oral rehabilitation with implant-supported hybrid prostheses. *Med Oral Patol Oral Cir Bucal*. 2012 Jan 1;17 (1):e116-21.
4. Meffert RM. Manutenção dos implantes dentários. In: Misch EC. *Prótese sobre implantes*. São Paulo: Livraria Santos Editora; 2006, 587-95.
5. Meffert RM, Block MS, Kent JN: What is osseointegration? *Int J periodontics Restorative Dent*. 4:9, 1987.
6. Lindquist LW, Carlsson GE, Jemt T. A prospective 15-year follow-up study of mandibular fixed prostheses supported by osseointegrated implants. *Clinical results and marginal bone loss*. *Clin Oral Implants Res*. 1996;7:329-36.
7. Renvert S, Roos-Jansaker AM, Claffey N. Non-surgical treatment of peri-implant mucositis and peri-implantitis: a literature review. *J Clin Periodontol* 2008; 35: 305–315.
8. Casado PL, Guerra RR, Fonseca MA, Costa LC, Granjeiro JM, Barboza LP. Tratamento das doenças peri-implantares: experiências passadas e perspectivas futuras -uma revisão de literatura. *Braz J Periodontol* – 2011;21(2):25-35.
9. Lang NP, Wilson TG, Corbet EF. Biological complications with dental implants: their prevention, diagnosis and treatment. *Clin Oral Implants Res*. 2000;11 Suppl 1:146-55.
10. Porras R, Anderson GB, Caffesse R, Narendran S, Trejo PM. Clinical response to 2 different therapeutic regimens to treat periimplant mucositis. *J Periodontol* 2002; 73: 1118–1125.
11. Berchier CE, Slot DE, Van der Weijden GA. The efficacy of 0.12% chlorhexidine mouthrinse compared with 0.2% on plaque accumulation and periodontal parameters: a systematic review. *J Clin Periodontol* 2010; 37: 829–839
12. Addy M. Chlorhexidine compared with other locally delivered antimicrobials. A short review. *J Clin Periodontol* 1986; 13: 957–964.
13. De Siena F, Francetti F, Corbella S, Taschieri S, Del Fabbro M. Topical application of 1% chlo-

rhexidine gel versus 0.2% mouthwash in the treatment of peri-implant mucositis. Na observational study. *Int J Dent Hygiene* 11, 2013; 41–47.

14. De Araujo Nobre M, Capelas C, Alves A et al. Non-surgical treatment of peri-implant pathology. *Int J Dent Hyg* 2006; 4: 84–90.
15. Heitz-Mayfield LJ, Salvi GE, Botticelli D, Mombelli A, Faddy M, Lang NP. Anti-infective treatment of peri-implant mucositis: a randomised controlled clinical trial. *Clin Oral Implants Res* 2011; 22: 237–241.