

Adenoma Pleomórfico de Parótida – Relato de Caso

Pleomorphic Adenoma of Parotid - Case Report

Damião Edgleys Porto^I | Josuel Raimundo Cavalcante^{II} | Josuel Raimundo Cavalcante Júnior^{III} | Mario Cesar Furtado da Costa^{IV} | Sérgio Munhoz Pereira^V

RESUMO

O adenoma pleomórfico de glândula parótida, é uma lesão relativamente comum, tendo prevalência de aproximadamente 70% dos casos confirmados. A parótida é a glândula salivar mais afetada. A variedade de estruturas histológicas encontradas relacionadas a determinados comportamentos clínicos, ainda não pode ser comprovada. Esse trabalho tem como objetivo relatar um caso de adenoma pleomórfico encontrado em paciente do gênero feminino, leucoderma, na quinta década de vida, que tem seu desenvolvimento há aproximadamente dois anos. Foi realizada enucleação da lesão com sua cápsula íntegra. A preservação é de dois sem indícios clínicos de recidiva.

Descritores: Adenoma Pleomórfico; Neoplasia de Glândula Salivar; Enucleação.

ABSTRACT

Pleomorphic adenoma of parotid gland, is a relatively common injury, with prevalence of approximately 70% of confirmed cases. Parotid gland is salivary gland most affected by pathology. Variety of histological structures found related to specific clinical behaviors cannot be proven yet. The aim of this paper is to present a pleomorphic adenoma, found in a female patient, leucoderma, in the fifth decade of life, having its development there about two years. We performed enucleation of the lesion with its intact capsule. Preservation is two years without clinical evidence of recurrence.

Descriptors: Pleomorphic adenoma, Salivary gland neoplasms, Enucleation

INTRODUÇÃO

O adenoma pleomórfico, ou tumor misto benigno, é o neoplasma salivar mais comum. Acomete tanto glândulas salivares menores quanto maiores. Dentre todas as glândulas salivares, a parótida é a mais acometida.^{1,2,3} De todos tumores diagnosticados como adenoma pleomórfico, 70% a 80%

estão localizados nas parótidas onde comumente forma uma massa nodular submucosa móvel, de consistência firme, crescimento lento e expansivo, cedendo pouco à palpação com compressão. A duração das lesões varia entre um a três anos e elas se apresentam assintomático na maioria das vezes,

I Especialista em CTBMF pela Universidade Estadual da Paraíba. Cirurgião Buco-maxilo-facial do Hospital Regional Felipe Tiago Gomes de Picuí-PB.

II Doutor em CTBMF pela FOP/UPE/

Coordenador do Curso de Especialização em CTBMF da Universidade Estadual da Paraíba.

III Especialista em CTBMF pela Universidade Estadual da Paraíba

IV Aluno do Curso de Especialização em CTBMF da Universidade Estadual da Paraíba.

V Anestesiologista do Hospital Regional Felipe Tiago Gomes de Picuí-PB.

10% nas submandibulares, alguns poucos nas glândulas sublinguais e 20% nas glândulas acessórias menores.^{4,5,6}

A etiologia ainda é controversa, acredita-se que o adenoma pleomórfico desenvolva-se a partir de uma mistura de elementos ductais e células mioepiteliais. Podem desenvolver-se em qualquer idade, com maior incidência em indivíduos distribuídos entre a terceira e a sexta décadas de vida, com uma maior predominância no gênero feminino.^{6,7}

O termo “pleomórfico” relaciona-se a variedade de aspectos histológicos encontrados. Essa variedade de componentes conjuntivos deve-se as propriedades multi potenciais das células mioepiteliais. É um tumor encapsulado, bem circunscrito, a cápsula pode ser incompleta ou mostrar infiltração pelas células tumorais. Pode apresentar células epiteliais, mioepiteliais, ductais e estroma, podendo conter áreas com células escamosas ceratinizantes, áreas mixóides, fibrosas, cartilaginosas e ósseas entremeadas em fundo semelhante ao mesênquima. Sua transformação maligna, resultando em um carcinoma ex-adenoma pleomórfico é citada, podendo ocorrer em cerca de 3 a 4 % dos casos.^{4, 8, 9}

O tratamento de eleição é a excisão cirúrgica, com pequena margem de segurança, incluindo a mucosa de revestimento com o objetivo de se evitar recidivas. Para lesões no lobo superficial da glândula parótida, recomenda-se a parotidectomia superficial. As recidivas são mais frequentes nas glândulas salivares menores e na variedade mucóide, rica em estroma, e a transformação maligna é mais observada em tumores marcadamente celulares. Com a técnica cirúrgica adequada, o prognóstico é excelente com taxa de 95% de cura.^{5,10}

Neste trabalho, relata-se um caso clínico de adenoma pleomórfico com dois anos de evolução, e preservação de 2 anos.

RELATO DE CASO

Paciente leucoderma, gênero feminino, 57 anos, procurou o ambulatório do Serviço de Cirurgia e Traumatologia Buco-Maxilo-Facial do Hospital Regional Felipe Tiago Gomes de Picuí-PB, relatando que “percebeu um inchaço em baixo da orelha”. Ao exame clínico observou-se um aumento de volume na região de glândula parótida esquerda, indolor, com crescimento lento de aproximadamente dois anos de evolução.

Foram solicitados exames imagenológicos através de ultrassonografia cervical com doppler colorido de glândula parótida e tomografia que mostrou imagem compatível com massa sólida, com degenerações císticas, septações e reforço acústico, medindo 1,1 x 3,0 x 1,3 mm, localizada em istmo superficial de glândula parótida esquerda, sem vascularização periférica e central sugestiva de adenoma pleomórfico. A punção aspirativa com agulha fina foi negativa.

Não apresentava linfonodos cervicais alterados

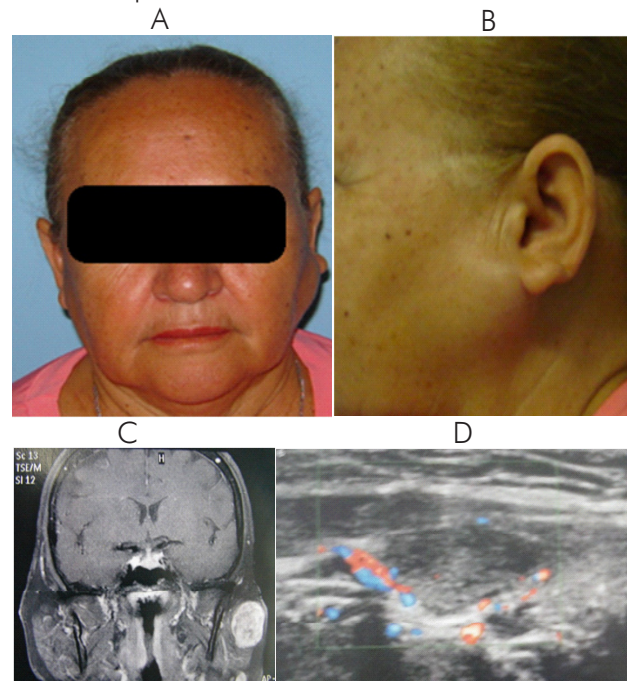


Foto 1- A: Vista frontal da paciente mostrando aumento de volume em região pré-auricular esquerda. B: Vista em perfil evidenciando o aspecto da lesão. C: TC corte coronal com janela para tecido mole mostrando massa firme em lóbulo superficial de glândula parótida esquerda. D: Ultrassonografia em doppler colorido da glândula parótida esquerda mostrando degenerações císticas, septações e reforço acústico.

O procedimento cirúrgico foi realizado sob anestesia geral, com incisão na região pré-auricular esquerda. Após infiltração subcutânea de lidocaína a 2% com adrenalina, incisaram-se a pele e o tecido conjuntivo subcutâneo e se dissecou em profundidade em direção à fáscia superficial temporal. Concomitantemente, foram retraídos anteriormente, com o retalho obtido, os vasos temporais superficiais. A partir de então a divulsão continua obliquamente até atingir a face externa da glândula parótida. A enucleação removeu a cápsula do adenoma intacta e o polo inferior da parótida esquerda (parotidectomia parcial). Após a colocação de dreno a vácuo foi realizada sutura por planos, com poligalactina 910 (Vicryl) 4.0 e náilon 5.0, seguida da colocação de curativo compressivo. (Foto 2)

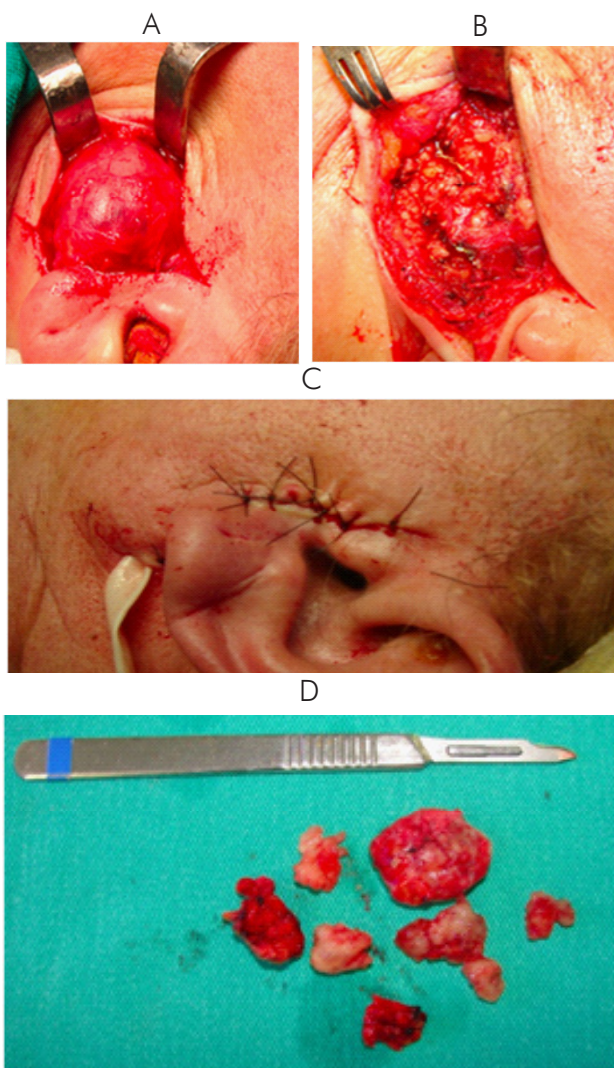


Foto 2- A: Vista da lesão com a cápsula intacta. B: Sítio cirúrgico após enucleação da lesão com parotidectomia parcial. C: Aspecto após colocação do dreno e sutura. D:

Peça cirúrgica medindo 1,1 x 3,0, 1,3 e remanescentes da cápsula e lóbulo inferior da glândula parótida

A paciente está em preservação é de dois anos sem sinais clínicos de recidiva.

DISCUSSÃO

A maioria das lesões diagnosticadas como tumor benigno é encontrada em pacientes entre a 3ª e 6ª década de vida, com maior frequência no gênero feminino^{1,2,3,4,7}. No caso clínico apresentado a paciente encontrava-se na quinta década de vida e pertencia ao gênero feminino.

O adenoma pleomórfico apresenta-se como uma lesão de crescimento lento e indolor, pode haver um intervalo prolongado entre o surgimento dos primeiros sinais e sintomas até o diagnóstico definitivo e seu tratamento. A literatura demonstra que a lesão permanece, em média, por um período de 12 meses sem diagnóstico^{2,8,10}.

A técnica cirúrgica utilizada é o fator determinante para a recidiva ou não da lesão. A taxa de recorrência do tumor varia de acordo com técnica empregada^{5,7}. O prognóstico é considerado excelente quando a cirurgia é feita de maneira adequada, com um índice de cura de aproximadamente 95% e o risco de transformação em lesão maligna é cerca de 5% dos casos^{4,5,9}.

O tratamento mais utilizado para o adenoma pleomórfico consiste na excisão cirúrgica com margem de segurança, uma vez que a recidiva pode ocorrer devido à permanência de resíduos da cápsula ou mesmo da própria lesão^{4,6,8}. No presente caso, foi realizada a remoção cirúrgica convencional sob anestesia geral, e a enucleação removeu a cápsula do adenoma intacta e o polo inferior da parótida esquerda, foi realizada a parotidectomia parcial, preservando-se o nervo facial.

Índices de recorrência, variando de 0 a 14% foram evidenciados em pacientes submetidos a

à preservação bem como das cirurgias. A principal finalidade recorrente dos exames pré-operatórios ao paciente está na apresentação da cirurgia ideal (total e) envolvente, por razões de exposição parcial ou de rompimento desta durante o transoperatório^{6,2}. A paciente em questão está em proervação há aproximadamente 2 anos sem evidencias de recidivas.

CONSIDERAÇÕES FINAIS

Foi relatado um caso clínico cirúrgico de adenoma pleomórfico na glândula parótida. O diagnóstico precoce dessa lesão resulta, na maioria dos casos, em tratamentos mais conservadores e melhor prognóstico para o paciente. Mesmo realizando-se um procedimento menos radical, como a parotidectomia parcial, não houve qualquer sinal de recidiva em 2 anos de proervação, evidenciando-se que o sucesso do tratamento depende da escolha adequada da técnica cirúrgica e do cuidado para exérese total do referido tumor.

REFERÊNCIA BIBLIOGRÁFICA

1. KARA MI, et all. Neoplasms of the salivary glands in a turkish adult population. *Medicina Oral Patologia Oral y Cirurgia Bucal*. 2010 Nov 15(6): 880-885.
2. TIAN Z, LI L, WANG L, HU Y, LI J. Salivary gland neoplasms in oral and maxillofacial regions: a 23-year retrospective study of 6982 cases in a eastern chinese population. *Int J Oral Maxillofac Surg*. 2010 Mar 39(3):235-42.
3. SILVA PJM, NETO JAL, JUNIOR EMO, ARAÚJO ALD. Adenoma pleomórfico no palato duro: relato de caso. *UFES Rev Odontol*. 2008 Set 10(3):51-55.
4. NEVILLE BW, DAMM DD, ALLEN CM, BOUQUOT, JE. *Patologia Oral e Maxilofacial*. Rio de Janeiro: Guanabara Koogan, 3a. ed 393-396, 2009.
5. EMODI O, EI-NAAJ IA, GORDIN A, AKISH S, PELED M. Superficial parotidectomy versus retrograde partial superficial parotidectomy in treating benign salivary gland tumor (pleomorphic adenoma). *J Oral Maxillofac Surg*. 2010 Sep 68(9): 2092-2098.
6. LOSCERTALES MB, et all. Multicentric recurrent parotid pleomorphic adenoma in a child. *Medicina Oral Patologia Oral y Cirurgia Bucal*. 2010 Sep 15(5): 743-745.
7. MENDES RB, STARLING CR, SILVA DT, ALMEIDA JUNIOR VR, OLIVEIRA GQV, AZEVEDO RA. Tratamento cirúrgico de adenoma pleomórfico – relato de caso clínico cirúrgico. *Rev. Odontologia (ATO)*. 2013 Ago 13(8): 772-782.
8. LINGAM RK, DAGHIR AA, NIGAR E, ABBAS SA, KUMAR M. Pleomorphic adenoma (benign mixed tumour) of the salivary glands: its diverse clinical, radiological, and histopathological presentation. *The British Journal of Oral and Maxillofacial Surgery*. 2011 Jan 49(1): 14-20.
9. UTUMI ER, BERNABÉ DG, ZAMBON CE, PEDRON IG, PERES MPSM, ROCHA AC. Adenoma pleomórfico em palato mole. *Rev Inst Ciênc Saúde*. 2009 Jun 27(1):77-80.
10. BECELLI R, QUARATO D, MATARAZZO G, RENZI G, MORELLO R. Surgical treatment of an extraparotid pleomorphic adenoma of minor salivary glands of the cheek. *J Craniofac Surg*. 2009 20 (5): 1604-6.

ENDEREÇO PARA CORRESPONDÊNCIA:

Rua Maria José da Silva, 25C – Centro, Montadas-PB

CEP: 58145-000

Fone: (83) 8807-8508

Email: edgleys.porto@hotmail.com