

# Tratamento conservador de múltiplos tumores odontogênicos ceratocísticos em paciente não síndrômico

*Conservative treatment of multiple odontogenic tumors in patients ceratocistics non-syndromic*

Luiz Antonio Portela Guerra<sup>I</sup> | Priscilla Flores Silva<sup>II</sup> | Rennan Luiz Oliveira dos Santos<sup>III</sup> |  
Aline Mayara de França Silva<sup>IV</sup> | Davi de Paula Albuquerque<sup>V</sup>

## RESUMO

O termo ceratocisto foi descrito por Philipsen em 1956, e essa nomenclatura foi atribuída a qualquer cisto que apresente uma grande formação de queratina. Os ceratocistos odontogênicos têm maior frequência na terceira década de vida. O comportamento da lesão é localmente agressivo, com alta taxa de recorrência. Sua aparência histológica é caracterizada pela presença de um forro epitelial paraqueratinizado, mostrando uma superfície ondulada, juntamente com uma série de características arquitetônicas do epitélio, como uma espessura de seis a oito camadas e a presença de colunas em paliçada de células basais. Radiograficamente, a lesão é mais frequentemente radiolúcida uni ou multilocular, cercada por margens lisas ou recortadas, com bordas escleróticas. O presente artigo relata um caso de um paciente com ocorrência de múltiplos ceratocistos sem a presença da síndrome de Gorlin – Goltz.

**Descritores:** Tumores odontogênicos; Ceratocisto.

## ABSTRACT

The term keratocyst was described by Philipsen in 1956 and this nomenclature was given to any cyst that has a large formation of keratin. The odontogenic keratocysts are more frequently in the third decade of life. The behavior of the lesion is locally aggressive with a high recurrence rate. Its histological appearance is characteristic with the presence of an epithelial lining parakeratinized showing a corrugated surface, together with a number of architectural features of the epithelium as a thickness of six to eight layers and the presence of columns, palisade basal cell. Radiographically, the lesion is often uni or multilocular radiolucent surrounded by margins smooth or jagged edges with sclerotic. This article reports a case of a patient with multiples keratocysts occurrence without the presence of Gorlin – Goltz's syndrome.

**Descriptors:** Odontogenic tumors , Keratocyst.

- I. Doutor em CTBMF pela UPE-FOP.
- II. Especialista em CTBMF.
- III. Aluno da Graduação da UPE-FOP.
- IV. Aluna da UPE-FOP.
- V. Especialista em Patologia Bucal e em CTBMF.
- VI. Residente em CTBMF do Hospital da Restauração.

## INTRODUÇÃO

Nos primeiros relatos, o queratocisto ou ceratocisto odontogênico foi descrito como um colesteatoma. O termo ceratocisto foi posto por Philipsen (1956), e essa nomenclatura foi atribuída a qualquer cisto que apresente uma grande formação de queratina. Os ceratocistos odontogênicos ocorrem em várias idades, sendo relatados casos desde a primeira até a nona década de vida. Entretanto, ocorre um pico na sua frequência, na segunda e na terceira década de vida.<sup>1</sup>

O comportamento da lesão é localmente agressivo, tem alta taxa de recorrência e aparência histológica característica.<sup>4</sup> Essas lesões derivam dos restos da lâmina dentária. Os ceratocistos odontogênicos têm maior incidência no gênero masculino, são mais frequentes na região do corpo, ramo ascendente e ângulo da mandíbula do que na maxila, e seus sintomas clínicos, quando ocorrem, são tumefação e dor.

Ocasionalmente, os pacientes relatam parestesia do lábio e dos dentes inferiores. Alguns não estão cientes das lesões até desenvolverem fraturas patológicas. Outros cistos são descobertos fortuitamente durante o exame odontológico, quando são realizadas as radiografias de rotina. Em muitos casos, os pacientes estão assintomáticos até os cistos atingirem um volume considerável. O ceratocisto odontogênico cresce através da medula óssea, sendo que a expansão cortical clinicamente observável só ocorre tardiamente.<sup>12</sup>

No diagnóstico histomorfológico, ocorre a presença de uma parede de tecido conjuntivo externa e um epitélio escamoso estratificado interno<sup>4</sup> mostrando uma superfície ondulada (corrugada), juntamente com uma série de características arquitetônicas do epitélio, como uma espessura de seis a oito camadas e a presença de colunas, de células basais em paliçada com polaridade invertida.

A Organização Mundial de Saúde reclassificou o ceratocisto odontogênico: a variante paraquera-

tinizada passou a ser considerada um neoplasma cístico sob a designação de tumor odontogênico ceratocístico. As lesões císticas revestidas de epitélio ortoqueratinizado foram excluídas pela OMS a partir do diagnóstico de tumor odontogênico queratocisto. Essa variante é conhecida como um cisto odontogênico ortoqueratinizado.<sup>8</sup>

Radiograficamente, a lesão é mais frequentemente radiolúcida unilocular ou multilocular, cercada por margens lisas ou recortadas com bordas escleróticas.<sup>9,10,11</sup>

A síndrome do carcinoma nevoide de células basais - conhecida também como síndrome de Gorlin-Goltz, descrita por tais autores em 1960 – apresenta como critérios principais para o seu diagnóstico a presença de: tumores odontogênicos ceratocísticos, carcinomas nevoides de células basais, depressões palmares e plantares, calcificação cerebral em forma de foice, história familiar e anormalidades esqueléticas ou um critério principal e dois critérios secundários (macrocefalia, hipertelorismo, meduloblastoma, calcificação ovariana) estiverem presentes.<sup>1,5</sup>

A escolha do tratamento deve considerar vários fatores, incluindo a idade do paciente, tamanho e localização do cisto, o envolvimento de tecidos moles, a história da variante anterior e características histológicas da lesão. O objetivo é optar pela modalidade de tratamento que cause o menor risco possível de recorrência e menor morbidade, embora ainda remova completamente a lesão. A ressecção de grandes lesões multinucleadas com a perfuração do osso cortical e envolvimento dos tecidos moles ou lesões que já retornaram após tratamento conservador próximo à fronteira anatômica é preconizada. Por outro lado, a descompressão, marsupialização de grandes cistos que não perfuraram o osso cortical seguido de ostectomia periférica, alegadamente tem conseguido um bom sucesso.<sup>2</sup>

A solução de Carnoy é utilizada de forma adjunta à enucleação e curetagem, apresentando

a desvantagem de poder causar sintomatologia dolorosa no pós-cirúrgico.

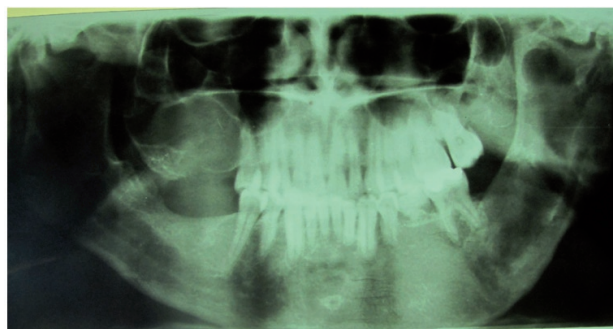
A recorrência após vários tipos de tratamento varia de 0% a 100%, com enucleação mostrando as piores taxas de recidiva (entre 0% e 56%). A maioria das recorrências ocorre dentro dos primeiros cinco a sete anos do tratamento inicial.<sup>8</sup>

O presente artigo relata um caso de um paciente com ocorrência de múltiplos ceratocistos sem a presença da síndrome de Gorlin – Goltz.

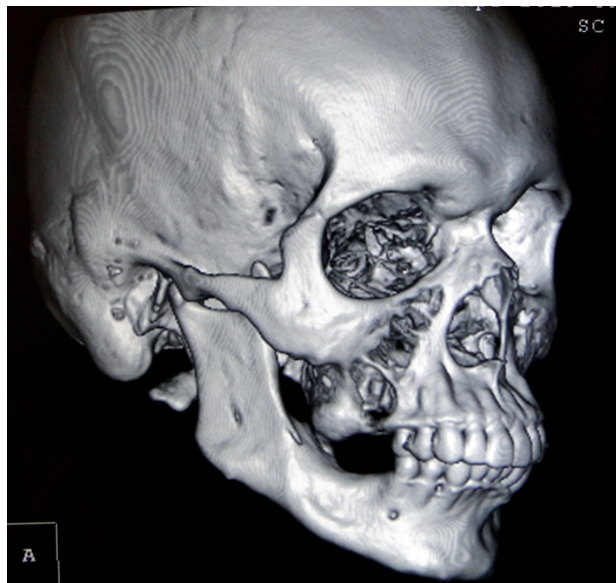## CASO CLÍNICO

Paciente R.B.S. 25 anos apresentou queixa de dor em região posterior esquerda da mandíbula. Paciente relatou ter sido submetido à cirurgia para remoção de lesão intraóssea há dez anos, não sabendo referir o diagnóstico na época. O exame físico intraoral do paciente não revelou alterações mandibulares, demonstrou somente um aumento de volume em região posterior de maxila à direita, sem alterações superficiais, sendo indolor e firme à palpação. Realizada punção aspirativa na lesão da maxila que demonstrou conteúdo de cor amarelo-pardacenta.

O paciente realizou exames laboratoriais pré-operatórios, radiografia panorâmica e tomografia computadorizada. Nos exames de imagem, observou-se: lesão radiolúcida unilocular sem halo cortical em corpo mandibular esquerdo que se estendia ao ramo mandibular, atingindo a apófise coronoide; lesão em região posterior de maxila à direita de aspecto unilocular, com discreto halo cortical, estendendo-se da região de pré-molares até a tuberosidade; lesão em região posterior da maxila à esquerda radiolúcida, com halo cortical posterior ao segundo molar.



**Figura 1:** Radiografia panorâmica pré-operatória e evidenciando as lesões da maxila e mandíbula.

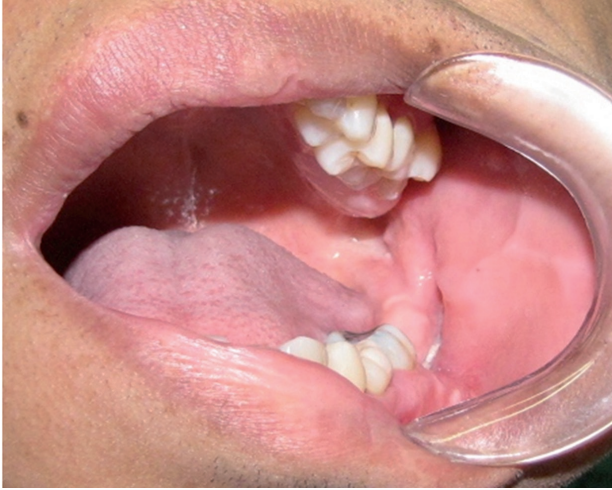

**Figura 2:** Reconstrução 3D mostrando nitidamente a lesão em maxila.

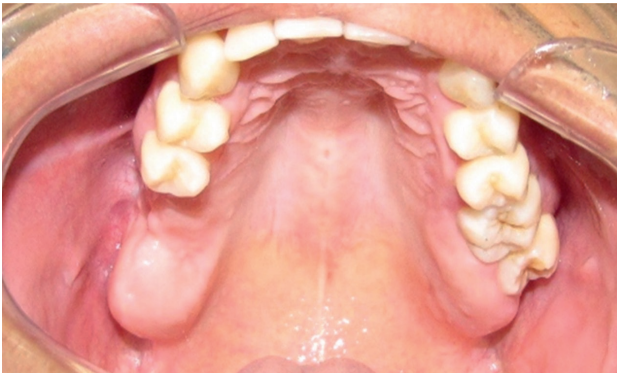O paciente foi submetido à biópsia incisional das três lesões. O laudo histopatológico apresentou sugestão diagnóstica de tumor odontogênico ceratocístico para todas as lesões, com epitélio constituído de poucas camadas, com a camada basal em paliça e a camada córnea paraqueratinizada e corrugada.

Optou-se por realizar um tratamento mais conservador devido à extensão das lesões e a história de recidiva. Na lesão localizada na maxila, à direita, realizou-se descompressão com instalação de dispositivo. Na lesão da mandíbula, realizou-se curetagem seguida da aplicação da solução de Carnoy e tapizamento da cavidade óssea com a troca de gaze embebida em solução antibiótica,

a cada cinco dias até o completo fechamento da ferida operatória. Para a lesão localizada na região posterior esquerda da maxila, optou-se por preservação clínica e imaginológica.

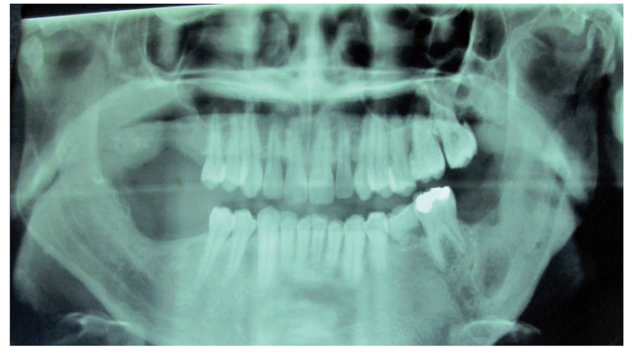


**Figura 3:** Exame intraoral mostrando o pós-operatório da mandíbula.



**Figura 4:** Exame intraoral mostrando o pós-operatório da maxila.

O paciente encontra-se no sexto mês de acompanhamento pós-operatório. Percebe-se, radiograficamente, considerável diminuição no tamanho da lesão da maxila à direita e sinais de reparo ósseo na mandíbula.



**Figura 5:** Radiografia panorâmica do pós-operatório. Notam-se sinais de regeneração óssea no ramo mandibular, ausência de lesão do lado direito da maxila e nova lesão no lado esquerdo da maxila (proservação).

## DISCUSSÃO

Foi relatado por Auluk et al. um caso de ocorrência de múltiplos tumores odontogênicos ceratocísticos em um paciente de vinte e dois anos. Das quatro lesões presentes, três foram enucleadas, e uma lesão cística pequena foi mantida sob acompanhamento, conduta semelhante à adotada para o paciente em questão, para cuja lesão presente na região posterior esquerda da maxila optou-se pela preservação.

Wang et al. apresentaram um caso de paciente com múltiplos tumores odontogênicos ceratocísticos que também não apresentava outros sinais característicos da síndrome do carcinoma nevoide de células basais, entretanto havia histórico de lesões odontogênicas em outro membro da família. No caso ora relatado, não havia história familiar de lesões semelhantes. O paciente não apresentou, ao exame físico, qualquer outro sinal que pudesse sugerir ou caracterizar a presença da síndrome.

O comportamento biológico dos tumores odontogênicos ceratocísticos associado com a síndrome de Gorlin-Goltz é mais agressivo, e estes têm maior taxa de recorrência (82%) comparada com tumores solitários (61%)<sup>1</sup>. O paciente desse relato apresentou histórico de cirurgia para remoção de lesão em mandíbula há dez anos, entretanto a confirmação diagnóstica de tumor odontogênico ceratocístico não pôde ser realizada.



As altas taxas de recorrência são atribuídas aos remanescentes epiteliais ou cistos satélites deixados para trás após a cirurgia. O uso da solução de Carnoy (álcool absoluto, clorofórmio, ácido acético glacial e cloreto férrico) subsequente à enucleação cística é defendido para destruir os remanescentes epiteliais e da lâmina dentária com margem óssea e, assim, prevenir recorrências. Os agentes cauterizadores, tais como a solução de Carnoy, têm uma profundidade de penetração óssea média de 1,54mm após cinco minutos, considerada suficiente para eliminar quaisquer ilhas epiteliais e microcistos. Essa técnica diminui a taxa de recorrência (comparada com a enucleação isolada) e a morbidade (comparada com a ressecção)<sup>4</sup>. No caso apresentado, a solução de Carnoy foi utilizada de forma adjuvante ao tratamento cirúrgico. Porém, devido às características ósseas da maxila e proximidade da lesão com o seio maxilar, seu uso foi restrito à lesão mandibular.

O termo “múltiplos cistos” não necessariamente significa que o paciente tenha mais de uma lesão se manifestando ao mesmo tempo, mas que a ocorrência desses cistos pode se dar ao longo da vida do paciente. Essa situação parece ser uma expressão parcial da síndrome de Gorlin-Goltz.<sup>1</sup>

Múltiplos tumores odontogênicos ceratocísticos podem ocorrer uma década antes de outros sintomas associados à síndrome, e as manifestações clínicas da síndrome podem permanecer silenciosas em pacientes mais jovens. No caso apresentado, o paciente estava aparentemente saudável e não apresentava outras características sugestivas da síndrome, como carcinoma de células basais ou anomalias esqueléticas e orofaciais. Portanto, o cirurgião-dentista pode ser fundamental no diagnóstico, visto que a possibilidade de pacientes jovens desenvolverem outras características da síndrome no futuro não pode ser descartada.<sup>1</sup> Por tal razão, o paciente foi orientado a permanecer em restrito acompanhamento clínico e imaginológico.

A ausência de história familiar e outras características da síndrome em pacientes que apresentam múltiplos tumores odontogênicos ceratocísticos pode se justificar pela variação na penetração e expressão de diferentes mutações com os mesmos genes ou pelos efeitos de genes modificadores ou fatores ambientais.<sup>1</sup>

Embora várias terapias para o tumor odontogênico ceratocístico tenham sido documentadas na literatura, uma abordagem universalmente aceita permanece indefinida. Os métodos de tratamento variam desde a enucleação (com ou sem curetagem), descompressão e marsupialização aos tratamentos que incluem osteotomia periférica, crioterapia, aplicação de solução de Carnoy e ressecção óssea. Todas as técnicas têm objetivos similares: a erradicação da lesão e redução dos riscos de recorrência e da morbidade cirúrgica.<sup>4</sup>

A descompressão e a marsupialização são benéficas em muitas circunstâncias. Ambos os métodos resultam em uma redução considerável do volume cístico e menor chance de injúrias a importantes estrutura como o nervo alveolar inferior, permite a biópsia incisional e facilita a completa remoção cística subsequente. Isso também reduz a IL1-a e a citoqueratina-10, que são relacionadas à expansão cística. Além disso, a metaplasia do revestimento epitelial após a descompressão e marsupialização converte-o numa variante menos agressiva.<sup>4</sup> Nesse relato, observamos, sessenta dias após a descompressão, redução considerável no tamanho da lesão presente no lado direito da maxila. Esta ainda se encontra em processo de descompressão para posterior enucleação.

Pitak-arnnop et al. revisaram retrospectivamente cento e vinte tumores odontogênicos ceratocísticos tratados entre 1995-2004. Todos os pacientes portadores da SCNCB foram excluídos da amostra. Nove pacientes não sindrômicos apresentaram mais de uma lesão ocorrendo ao mesmo tempo, similar

ao caso relatado em que o paciente apresentou três lesões ocorrendo simultaneamente.

Embora a enucleação possa promover recorrências, uma abordagem conservadora cria uma melhor qualidade de vida para os pacientes portadores dessas lesões. Questiona-se até quando a terapia agressiva é necessária para uma lesão benigna, embora localmente agressiva, que pode ser manejada com outros métodos mais conservadores.

A ressecção é indicada somente em casos de múltiplas recorrências (três vezes ou mais) ou lesões agressivas (usualmente grandes e multiloculares). No caso em questão, a opção de tratamento foi baseada na menor morbidade ao paciente, devido à sua idade. Dado o potencial de recorrência da lesão em mandíbula, que já havia sido submetida a tratamento cirúrgico prévio, optou-se por utilizar a solução de Carnoy como adjuvante, a fim de minimizar a possibilidade de recorrência. Como o paciente mostrou-se colaborativo, orientamos sobre a lesão presente no lado superior esquerdo da maxila e decidiu-se pelo acompanhamento clínico trimestral.

A enucleação seguida de curetagem com o uso adjuvante da solução de Carnoy, além de uma adequada vigilância pós-operatória, é um tratamento conservador, que fornece resultados clínicos aceitáveis. No momento, o paciente encontra-se assintomático. Percebe-se, radiograficamente, considerável diminuição no tamanho da lesão da maxila (lado direito) e sinais de reparo ósseo na mandíbula. A lesão presente no lado esquerdo da maxila encontra-se inalterada.

## CONSIDERAÇÕES FINAIS

Para qualquer paciente com múltiplos tumores odontogênicos ceratocísticos, a possibilidade de ocorrência da SCNCB deve ser considerada. Um exame clínico minucioso e a análise histopatológica devem ser realizados para detectar quaisquer ca-

racterísticas associadas com a síndrome. Como os tumores podem ser a primeira e única manifestação da síndrome de Gorlin-Goltz, o cirurgião-dentista talvez seja o primeiro a detectá-la e, nesse caso, deve referenciar o paciente para aconselhamento genético e definir o melhor tratamento para as lesões dos maxilares.

## REFERÊNCIAS

1. AULUCK A, SUHAS S, PAI KM. Multiple Odontogenic Keratocysts: Report of a Case. *J Can Dent Assoc* 2006; 72(7):651-6;
2. KOLOKYTHAS A, FERNANDES RP, PAZOKI A, ORD RA. Odontogenic keratocyst: to decompressor not to decompress? A comparative study of decompression and enucleation versus resection/peripheral ostectomy. *J Oral Maxillofac Surg* 2007; 65: 640-44;
3. MENDES RA, CARVALHO JFC, VAN DER WAAL I. Characterization and management of the keratocystic odontogenic tumor in relation to its histopathological and biological features. *Oral Oncology* 2010; 46: 219-25;
4. PITAK-ARNNOP P, CHAINE A, OPREAN N, DHANUTHAI K, BERTRAND J-C, BERTOLUS C. Management of odontogenic keratocysts of the jaws: A ten-year experience with 120 consecutive lesions. *Journal of Cranio-Maxillo-Facial Surgery* 2010; 38: 358-64;
5. WANG XX, ZHANG J, WEI FC. Familial multiple odontogenic keratocysts. *Journal of dentistry for children* 2007; 74(2): 140-42;
6. BRAD W. NEVILLE, DAMM DD, *Patologia Oral e Maxilofacial*, 3º edição, 2009.
7. RUI AMARAL MENDES Biological pathways involved in the aggressive behavior of the keratocystic odontogenic tumor and possible implications for molecular oriented treatment

- An overview, *Oral Oncology* doi:10.1016/j.oraloncology.2009.10.009.
8. JUDITH A.E.M. ZECHA, MENDES RA, LINDEBOOM VB, WAAL IVD, Recurrence rate of keratocystic odontogenic tumor after conservative surgical treatment without adjunctive therapies – A 35-year single institution experience, *Oral Oncology* doi:10.1016/j.oraloncology.2010.07.004.
  9. STOELINGA PJ, DDS, MD, The treatment of odontogenic keratocysts by excision of the overlying, attached mucosa, enucleation, and treatment of the bony defect with Carnoy solution. *J Oral Maxillofac Surg* 63: 1662e1666, 2005
  10. GIULIANI M, GROSSI GB, LAJOLO C, BISCEGLIA M, HERB KE, Conservative management of a large odontogenic keratocyst: report of a case and review of the literature. *J Oral Maxillofac Surg* 64: 308e316, 2006
  11. KOLOKYTHAS A, FERNANDES RP, PAZOKI A, ORD RA; Odontogenic keratocyst: to decompress or not to decompress? A comparative study of decompression and enucleation versus resection/peripheral ostectomy. *J Oral Maxillofac Surg* 65: 640e644, 2007
  12. SHEAR M, SPEIGHT PM. *Cistos da Região Bucocomaxilofacial*, 4º edição, 2011.

## ENDEREÇO PARA CORRESPONDÊNCIA

Rennan Luiz Oliveira dos Santos  
E-mail: rennan\_475@hotmail.com  
Tel.: 9902 3933

Aline Mayara de França Silva  
E-mail: Alinem.franca@hotmail.com  
Tel.: 9763 0529

