

Granuloma Piogênico Com Características Clínicas Atípicas: Relato de Caso

Pyogenic Granuloma With Atypical Clinical Features: a Case Report

Hugo Franklin Lima de Oliveira^I | Alípio Miguel da Rocha Neto^{II} | Lucas Alexandre de Moraes Santos^{III} | José Anderson de Barros Matos^{IV} | Roberta Natalie de Andrade Santos^{IV}

RESUMO

O Granuloma Piogênico, conhecido também como tumor gravídico, é mais prevalente em indivíduos do gênero feminino na segunda década de vida, especialmente durante a gravidez. Manifesta-se como uma massa firme, nodulada ou plana e, frequentemente indolor, com presença de sangramento espontâneo, principalmente ao toque. Geralmente, não atinge grandes proporções. A gengiva do maxilar é o sítio mais comum na maioria dos casos. O tratamento mais recorrente é a excisão completa da lesão acompanhada de medidas profiláticas de higiene. Este trabalho tem como objetivo relatar um caso clínico de granuloma piogênico que apresentou características clínicas pouco usuais. Por ser uma lesão de prevalência comum na clínica Odontológica, destaca-se a importância de conhecimentos mais aprofundados sobre as suas possíveis apresentações clínicas, contribuindo para um correto diagnóstico.

Descritores: Granuloma piogênico; Gravidez; Gengiva; Cirurgia bucal.

31

ABSTRACT

Pyogenic granuloma, also known as pregnancy tumor, is more prevalent in females in the second decade of life, especially during pregnancy. It manifests as a firm mass, nodular or flat, often painless, with the presence of spontaneous bleeding, especially when palpated. It usually does not attain large proportions. The maxillary gingiva is the commonest site in most cases. The most frequently used treatment is the complete excision of the lesion, accompanied by preventive measures relating to hygiene. This aim of this paper is to report a case of pyogenic granuloma that presented some unusual clinical features. The fact that it is a lesion commonly found in dental practice highlights the need for a deeper insight into its possible clinical presentations, thereby contributing to a correct diagnosis.

Descriptors: Pyogenic granuloma, pregnancy, gingiva, oral surgery.

INTRODUÇÃO

Na mucosa oral, a gengiva é a região mais comumente acometida por diversas lesões re-

sultantes de fatores irritantes locais,¹ tais como trauma, restaurações com margens irregulares, acúmulo de placa/tártaro, entre outros.^{2, 3} Lesões

I. Doutorando em Cirurgia e Traumatologia Buco-Maxilo-Facial pela Faculdade de Odontologia de Pernambuco (FOP/UPE), Camaragibe/PE. Mestre em Odontologia pela Universidade Federal de Pernambuco (UFPE), Recife/PE. Residência em Cirurgia e Traumatologia Buco-Maxilo-Facial pelo Hospital da Restauração (HR), Recife/PE.

II. Cirurgião Buco-Maxilo-Facial do Centro de Especialidades Odontológicas, Ipojuca/PE. Residência em Cirurgia e Traumatologia Buco-Maxilo-Facial pelo Hospital da Restauração (HR), Recife/PE.

III. Residência em Cirurgia e Traumatologia Buco-Maxilo-Facial pelo Hospital da Restauração (HR), Recife/PE.

IV. Doutorando e Mestre em Odontologia pela Universidade Federal de Pernambuco (UFPE), Recife/PE.

provenientes destes fatores irritantes dão origem a entidades nomeadas como lesões proliferativas não neoplásicas (LPNN). A classificação exata é alvo de controvérsias, devido ao estabelecimento dos critérios de inclusão das patologias pertencentes a esta nomenclatura. Classicamente, quatro entidades são entendidas como lesões reativas hiperplásicas: Hiperplasia Fibrosa Inflamatória, Granuloma Piogênico, Fibroma Ossificante Periférico e Granuloma de Células Gigantes Periférico². Epidemiologicamente, esse grupo de lesões é o mais prevalente, com destaque para a hiperplasia fibrosa inflamatória, a qual acomete pessoas de idade mais avançada e do gênero feminino⁴.

O Granuloma Piogênico (GP), conhecido também como tumor gravídico,⁵ manifesta-se como uma massa firme, nodulada ou plana e, frequentemente, indolor,⁶ com presença de sangramento espontâneo, principalmente ao toque.³ O GP apresenta-se bastante vascularizado, de coloração avermelhada e que com o tempo de evolução, torna-se mais rósea, evidenciando o envelhecimento da lesão devido ao acréscimo de fibras colágenas. Epidemiologicamente, é mais prevalente em indivíduos do gênero feminino^{1,2,7} na segunda década de vida,¹ especialmente durante a gravidez (ocorrendo mais frequentemente no segundo e no terceiro trimestre).³ A maxila é o sítio mais comum na maioria dos casos.² Histologicamente, caracteriza-se pela presença de tecido de granulação hiperplásico, com marcada proliferação de células endoteliais e acentuada angiogênese, com infiltrado inflamatório misto.⁶

O diagnóstico clínico diferencial do GP é relacionado às seguintes lesões: fibroma, fibroma ossificante periférico, granuloma periférico de células gigantes, hemangioma, tecido de granulação, fístulas, hiperplasia gengival inflamatória, sarcoma de Kaposi, angiossarcoma, linfoma não-Hodgkin, metástases de tumores malignos.^{3,8} O diagnóstico conclusivo é dado por meio de biópsia e exame histopatológico.

O tratamento mais recorrente do GP é a excisão completa da lesão,¹ acompanhada de medidas profiláticas de higiene, entretanto, diante das correlações hormonais associadas,⁷ o GP tende a recorrer mais de uma vez.

Diante da relevância dessa lesão na prática clínica e de sua significativa prevalência, o presente trabalho tem como objetivo apresentar ao profissional clínico um granuloma piogênico de características pouco usuais.

RELATO DE CASO

Paciente do gênero feminino, 20 anos, atendida no Centro de Especialidades Odontológicas (Ipojuca/PE) apresentou uma extensa lesão pedunculada, de coloração rósea e superfície rugosa localizada na gengiva lingual, dos elementos dentários 35 ao 45, ocupando parte do assoalho bucal. A lesão tinha evolução, de pelo menos, cinco meses, tendo a paciente dificuldade de fonação e deglutição. Exames complementares de imagem foram realizados, e nenhuma alteração de reabsorção óssea foi encontrada (Figura 1). O tratamento proposto foi a excisão total da lesão com o encaminhamento para exame histopatológico no laboratório do Hospital das Clínicas (UFPE), sendo conclusivo de Granuloma Piogênico. A lesão não recidivou em dois anos de acompanhamento (Figura 2).

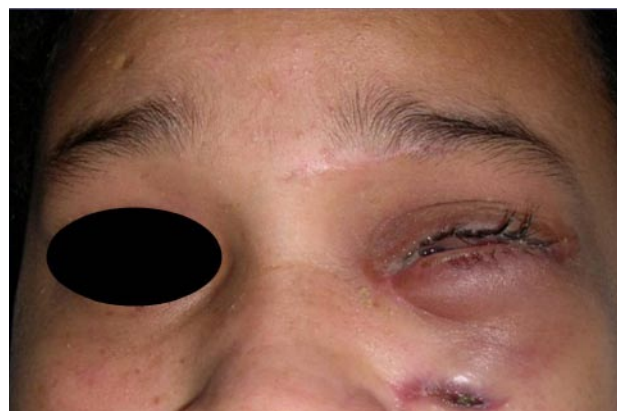

Figura 1 - A: Fotografia da lesão, mostrando o aspecto rugoso e a dimensão considerável desta. B e C: Radiografias mostrando ausência de reabsorção óssea. D: Peça cirúrgica após excisão.

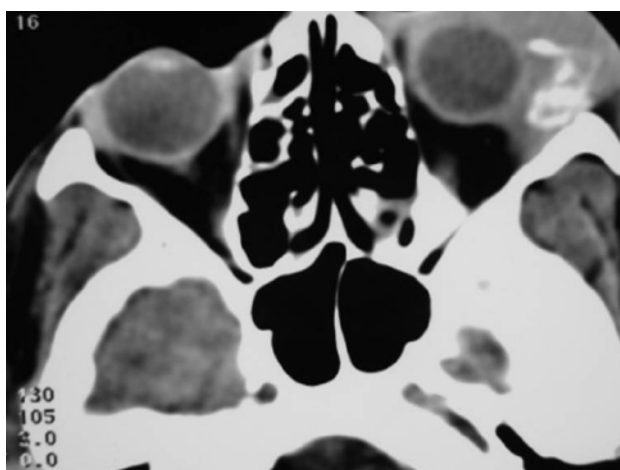


Figura 2 - Fotografia mostrando ausência de recidivas 2 anos após a remoção da lesão.

DISCUSSÃO

O granuloma piogênico é uma entidade considerada prevalente na cavidade oral, principalmente em mulheres gestantes.³ Associado a esse fator, péssimas condições de higiene oral contribuem para o desenvolvimento dessa lesão.⁴ Frequentemente associada a outras características clínicas, o sangramento espontâneo e a coloração avermelhada são propriedades de destaque.⁹ Entretanto, em algumas lesões, como a do presente caso, dependendo do tempo de evolução, a coloração é rósea, e o aspecto, fibrosado, sem sangramento aparente. A dor, na maioria dos casos, não está presente, apesar de haver relatos na literatura de a lesão ter sintomatologia dolorosa.

A região gengival vestibular do arco superior é, geralmente, a mais afetada pelo granuloma piogênico.⁶ No presente caso, apesar de estar localizada na gengiva, a lesão envolvia a face lingual dos dentes inferiores e o assoalho bucal. Provavelmente, devido a sua localização e ao tamanho considerável, a paciente, nos cinco meses de evolução, apresentou dificuldades para mastigação, fonação e deglutição. O GP usualmente não atinge grandes proporções, estabilizando-se, no decorrer da sua evolução, um contraponto, em relação ao caso descrito que tem dimensões generosas para esse tipo de lesão.¹⁰

A excisão cirúrgica é a conduta mais adequada para o tratamento do granuloma piogênico, e recidivas são raras.¹⁰ Essa característica foi observada no presente caso, em que estas não foram verificadas pelo período de dois anos.

CONSIDERAÇÕES FINAIS

O granuloma piogênico é uma lesão bastante prevalente em mulheres jovens, sendo sua ocorrência comum na clínica odontológica. O caso relatado, com características clínicas pouco usuais destaca a importância de conhecimentos mais aprofundados acerca dessa lesão, contribuindo para correto diagnóstico e conduta clínica.

REFERÊNCIAS

1. Seyedmajidi M, Hamzehpoor M, Bagherimoghadam S. Localized Lesions of Oral Cavity: A Clinicopathological Study of 107 Cases. *Research Journal of Medical Sciences* 2011;5(2):67-72.
2. Buchner A, Shnaiderman-Shapiro A, Vered M. Relative frequency of localized reactive hyperplastic lesions of the gingiva: a retrospective study of 1675 cases from Israel. *Journal of oral pathology & medicine : official publication of the International Association of Oral Pathologists and the American Academy of Oral Pathology* 2010 Sep;39(8):631-8.
3. Martins-Filho PRS, Piva MR, da Silva LCF, Reineimer DM, Santos TS. Aggressive Pregnancy Tumor (Pyogenic Granuloma) with Extensive Alveolar Bone Loss Mimicking a Malignant Tumor: Case Report and Review of Literature. *Int J Morphol* 2011;29(1):164-7.
4. Carvalho MV, Iglesias DPP, Nascimento GJF, Sobral APV. Epidemiological study of 534 biopsies of oral mucosal lesions in elderly Brazilian patients. *Gerodontology* 2011 Jun;28(2):111-5.
5. Goncales ES, Damante JH, Fischer Rubira CM,

Taveira LA. Pyogenic granuloma on the upper lip: an unusual location. *Journal of applied oral science : revista FOB* 2010 Sep-Oct;18(5):538-41.

6. Neville BW, Damm DD, Allen CM, Bouquot JE. *Oral and maxillofacial pathology*. 2009:507-9.
7. Graham RM. Pyogenic granuloma: an unusual presentation. *Dental update* 1996 Jul-Aug;23(6):240-1.
8. Saravana GH. Oral pyogenic granuloma: a review of 137 cases. *The British journal of oral & maxillofacial surgery* 2009 Jun;47(4):318-9.
9. Epivatianos A, Antoniadis D, Zaraboukas T, Zairi E, Pouloupoulos A, Kiziridou A, et al. Pyogenic granuloma of the oral cavity: comparative study of its clinicopathological and immunohistochemical features. *Pathology international* 2005 Jul;55(7):391-7.
10. Jafarzadeh H, Sanatkhan M, Mohtasham N. Oral pyogenic granuloma: a review. *Journal of oral science* 2006 Dec;48(4):167-75.

ENDEREÇO PARA CORRESPONDÊNCIA

Hugo Franklin Lima de Oliveira
Universidade de Pernambuco
Faculdade de Odontologia de Pernambuco
Av. Gal. Newton Cavalcanti, 1.650 - Tabatinga
Camaragibe - Pernambuco/Brasil
CEP 54753-220
Telefone: 55 81 96720603
E-mail: hugobmf@hotmail.com