

Carcinoma Mucoepidermoide Juvenil: Relato de Caso e Revisão da Literatura

Juvenile mucoepidermoid carcinoma: a case report and literature review

Sílvia Pecoits^I | Allison de Freitas Francisco^I | Paulo Marcelo Rodrigues^{II} | Isidoro José Cestari^{II}
Ana Helena Willrich^{III} | Camila Gadens Zamboni^{IV}

RESUMO

O Carcinoma mucoepidermoide juvenil é uma doença rara, que ocorre mais frequentemente nas glândulas menores do palato duro. Os pacientes, em geral, referem edema progressivo e indolor. O tratamento de escolha é a ressecção cirúrgica, estando a radioterapia indicada no pós-operatório, em casos de presença de fatores de mau prognóstico. Relatamos o caso de uma paciente de 12 anos de idade com carcinoma mucoepidermoide juvenil em palato duro com radioterapia adjuvante.

Descritores: Glândula salivar menor; Carcinoma mucoepidermoide juvenil; Radioterapia.

ABSTRACT

Juvenile mucoepidermoid carcinoma is a rare disease that occurs most often in the minor glands of the hard palate. Patients usually report a progressive, painless swelling. The treatment of choice is surgical resection, with radiotherapy given postoperatively when poor prognostic factors are present. We report the case of a 12-year-old female with mucoepidermoid carcinoma of the hard palate with adjuvant radiotherapy.

Descriptors: Minor salivary gland; Juvenile mucoepidermoid carcinoma; Radiotherapy.

INTRODUÇÃO

Os tumores de glândulas salivares são pouco frequentes na população em geral, e o carcinoma mucoepidermoide é extremamente raro abaixo dos 18 anos¹⁻⁴. No grupo pediátrico, ocorre mais frequentemente, em glândulas salivares menores, na região do palato duro¹⁻⁶.

O quadro clínico normalmente apresenta edema progressivo e indolor²⁻⁴.

O tratamento, na maioria dos casos, consiste em ressecção cirúrgica, devendo a radioterapia

adjuvante ser empregada em casos com fatores de pior prognóstico presente^{2-5,7,8-10}.

O prognóstico depende de vários fatores, sendo o grau histológico, as margens cirúrgicas e o comprometimento linfonodal os mais importantes²⁻¹⁰.

Relatamos um caso que ocorreu em paciente de 12 anos de idade, com carcinoma mucoepidermoide em palato duro, submetido à ressecção e radioterapia adjuvante.

I. Médico Residente em Radioterapia, Hospital Erasto Gaertner, Curitiba, PR.

II. Médico Radioterapeuta, Preceptor da Residência, Hospital Erasto Gaertner, Curitiba, PR.

III. Médica Residente em Patologia, Hospital Erasto Gaertner, Curitiba, PR.

IV. Acadêmica de Medicina, Hospital Erasto Gaertner, Curitiba, PR.

CASO CLÍNICO

Paciente do sexo feminino, 12 anos de idade, apresentou aumento de volume em palato duro, indolor, com evolução de dois anos. A tomografia de cabeça e pescoço demonstrou lesão com 21mm de extensão, acometendo o palato duro à maxila esquerda e rotura da cortical óssea (Figuras 1 e 2).

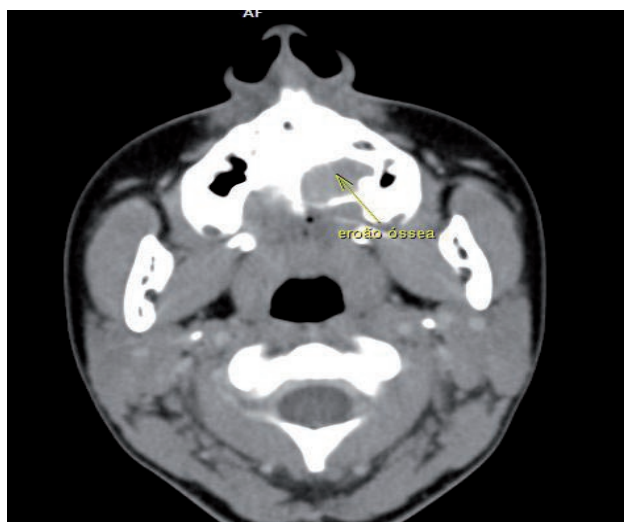


Figura 1: Abaulamento em região de palato.

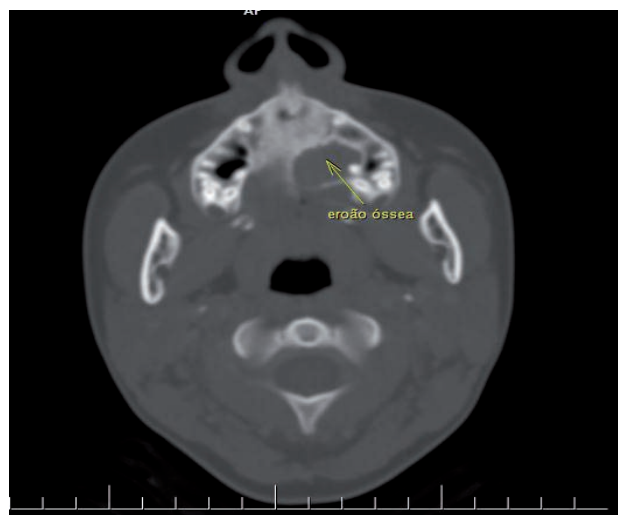


Figura 2: Erosão óssea.

Foi submetida à ressecção cirúrgica completa, e o exame anatomopatológico evidenciou uma neoplasia de células epiteliais, composta por células produtoras de muco com característica escamosa, com predomínio de células claras, exibindo pleomorfismo nuclear moderado e poucas mitoses, evidenciando um carcinoma mucoepidermoide

variante células claras, de grau intermediário, com extensão extraglandular e invasão perineural. Exame imunohistoquímico foi realizado para complementação diagnóstica que demonstrou positividade para os marcadores CKAE1/AE3, CK7 e EMA (Figura 3). O marcador CK20 foi negativo, e o Ki67 demonstrou um índice proliferativo baixo, de 1%. Ao avaliar radioterapia adjuvante, não se evidenciou presença de lesão residual. Recebeu radioterapia externa na dose de 60Gy. Follow-up, após um ano do término do tratamento, não apresenta recidiva da doença.

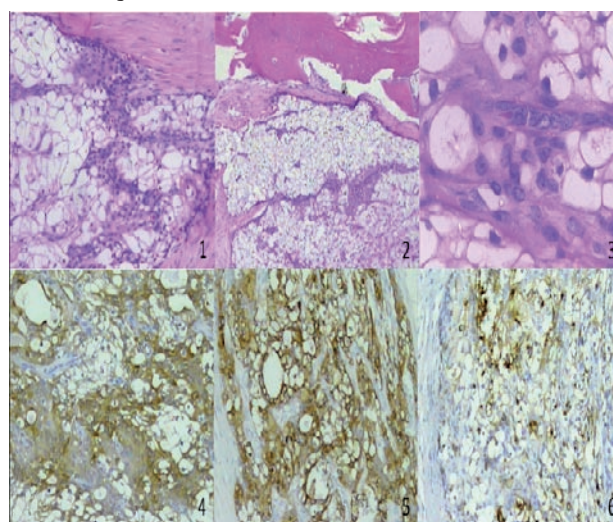


Figura 3: Carcinoma Mucoepidermoide variante células claras. 1 e 2: Hematoxilina-Eosina (HE) Aumento 100x que evidencia uma neoplasia infiltrativa, epitelial, com células claras. 3. HE Aumento 400x com pleomorfismo nuclear moderado. 4. CKAE1/AE3 com positividade forte e multifocal das células neoplásicas Aumento 100x. 5. CK7 com positividade forte e difusa Aumento 100x. 6. EMA com positividade multifocal Aumento 100x.

DISCUSSÃO

Os tumores de glândulas salivares são pouco frequentes, e somente 3% a 10% ocorrem nas duas primeiras décadas de vida¹⁻⁴. Os carcinomas epidermoides abaixo dos 18 anos são extremamente raros. Geralmente são compostos por dois tipos de células: as células mucosas produtoras de muco e as células escamosas com ou sem queratinização.⁶

Perez et al.² publicaram, em 2008, uma série de 9 pacientes tratados entre os anos de 1953 a 2006,

em que dos 9 casos, 5 ocorreram no sexo feminino e 4 no masculino, e a idade média foi de 14 anos. A maioria se desenvolveu em palato duro. Todos foram tratados com cirurgia e obtiveram margens livres. Um paciente morreu devido à recorrência local e cervical da doença.

Apesar de ocorrer mais frequentemente em parótida, no grupo pediátrico, é mais comumente associado com tumor de glândulas salivares menores, ocorrendo com maior frequência em palato¹⁻⁶.

O quadro clínico geralmente apresenta um edema persistente, de longa duração e indolor²⁻⁴. O diagnóstico diferencial deve afastar lesões benignas (neurofibromas, schwannomas) e malignas (principalmente adenoma pleomórfico).

Devido ao baixo número de casos, o tratamento atual não se baseia em protocolos. O manejo dos estádios iniciais requer excisão local ampla, com margens livres de tumor, o que influencia no prognóstico do caso^{2,5,7,8,10}.

A combinação de modalidades de tratamento em doença avançada melhora a taxa de controle local. Radioterapia tem sido indicada em casos de tumores de alto grau, margens comprometidas e envolvimento linfonodal^{3-5,7-10}. A dose de irradiação utilizada também influencia no controle (8% com doses acima de 60Gy e 33% com doses entre 50 e 50,9Gy)⁶.

Ryan et al.⁵ avaliaram 49 casos de pacientes menores de 18 anos com tumor mucoepidermoide durante os anos de 1953 a 2007 e demonstraram uma sobrevida global em 5 anos de 98% e uma taxa de recidiva de 10%.

O prognóstico depende de vários fatores, como estágio TNM, gênero, invasão e fixação do tumor às estruturas adjacentes, envolvimento linfonodal, grau histológico, margens comprometidas e invasão perineural²⁻¹⁰. Há relatos na literatura que pacientes abaixo dos 40 anos apresentam um prognóstico melhor².

CONCLUSÃO

O carcinoma mucoepidermoide juvenil é uma doença rara, que mais comumente se desenvolve em palato duro.

O diagnóstico é realizado por meio de biópsia, e o tratamento com excisão local e margens negativas é considerado adequado nos estádios iniciais.

Radioterapia adjuvante deve ser considerada em casos de lesões avançadas.

O prognóstico é bom, no entanto, o paciente deve permanecer em seguimento para detecção precoce de possíveis recidivas.

REFERÊNCIAS

1. Kupferman ME, de la Garza GO, Santillan AA, Williams MD, Varghese BT, Huh W, Roberts D, Weber RS Outcomes of pediatric patients with malignancies of the major salivary glands. *Ann Surg Oncol*. 2010 Dec;17(12):3301-7. Epub 2010 Jun 29.
2. Perez DE, Pires FR, Alves Fde A, Lopes MA, de Almeida OP, Kowalski LP. J Juvenile Intraoral Mucoepidermoid Carcinoma. *J Oral Maxillofac Surg*. 2008 Feb;66(2):308-11.
3. Védrine PO, Coffinet L, Temam S, Montagne K, Lapeyre M, Oberlin O, Orbach D, Simon C, Sommelet D. Mucoepidermoid carcinoma of salivary glands in the pediatric age group: 18 clinical cases, including 11 second malignant neoplasms. *Head Neck*. 2006 Sep;28(9):827-33.
4. Conley J, Tinsley PP Jr. Treatment and prognosis of mucoepidermoid carcinoma in the pediatric age group. *Arch Otolaryngol*. 1985 May;111(5):322-4.
5. Ryan JT, El-Naggar AK, Huh W, Hanna EY, Weber RS, Kupferman ME. Primacy of surgery in the management of mucoepidermoid carcinoma in children. *Head Neck*. 2011 Dec;33(12):1769-73.

doi: 10.1002/hed.21675. Epub 2011 Jan 31.

6. Hosokawa Y, Shirato H, Kagei K, Hashimoto S, Nishioka T, Tei K, Ono M, Ohmori K, Kaneko M, Miyasaka K, Nakamura M. Role of radiotherapy for mucoepidermoid carcinoma of salivary gland. *Oral Oncol.* 1999 Jan;35(1):105-11.
7. Triantafillidou K, Dimitrakopoulos J, Iordanidis F, Koufogiannis D. Mucoepidermoid carcinoma of minor salivary glands: a clinical study of 16 cases and review of the literature. *Oral Dis.* 2006 Jul;12(4):364-70.
8. Mendenhall WM, Morris CG, Amdur RJ, Werning JW, Villaret DB. Radiotherapy alone or combined with surgery for salivary gland carcinoma. *Cancer.* 2005 Jun 15;103(12):2544-50.
9. Parsons JT, Mendenhall WM, Stringer SP, Cassisi NJ, Million RR. Management of minor salivary gland carcinomas. *Int J Radiat Oncol Biol Phys.* 1996 Jun 1;35(3):443-54.
10. Shingaki S, Ohtake K, Nomura T, Nakajima T. The role of radiotherapy in the management of salivary gland carcinomas. *J Craniomaxillofac Surg.* 1992 Jul;20(5):220-4.

ENDEREÇO PARA CORRESPONDÊNCIA

Sílvia Pecoits

Instituição: Departamento de Radioterapia - Hospital Erasto Gaertner.

Rua Dr. Ovande do Amaral, 201

Curitiba/PR - Brasil.

CEP: 81520-060 -

E-mail: silviapecoits@gmail.com.