

Tratamento endodôntico transcirúrgico: uma opção para casos especiais

Trans-surgical endodontic treatment: an option for special cases

Recebido em 10/09/2008
Aprovado em 12/12/2008

Augusto César Sette-Dias^I
Kátia Lucy de Melo Maltos^{II}
Evandro Guimarães de Aguiar^{III}

RESUMO

A cirurgia endodôntica é indicada quando perfurações, instrumentos fraturados, calcificações e anormalidades anatômicas são responsáveis pelo insucesso do tratamento endodôntico convencional. Dentre as modalidades cirúrgicas, a obturação do canal radicular simultânea ao ato cirúrgico é indicada quando não se consegue conter o exsudato persistente por meio de medicação intracanal e medicação sistêmica. O propósito deste trabalho é o de descrever a técnica cirúrgica utilizada e apresentar três casos clínicos de apicectomia com tratamento endodôntico transcirúrgico, promovendo uma discussão sobre suas indicações dentro da moderna clínica odontológica.

Descritores: Endodontia. Tratamento do Canal Radicular. Apicectomia.

ABSTRACT

The endodontic surgery is indicated when perforations, instruments broken, anatomical calcification and abnormalities are responsible for the failure of the conventional endodontic treatment. Among the surgical modalities the obturation of the canal to radicular simultaneous to the surgical act is indicated when it is not obtained to contain the persistent exsudate by means of intracanal medication and systemic medication. The intention of this work is to describe the surgical technique used and to present three clinical cases of apicectomy with trans-surgical endodontic treatment, making a discussion on its indications in of the clinical modern

Keywords: Endodontics. Root Canal Therapy. Apicoectomy.

INTRODUÇÃO

A cirurgia endodôntica é indicada, quando perfurações, instrumentos fraturados, calcificações e anormalidades anatômicas são responsáveis pelo insucesso do tratamento endodôntico convencional¹.

Dentre as modalidades cirúrgicas mais utilizadas para a resolução de dificuldades, acidentes e complicações da endodontia convencional, estão: curetagem com alisamento apical, apicectomia, apicectomia com retrobturação, apicectomia com retroinstrumentação e retrobturação e obturação do canal simultânea ao ato cirúrgico².

A obturação do canal radicular simultânea ao ato cirúrgico deve ser realizada, quando não se consegue

conter o exsudato persistente por meio de medicação intracanal e medicação sistêmica³.

A exposição cirúrgica do ápice facilita a biomecânica do canal radicular, permite uma obturação mais eficiente com condensação do material obturador. Removendo-se o material patológico do periápice, obtém-se um conduto ausente de exsudação, permitindo a completa obturação e regeneração dos tecidos de sustentação⁴.

O propósito deste trabalho é o de descrever a técnica cirúrgica utilizada e apresentar alguns casos clínicos de apicectomia com tratamento endodôntico transcirúrgico, promovendo uma discussão sobre suas

^IEspecialista em Cirurgia e Traumatologia Buco-Maxilo-Facial- FOUFGM, Mestrando em Estomatologia pela FOUFGM.

^{II}Professora de Endodontia da FOUFGM, Mestre em Endodontia pela FOUFGM, Doutora em Ciências (Farmacologia) pelo ICB - UFGM

^{III}Professor de Cirurgia da FOUFGM, Doutor em Cirurgia pela Universidade Livre de Berlim, Coordenador do curso de Especialização em CTBMF da FOUFGM

indicações dentro da moderna clínica odontológica.

TÉCNICA CIRÚRGICA

A técnica cirúrgica clássica para tal modalidade exige um preparo inicial do paciente, conforme as normas atuais de assepsia para uma intervenção intrabucal. Efetua-se a anestesia em conformidade com o dente a ser operado e a abertura coronária do dente em questão. A incisão e o descolamento do retalho muco-perióstico e a osteotomia de acesso à lesão periapical ocorrem, de maneira convencional, para uma apicectomia. Segue-se com a curetagem da lesão apical e a apicectomia propriamente dita de 3 mm do ápice dental, esta em ângulo de 90° em relação ao longo eixo do dente.

Faz-se a instrumentação do(s) canal(is) radiculares, sem se importar em não ultrapassar o novo forame. A instrumentação do canal radicular deve estar associada à irrigação com soro fisiológico estéril, utilizando-se de um aspirador endodôntico para remoção da solução irrigadora do interior da loja cirúrgica. Após adequado preparo do canal radicular, faz-se a prova de um cone de guta-percha, de modo a promover um vedamento apical, não importando o quanto este ultrapasse o novo forame. Uma vez testado o cone de guta-percha, procede-se à secagem do canal com cones de papel absorvente estéreis. O canal é preenchido com cimento endodôntico, usando-se uma lima endodôntica ou broca lentulo, também sem se importar com o extravasamento deste através do forame radicular. O cone de guta-percha pré-selecionado envolto em cimento endodôntico é, então, introduzido no canal radicular e tracionado pela sua porção apical, até que se observe adequada adaptação deste. Tanto a porção apical quanto a coronária do cone são cortadas com um instrumento aquecido ao rubro. A loja cirúrgica é limpa, o excesso de cimento endodôntico é cuidadosamente eliminado, a loja cirúrgica é irrigada com soro fisiológico 0,9% e preenchida com coágulo. A sutura do retalho ocorre de maneira convencional, em conformidade com

o retalho realizado. Finalmente, a porção coronária do dente é restaurada com um cimento provisório, tomando-se o cuidado de se introduzir uma bolinha de algodão estéril na câmara pulpar. A sutura pode ser removida sete dias após o ato cirúrgico.

Uma variante de tal técnica consiste em se fazer o preparo mecânico-químico dos canais radiculares e curativo de demora com pasta de hidróxido de cálcio PA previamente à intervenção cirúrgica, o que resultaria em um melhor saneamento do sistema dos canais radiculares e, também, um menor tempo cirúrgico. Durante o ato cirúrgico, é feita, apenas, uma rápida instrumentação dos canais radiculares para remoção do curativo presente em seu interior, continuando-se o ato cirúrgico da maneira anteriormente descrita.

CASOS CLÍNICOS

CASO 1:

Paciente de 30 anos, sexo feminino, solteira, relatava história de abscesso recidivante na região do dente 36. Ao exame clínico, observou-se fístula na região apical do referido dente. Ao exame radiográfico, observou-se extensa área radiolúcida, envolvendo ambas as raízes, estando esta em proximidade com o canal mandibular. Observou-se, também, gigantismo radicular em todos os dentes da paciente. O dente 36 apresentava comprimento de trabalho de 34 mm e tratamento endodôntico insatisfatório, apresentado lima endodôntica fraturada na raiz méso-vestibular (Figura 1A). Os canais radiculares foram preparados endodonticamente no pré-operatório e preenchidos com hidróxido de cálcio, sem que se removesse a lima fraturada. Durante o ato cirúrgico, após a eliminação cuidadosa da lesão periapical e desobstrução do canal radicular, foi realizada uma apicectomia e subsequente eliminação da lima fraturada em direção apical, sendo este removida do campo com uma pinça hemostática. Em seguida, realizamos a secagem dos canais e a obturação dos canais radiculares no momento da

cirurgia, usando-se cimento Diaket® como cimento endodôntico (Figura 1B). O diagnóstico histopatológico revelou cisto periapical. Já no controle pós-operatório de 07 dias, houve remissão da fístula com ausência de sintomatologia espontânea, não havendo parestesia na região inervada pelo nervo alveolar inferior. O exame radiográfico de 08 meses nos revelou neoformação completa na região operada (Figura 1C).

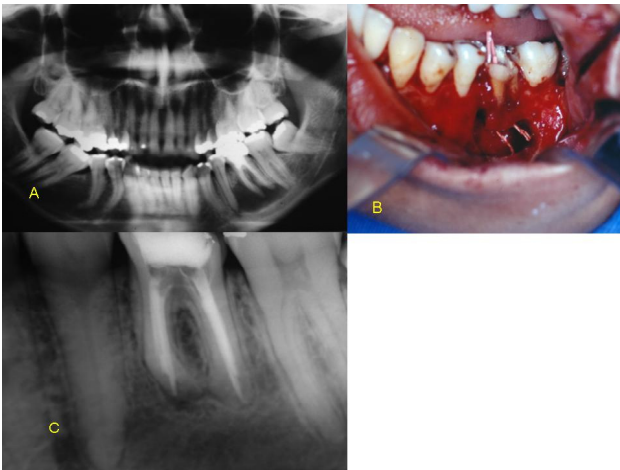

Figura 1A: Radiografia panorâmica mostrando o dente 36 com gigantismo radicular e tratamento endodôntico insatisfatório. **1B:** Obturação dos canais radiculares no momento da cirurgia. **1C:** Radiografia periapical de 08 meses no qual se observa neoformação óssea completa na região operada.

CASO 2:

Paciente de 52 anos, sexo masculino, casado, apresentou-se ao serviço de CTBMF da FOUFGM, queixando-se de fístula ativa entre 13 e 12, por onde drenava grande quantidade de secreção purulenta. Ao exame radiográfico, observou-se extensa área radiolúcida compatível com lesão periapical, envolvendo região periapical dos dentes 12 e 13 (Figura 2A). Durante o tratamento endodôntico, não se conseguiu o controle da secreção presente em ambos os dentes, mesmo após uso de hidróxido de cálcio. Optou-se, então, pela apicectomia com tratamento endodôntico transcirúrgico que transcorreu como descrito no caso anterior, usando-se novamente Diaket® como cimento obturador (Figura 2B). Entretanto, durante o ato cirúrgico, constatou-se o envolvimento da cortical palatina na região operada, devido ao crescimento da lesão em

direção palatina. O diagnóstico histopatológico nos revelou cisto periapical infectado. Já 07 dias após a cirurgia, houve remissão da fístula. Durante o controle radiográfico, observamos neoformação óssea assim como área radiolúcida presente na área. O quadro se manteve estável por todo o período de controle, havendo remissão completa da fístula e ausência de sintomatologia à palpação ou espontânea. Na radiografia de 08 meses, observamos neoformação óssea intercalada com áreas radiolúcidas compatíveis com formação de fibrose apical (Figura 2 C,D).

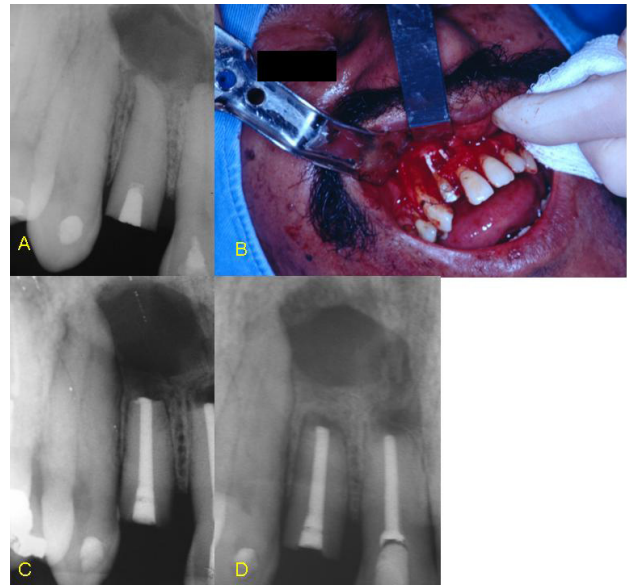


Figura 2A: Radiografia periapical mostrando extensa área radiolúcida compatível com lesão periapical nos dentes 13 e 12. **2B:** Apicectomia com tratamento endodôntico transcirúrgico. **2C, 2D:** Radiografia dos 08 meses com neoformação óssea e presença de escara cicatricial.

CASO 3:

Paciente de 33 anos, sexo masculino, apresentava tumefação circunscrita de cerca de 2 cm de diâmetro ao nível do 11 com sintomatologia dolorosa à palpação na região dos dentes 12, 11, 21 e 22. Os dentes 12, 11 e 21 apresentavam coroa de acrílico. Ao exame radiográfico, observou-se extensa área radiolúcida compatível com lesão periapical, envolvendo todos os dentes supracitados, sendo que ao nível do dente 12, esta se estendia para distal até próximo da raiz méso-vestibular do 16 e para cranial até próximo do seio maxilar e do assoalho nasal (Figura 3A). Os dentes 12, 11 e 21 apresentavam núcleo no interior do canal e tratamento endodôntico insatisfatório, além

de retrobturação de amálgama nos dentes 12 e 11. O paciente foi encaminhado à clínica de endodontia da Faculdade de Odontologia da UFMG para receber tratamento endodôntico de todos os dentes envolvidos, planejando-se subsequente tratamento cirúrgico com apicectomias e retrobturações nos dentes 12 e 11. Durante o tratamento endodôntico, não se conseguiu a correta secagem dos canais nos dentes 12, 11, 21 e 22 mesmo após uso prolongado de hidróxido de cálcio no interior dos canais, os quais apresentavam persistente secreção e sintomatologia dolorosa. Optou-se, então pela apicectomia com tratamento endodôntico trans-cirúrgico (Figura 3B). Nos dentes que já haviam sido apicectomizados anteriormente, fizemos uma apicectomia cuidadosa apenas para remoção das retrobturações de amálgama, conservando, assim, o máximo possível de estrutura dental. O resultado do exame histopatológico revelou cisto periapical nos dentes 12, 11e 21, além de granuloma periapical no dente 22. No controle pós-operatório de 07 dias, o paciente não apresentava sintomatologia que fosse incompatível com o ato cirúrgico realizado, sendo que a cicatrização apresentava-se normal. Tal quadro se manteve por todo o período de acompanhamento, sendo que a radiografia dos 08 meses nos revelou neoformação óssea na região, comprovando o sucesso do caso (Figura 3 C, D, E).

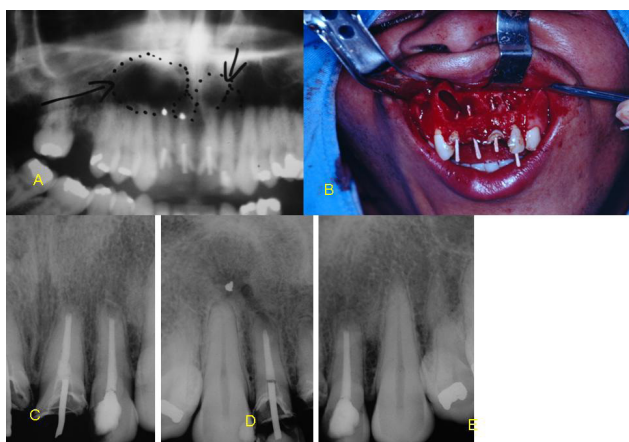


Figura 3A: Radiografia panorâmica na qual se observa extensa área radiolúcida compatível com lesão periapical, envolvendo todos os dentes 12, 11, 21 e 22. **2B:** Apicectomia com tratamento endodôntico transcirúrgico. **2C, 2D, 2E:** Radiografia dos 08 meses com neoformação óssea completa.

DISCUSSÃO

A necessidade de cirurgia periapical tem diminuído devido ao grande desenvolvimento da endodontia ocorrido nos últimos anos⁵. No entanto, acreditamos que, em casos bem indicados, tal modalidade possa nos levar ao sucesso clínico.

No primeiro caso, o gigantismo radicular, o tamanho da lesão, a história de abscesso recidivante e a presença de lima fraturada na raiz mesial nos levaram a indicar um a apicectomia com tratamento endodôntico transcirúrgico. Outra opção seria fazer o tratamento endodôntico convencional, seguido de apicectomia com retrobturação^{6,7}, mas, devido ao gigantismo radicular e à presença da lima fraturada, o tratamento endodôntico em si poderia estar comprometido, dificultando, conseqüentemente, o ato cirúrgico. Para contornarmos tal situação, teríamos que remover uma grande porção da raiz com conseqüente grande perda de substância dental, o que não nos pareceu sensato.

Nos casos 2 e 3, havia condições que comprometiam um correto tratamento endodôntico devido à presença de secreção no interior do canal quando da obturação destes. Nesses casos, também se poderia realizar a obturação do canal seguida de apicectomia com retrobturação. Entretanto, a endodontia não estaria sendo conduzida em condições ideais de trabalho, diminuindo a probabilidade de sucesso de qualquer modalidade cirúrgica posterior, uma vez ser uma correta endodontia uma meta almejada em qualquer modalidade na cirurgia em endodontia⁸. Assim sendo, optamos por realizar a obturação radicular no mesmo ato cirúrgico em que a lesão foi eliminada, o que acabava com o problema de secreção no interior do canal, dando-nos, então, condições de realizarmos uma obturação do canal em perfeita ordem. A prova disto está no quadro pós-operatório imediato e na neoformação óssea presente em ambos os casos. No segundo caso, observamos a formação de escara cicatricial e neoformação óssea parcial na área apical dos

dentes operados. Tal fato se deveu ao envolvimento dos endósteos vestibular e palatino da região pelo crescimento palatino da lesão, além do envolvimento do periósteo vestibular lesado no momento da cirurgia, diminuindo, assim, a capacidade de regeneração na área. Entretanto, obtivemos sucesso clínico no quesito de manutenção do dente operado.

Baseados em Kim & Kratchman⁹, as apicetomias realizadas nos casos 2 e 3 foram realizadas com ângulo de 90° e importando 3 mm do ápice dental, podendo dessa forma, remover boa parte das ramificações apicais e dos canais laterais.

O cimento endodôntico Diaket® tem sido utilizado rotineiramente nesses procedimentos. Tal material proporciona bons resultados no quesito vedamento apical, além de apresentar boa biocompatibilidade com os tecidos periapicais¹⁰.

Outro fator a ser considerado em lesões com frequente exacerbação é a dificuldade de obtenção do canal seco e adequado à obturação endodôntica no momento da cirurgia¹¹. Entretanto, após a correta curetagem da lesão periapical e em se tomando os devidos cuidados com a manutenção do campo operatório, é possível conseguir uma condição satisfatória para uma correta obturação dos canais, desde que se possua domínio completo da técnica cirúrgica aqui utilizada.

CONSIDERAÇÕES FINAIS

Em se respeitando suas indicações e em se trabalhando dentro das técnicas prescritas, a apicectomia com tratamento endodôntico transcirúrgico torna-se um valioso meio de tratamento de pacientes, sendo que o domínio dessa técnica nos parece aconselhável a todos que se dedicam à cirurgia em endodontia, para se ter uma opção a mais de tratamento, o que não raramente pode facilitar, e muito, a tarefa de se preservarem elementos dentais.

REFERÊNCIAS

1. Bernabé PF, Holland R, Morandi R, de Souza V, Nery MJ, Otoboni Filho JA, et al. Comparative study of MTA and other materials in retrofilling of pulpless dogs'teeth. *Braz Dent J.* 2005; 16:149-55.
2. Orso VA, Sant'ana FM. Cirurgia parendodôntica: quando e como fazer. *Rev Fac Odonto.* 2006; 47: 20-23.
3. Araújo EF, Gomes APM, Silva EG, Castilho JCM, Camargo CHR. Obturação do canal radicular simultânea ao ato cirúrgico: caso clínico. *J Bras Clin Odontol Integr.* 2004; 8:319-23.
4. Guimarães KB, Post LK, Becerra MF, Isolan CP, Hosni ES. Cirurgia parendodôntica com obturação simultânea dos canais radiculares: relato de caso clínico. *J Med Biol Sci.* 2006;5:188-94.
5. Imura N, Pinheiro ET, Gomes BP, Zaia AA, Ferraz CC, Souza-Filho FJ. The outcome of endodontic treatment: a retrospective study of 2000 cases performed by a specialist. *J Endod.* 2007; 33: 1278-82.
6. Azambuja TWF, Bercini F, Alano F. Cirurgia para-endodôntica: revisão da literatura e apresentação de casos clínico-cirúrgicos. *Rev Fac Odontol.* 2006; 47: 24-9.
7. Silva-Neto UX, Hirai VH, Papalexou V, Gonçalves SB, Westphalen VP, Bramante CM, Martins WD. Combined endodontic therapy and surgery in the treatment of dens invaginatus Type. *J Can Dent Assoc.* 2005; 71: 855-8.
8. Molven O, Halse A, Grung B. Surgical management of endodontic failures: indications and treatment results. *Int Dent J.* 1991; 41: 33-42.
9. Kim S, Kratchman S. Modern endodontic surgery concepts and practice: a review. *J Endod.* 2006; 32: 601-23.
10. Witherspoon DE, Gutmann JL. Analysis of the healing response to gutta-percha and Diaket when used as root-end filling materials in periradicular surgery. *Int Endod J.* 2000; 33: 37-45.
11. Kuga MC, Tanomaru FM, Bramante, CM; Nishiya- ma CK. Cirurgia parendodôntica com obturação simultânea dos canais radiculares. *Rev Assoc Paul Cir Dent.* 1992; 46: 817-20.

ENDEREÇO PARA CORRESPONDÊNCIA

Universidade Federal de Minas Gerais

Augusto César Sette Dias

Faculdade Odontologia

Av. Antônio Carlos, 6627- sala 3204,

Belo Horizonte MG/Brasil.

CEP 31270901

e-mail: gutodonto@yahoo.com.br