

# Distração osteogênica mandibular para instalação de implantes: relato de caso

## *Osteogenic distraction for the placement of tooth implants: a case report*

Valfrido Antonio Pereira-Filho <sup>1</sup>  
Eduardo Hochuli-Vieira <sup>1</sup>  
Marisa Aparecida Cabrini Gabrielli <sup>1</sup>  
Thallita Pereira Queiroz <sup>2</sup>  
Oscar Fernando Munõz Chávez <sup>3</sup>

Recebido em 04/07/2006  
Aprovado em 12/09/2007

---

### RESUMO

Deficiências ósseas horizontais e verticais dos maxilares frequentemente requerem estratégias para o aumento ósseo com a finalidade de instalar implantes. A regeneração óssea alveolar é um pré-requisito para uma adequada restauração protética, destacando-se dentre as várias técnicas cirúrgicas disponíveis, além do emprego de enxertos ósseos. A distração Osteogênica consiste em uma técnica confiável para o alongamento dos tecidos moles e duros na cirurgia buco-maxilo-facial. Portanto, o objetivo deste trabalho é relatar o caso clínico de uma paciente com severa atrofia do rebordo alveolar mandibular que foi submetida a procedimento de Distração Osteogênica da região localizada entre os forames mentuais, o que possibilitou um ganho vertical de 9 mm. Posteriormente foi realizada a instalação de cinco implantes osseointegráveis. O tratamento proposto foi efetivo em termos de ganho vertical de tecido ósseo, favorecendo a reabilitação com implantes.

**Descritores:** Implante dentário; Osteogênese por distração; Processo alveolar; Mandíbula.

---

### ABSTRACT

Horizontal and vertical maxillary deficiency often requires strategies for bone augmentation to allow the placement of implants. The regeneration of alveolar bone is a prerequisite for good prosthetic restoration and stands out among the various surgical techniques available, in addition to the use of bone grafts. Osteogenic distraction is a reliable technique for lengthening both hard and soft tissues in maxillofacial surgery. The purpose of this paper is thus to report a clinical case of a patient with severe atrophy of the mandibular alveolar ridge, who was submitted to the osteogenic distraction procedure in the region between the mental foramina, enabling a vertical bone gain of 9mm to be obtained. Later, five osseointegrated implants were inserted. The treatment proposed was effective regarding the gain in the vertical bone tissue, contributing to the rehabilitation with implants.

**Descriptors:** Dental implant; Osteogenesis, distraction; Alveolar process; Mandible.

- 
1. (DDS, MSc, PhD) Professor(a) Assistente e Doutor(a) da Disciplina de Cirurgia e Traumatologia Buco-Maxilo-Facial, do Departamento de Diagnóstico e Cirurgia da Faculdade de Odontologia de Araraquara – UNESP.
  2. (DDS) Mestranda em Cirurgia e Traumatologia Buco-Maxilo-Facial pelo Departamento de Cirurgia e Clínica Integrada da Faculdade de Odontologia de Araçatuba – UNESP.
  3. (DDS, MSc, PhD) Professor Assistente e Doutor da Disciplina de Clínica Integrada, do Departamento de Odontologia Social da Faculdade de Odontologia de Araraquara – UNESP.

## INTRODUÇÃO

Um aspecto fundamental para a reabilitação com implantes osseointegráveis é a presença de um processo alveolar adequado. Deficiências ósseas horizontais e verticais dos maxilares frequentemente resultam em problemas com relação à estabilidade das próteses, incluindo retenção insuficiente, principalmente de próteses inferiores, intolerância da mucosa à função mastigatória, dor, dificuldades na mastigação e na fala, perda de suporte do tecido mole e aparência facial alterada. Essas situações representam um desafio para a adequada instalação de implantes e para a previsibilidade dos resultados a longo prazo (CHIAPASCO, ROMEO, VOGEL, 2001; STELLINGSMA et al., 2004). Dentre as técnicas utilizadas para o aumento do rebordo alveolar, destacam-se os enxertos ósseos autógenos, os enxertos homogêneos, os xenógenos, materiais aloplásticos e vários materiais osteoindutores e osteocondutores, que também têm sido utilizados com essa finalidade. (WALKER, 2005).

Os enxertos ósseos autógenos apresentam algumas vantagens sobre as demais técnicas, já que possuem excelentes propriedades osteogênicas (AICHELMANN-REIDY, YUKNA, 1998). Entretanto apresentam algumas complicações, incluindo infecção, morbidade do sítio doador e a reabsorção não-controlável e não-previsível (KELLER, 1995; VERMEEREN, WISMEIJER, VAN WAAS, 1996; CRICCHIO, LUNDGREN, 2003). A regeneração óssea guiada também tem sido utilizada para a reconstrução de rebordos atroficos com resultados satisfatórios, contudo apresentam algumas limitações, como o risco de exposição e/ou infecção da membrana e o limitado potencial de ganho ósseo vertical (SIMION et al., 1998).

Recentemente a distração osteogênica vem sendo a técnica de escolha para a correção de deformidades craniofaciais e atrofias do complexo maxilo-mandibular, com bons resultados em termos de qualidade óssea do tecido neoformado (BLOCK, CHANG, CRAWFORD, 1996; BLOCK et al., 1998; ODA, SAWAKI, UEDA, 2000).

A idéia de se alongarem os ossos do corpo humano iniciou-se em 1905 por CODVILLA, com propósitos ortopédicos. Outros autores seguiram essa técnica, mas somente mais tarde, na década de 50, um ortopedista russo promoveu um estudo sistemático, com base biológica e confiabilidade clínica, promovendo alongamento ósseo por distração osteogênica obtendo resultados consistentes (ILIZAROV, 1989 a,b). Atualmente, o procedimento tem sido utilizado no tratamento de reabsorção vertical de arcos edêntulos, para permitir a instalação de implantes osseointegráveis, com resultados previsíveis (CHIN, TOTH, 1996; MCALLISTER, GAFFANEY, 2003; MAZZONETTO et al., 2005; BLOCK, BAUGHMAN, 2005).

A distração osteogênica consiste num processo biológico de neoformação óssea entre as superfícies dos segmentos ósseos, gradualmente separados por tração mecânica incremental, resultando em simultânea expansão do tecido mole adjacente (ROBIONY et al., 2002). Portanto, na área a ser distraída, sob uma força de tensão, ocorre aumento no número de células mesenquimais indiferenciadas que darão origem a fibroblastos jovens. Estes por sua vez, diferenciam-se em fibroblastos maduros, depositando fibras colágenas na área alongada, permitindo, assim, a ocorrência de um processo de ossificação intramembranosa. As células osteoprogenitoras deslocam-se da extremidade para o centro, produzindo tecido ósseo com lamelas orientadas no sentido do vetor de distração (KARP et al., 1992). Nesse momento, ocorre uma osteogênese estática, que, mais tarde, evoluirá para um processo dinâmico.

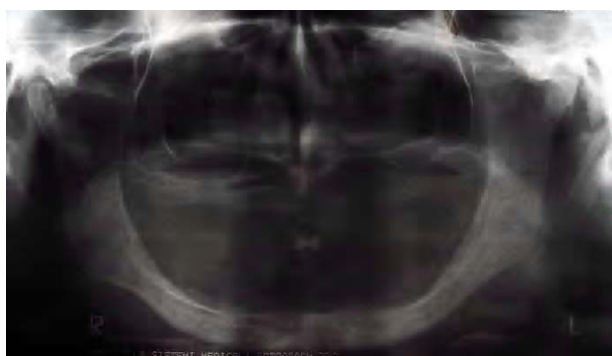A distração osteogênica permite uma formação óssea rápida e natural entre o segmento distraído e o osso basal, eliminando a necessidade de um segundo sítio cirúrgico e com resultados satisfatórios, quando em associação com técnicas reabilitadoras implanto-suportadas (BLOCK, CHANG, CRAWFORD, 1996; ENISLIDIS et al., 2005).

O propósito deste artigo é relatar o caso clínico de uma paciente com atrofia do rebordo mandibular,

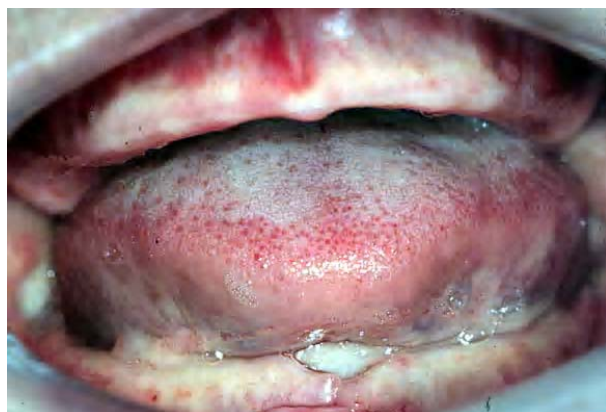tratada por meio de distração osteogênica para possibilitar a reabilitação com implantes osseointegráveis.

## RELATO DE CASO

Paciente do sexo feminino, 51 anos, compareceu ao serviço de Cirurgia e Traumatologia Bucodentofacial da Faculdade de Odontologia de Araraquara – UNESP, apresentando severa atrofia do rebordo alveolar mandibular (Figura 1). A paciente era portadora de prótese total superior e inferior, sendo que esta última se apresentava instável, traumatizando a mucosa, o que levou ao aparecimento de uma ulceração no rebordo alveolar (Figura 2).



**FIGURA 1 - Radiografia panorâmica do pré-operatório, mostrando completo edentulismo e severa atrofia vertical do rebordo alveolar mandibular.**



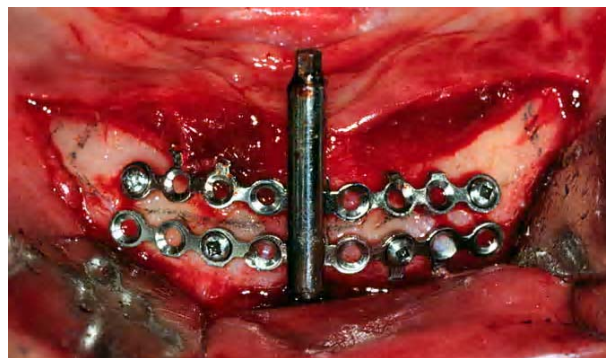
**FIGURA 2 - Aspecto clínico da atrofia mandibular, destacando a presença de uma ulceração provocada pelo traumatismo da prótese total inferior sobre o rebordo alveolar.**

Na análise facial, observou-se que a paciente apresentava perda de dimensão vertical e um perfil côncavo. O tratamento proposto foi a distração osteogênica da área localizada entre os forames

mentuais, utilizando-se de um distrator intra-oral do tipo extra-ósseo, objetivando a futura reabilitação com implantes osseointegráveis.

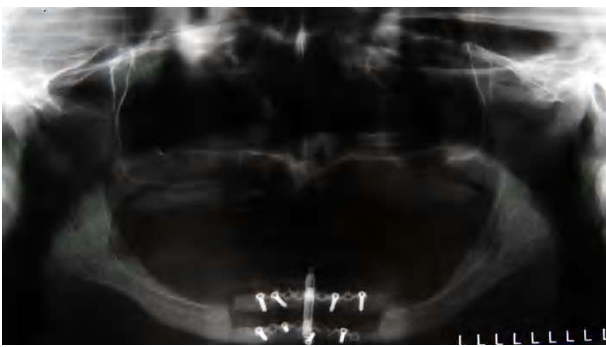
O procedimento foi realizado sob anestesia local, iniciando-se com uma incisão intra-oral horizontal em mucosa vestibular labial, sem incisões relaxantes laterais e cuidadoso descolamento mucoperiosteal para obtenção de uma adequada visibilidade do osso subjacente, preservando-se ao máximo os tecidos da região lingual, responsáveis pelo suprimento sanguíneo da área.

Previamente à osteotomia, foi realizado o ajuste do distrator intra-oral de 13 mm da marca Signo Vines® (figura 3) e a marcação das osteotomias. Com um instrumento rotatório (Kavo, Santa Catarina, Brasil) e uma fresa 702, sob irrigação constante com soro fisiológico, foram realizadas as osteotomias (1 horizontal e 2 verticais, divergentes entre si), respeitando-se o espaço entre a crista do rebordo alveolar e o canal mandibular, finalizando-se o corte com serra na cortical vestibular e com uso de cinzéis na cortical lingual, para preservação do periosteio desta região. Em seguida, o distrator foi fixado ao osso basal e ao segmento osteotomizado com parafusos de titânio de 1,5mm/6mm, e a mucosa foi suturada com vicryl 4-0 (Ethicon, Johnson Prod., São José dos Campos, Brasil). No pós-operatório imediato, foram prescritos antibiótico, antiinflamatório não-esteroidal e analgésico e recomendou-se à paciente uma dieta líquida/pastosa por um período de 2 semanas bem como higiene oral com bochechos de clorexidina a 0,12%, 4 vezes ao dia, após as refeições.

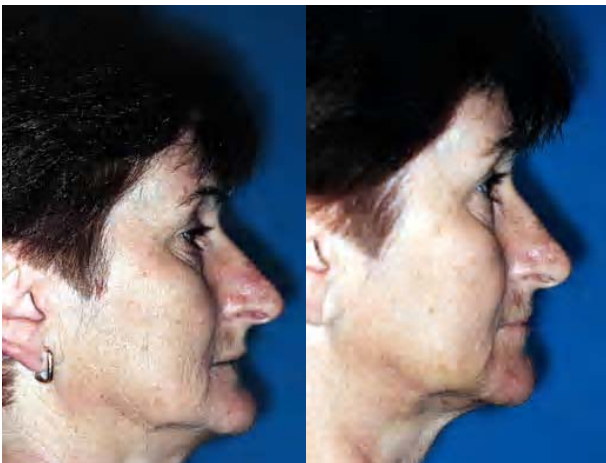

**FIGURA 3 - Prova do distrator osteogênico, previamente às osteotomias.**

Após um período de latência de 7 dias, as suturas foram removidas, e iniciou-se a ativação do distrator, utilizando-se uma chave específica para o dispositivo. Foi realizado um total de alongamento de 1mm ao dia, subdividido em 3 ativações diárias de 0,33mm, a cada 8 horas, até a obtenção da quantidade de ganho ósseo vertical desejado que, nesse caso clínico, foi de 9 mm (figura 4). A análise facial pós-distração demonstra uma melhora significativa, quando comparada ao pré-operatório na dimensão vertical e no perfil da paciente após o término da ativação (Figura 5).



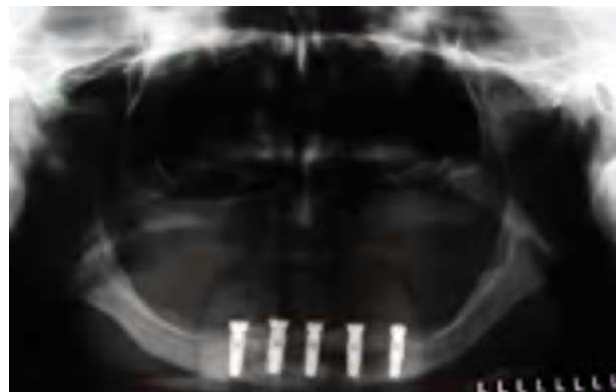**FIGURA 4 - Radiografia panorâmica realizada após o término do período de ativação, na qual se observa a separação entre os segmentos ósseos e o alongamento ósseo vertical de 9 mm.**



**FIGURA 5 - Análise facial da paciente, no pré e pós-distração osteogênica, em que se observa uma melhora significativa na dimensão vertical e no perfil da paciente após o término da ativação.**

O distrator foi, então, mantido em posição por um período de 12 semanas, para a maturação do tecido neoformado entre o osso basal e o segmento distraído. Previamente à remoção do distrator, observou-se,

radiograficamente, um aumento na condensação óssea na área distraída. Após o período de consolidação, o distrator foi removido e, concomitantemente, foram instalados 5 implantes osseointegráveis. Após a instalação dos implantes, foi realizado o preenchimento da área com o osso autógeno retirado da osteotomia para implantes, associado ao osso bovino. A radiografia pós-instalação dos implantes mostra o adequado posicionamento destes bem como um aumento na condensação óssea da área (figura 6).



**FIGURA 6 - Radiografia panorâmica, mostrando o adequado posicionamento dos implantes.**

Vale ressaltar que, durante a cirurgia de reabertura para remoção do distrator, se observou pequena inclinação lingual do segmento distraído, provavelmente como resultado da tração do segmento osteotomizado pela força muscular do assoalho bucal. Entretanto, esta inclinação foi discreta e não interferiu no adequado posicionamento dos implantes. Não foram observadas outras intercorrências trans ou pós-operatórias.

## DISCUSSÃO

A reabilitação oral de pacientes edêntulos com próteses implanto-suportadas tem representado uma significativa alternativa de tratamento, proporcionando uma adequada função mastigatória e um maior conforto a pacientes com edentulismo total ou parcial. Entretanto, freqüentemente são encontradas situações desfavoráveis a esse tipo de reabilitação como um insuficiente suporte ósseo para a instalação de

porte, uma adequada quantidade óssea será alcançada, contribuindo para o sucesso da reabilitação.

O ganho ósseo obtido nesse caso clínico permitiu a instalação de 5 implantes osseointegráveis, com redução da morbidade pós-operatória e significativo encurtamento no tempo de reabilitação. ZAFFE et al., (2002), sugeriram que a inserção imediata de implantes e uma carga protética de grau moderado podem evitar a redução no volume trabecular ósseo, além de produzir um efeito positivo na estrutura do tecido ósseo neoformado, conforme observado no caso clínico apresentado, em que se verificou um aumento na condensação óssea da área distraída após a instalação dos implantes. Além disso, a remodelação óssea ocorre durante o período de cicatrização do implante. Nesse caso, o distrator foi facilmente removido e, em seguida, os implantes foram instalados com uma satisfatória estabilidade primária.

Portanto, a distração osteogênica, seguida da instalação de implantes osseointegráveis na área distraída, pode contribuir com a otimização estético-funcional da reabilitação bucal. Além disso, essa técnica reduz o número de procedimentos cirúrgicos a serem realizados, quando comparados às modalidades de tratamento convencionais para a reconstrução de rebordos alveolares atróficos, proporcionando uma maior previsibilidade de sucesso do tratamento e destacando-se como método confiável e previsível (MAURETTE et al., 2005).

### CONSIDERAÇÕES FINAIS

- A técnica de distração osteogênica foi efetiva na correção da atrofia mandibular, possibilitando um significativo ganho na altura óssea;
- O ganho ósseo vertical obtido possibilitou a instalação de implantes osseointegráveis de maior comprimento, conduzindo a uma situação favorável para a reabilitação estético-funcional da paciente;
- O distrator osteogênico é um sistema relativamente simples e um valioso auxiliar na reconstrução

contemporânea com implantes.

### REFERÊNCIAS

- AICHELMANN-REIDY, M. E.; YUKNA, R. A. Bone replacement grafts. The bone substitutes. **Dent. Clin. North Am.**, v. 42, n. 3, p. 491-503, July 1998.
- BLOCK, M. S., BAUGHMAN, D. G. Reconstruction of severe anterior maxillary defects using distraction osteogenesis, bone grafts, and implants. **J. Oral Maxillofac. Surg.**, v. 63, n. 3, p. 291-297, Mar. 2005.
- BLOCK, M. S., et al. Bone response to functioning implants in dog mandibular alveolar ridges augmented with distraction osteogenesis. **Int. J. Oral Maxillofac. Implants**, v. 13, n. 3, p. 342-351, May/June 1998.
- BLOCK, M. S.; CHANG, A.; CRAWFORD, C. Mandibular alveolar ridge augmentation in dog using distraction osteogenesis. **J. Oral Maxillofac. Surg.**, v.54, n.3, p.309-314, Mar, 1996.
- CARLS, F. R.; SAILER, H. F. Seven years clinical experience with mandibular distraction in children. **J. Craniomaxillofac. Surg.**, v. 26, n. 4, p. 197-208, Aug. 1998.
- CHIAPASCO, M., et al. Alveolar distraction osteogenesis for the correction of vertically deficient edentulous ridges: a multicenter prospective study on humans. **Int. J. Oral Maxillofac. Implants**, v. 19, n. 3, p. 399-407, May/June 2004.
- CHIAPASCO, M.; ROMEO, E.; VOGEL, G. Vertical distraction osteogenesis of edentulous ridges for improvement of oral implant positioning: a clinical report of preliminary results. **Int. J. Oral Maxillofac. Implants**, v. 16, n. 1, p. 43-51, Jan/Feb. 2001.
- CHIN, M.; TOTH, B. A. Distraction osteogenesis in maxillofacial surgery using internal devices. **J. Oral Maxillofac. Surg.**, v. 54, n. 1, p. 45-53, Jan. 1996.

implantes (CHIAPASCO, ROMEO, VOGEL, 2001). O principal fator etiológico relacionado com a atrofia dos rebordos é a perda dentária, embora fatores, como malformações congênitas, ressecção tumoral e/ou seqüela de traumas, possam produzir essa condição desfavorável à reabilitação (CARLS, SAILER, 1998; KLEIN et al., 2001).

Dentre os métodos regenerativos utilizados em casos de extensas perdas ósseas, a distração osteogênica vem se destacando como um poderoso auxiliar na correção de deficiências verticais de rebordos, como o destacado por ROBIONY et al. (2002), que utilizaram esta técnica na reconstrução de mandíbula atrofica e obtiveram resultados satisfatórios.

A distração osteogênica apresenta algumas vantagens, como o aumento tecidual autógeno natural, sem a necessidade de remoção óssea e com conseqüente redução da morbidade, a estabilidade do calo ósseo, a adaptação favorável do tecido mole, que acompanha o alongamento ósseo subjacente, além da capacidade do tecido neoformado de resistir à demanda funcional de próteses implanto-suportadas, como tem sido destacado na literatura (SCHLIEPHAKE, VAN DER BERGHE, NEUKAM, 1991; ODA, SAWAKI, UEDA, 1999; JENSEN et al., 2002). Essas vantagens foram observadas nesse caso clínico, com um ganho de altura óssea de 9 mm, que favoreceu a instalação de implantes osseointegráveis.

A eficácia da técnica de distração osteogênica tem sido destacada na literatura, como relatado por KLEIN et al., (2001) que utilizaram um novo implante, baseado no sistema de distração para o aumento da crista alveolar mandibular e obtiveram bons resultados, com um ganho de altura óssea de 7 mm. ZAFFE et al., (2002) realizaram distração osteogênica em 10 pacientes com deformidades de rebordo alveolar mandibular, utilizando um distrator extra-ósseo e observaram uma melhora tecidual significativa para a reabilitação protética, por meio de análises morfofuncional e radiográfica. Além disso, os autores sugeriram que a instalação de implantes pode evitar

a perda óssea pós-distração, como foi observado, radiograficamente, em nosso caso, por meio de um aumento na condensação óssea da área distraída após a instalação dos implantes.

De acordo com CHIAPASCO et al., (2004), o tecido ósseo neoformado após distração é capaz de resistir à demanda funcional de implantes. Esses autores realizaram um estudo multicêntrico para avaliar o uso de distração osteogênica na correção de deficiências verticais de rebordos alveolares, verificando-se que o ganho ósseo vertical promovido pela distração foi preservado após a instalação dos implantes. Eles concluíram que as taxas de sobrevivência e o sucesso dos implantes instalados em áreas distraídas foram de 100% e 94,2%, respectivamente, semelhantes às taxas encontradas na literatura para implantes instalados em osso natural.

Há uma variedade de dispositivos intra ou extra-ósseos para a realização da distração osteogênica. Nesse caso foi utilizado um distrator intra-oral do tipo extra-ósseo, que demonstrou ser um sistema simples, com uma boa estabilidade, contudo houve um pequeno deslocamento do segmento de transporte no sentido lingual, fato esse que não prejudicou o adequado posicionamento dos implantes, já que a inclinação foi discreta. Além disso, a pequena inclinação dos implantes no sentido lingual é preferível à inclinação vestibular na reabilitação protética. De acordo com GAGGL, SCHULTES, KARCHER, (1999), os distratores intra-ósseos estão relacionados a uma técnica cirúrgica mais conservadora, quando comparados aos extra-ósseos, além de evitarem, em alguns casos, sua remoção. Entretanto, o posicionamento do distrator bem como o controle do vetor de distração são mais facilmente realizados com os distratores extra-ósseos (McALLISTER, GAFFANEY, 2003). No entanto, desde que os critérios das bases biológicas de distração sejam respeitados, como a fixação do distrator, respeitando-se a direção vetorial do parafuso de trans-

- CODIVILLA, A. On the means of lengthening, in the lower limbs, the muscles and tissues which are shortened through deformity. 1904. **Clin. Orthop. Relat. Res.**, v. 301, p. 04-09, Apr. 1994.
- CRICCHIO, G.; LUNDGREN, S. Donor site morbidity in two different approaches to anterior iliac crest bone harvesting. **Clin. Implant Dent. Relat. Res.**, v. 5, n. 3, p. 161-169, 2003.
- ENISLIDIS, G., et al. Analysis of complications following alveolar distraction osteogenesis and implant placement in the partially edentulous mandible. **Oral Surg. Oral Med. Oral Pathol. Oral Radiol. Endod.**, v. 100, n. 1, p. 25-30, July 2005.
- GAGGL, A.; SCHULTES, G.; KARCHER, H. Distraction implants: a new operative technique for alveolar ridge augmentation. **J. Craniomaxillofac. Surg.**, v. 27, n.4, p.214-221, Aug, 1999.
- ILIZAROV, G. A. The tension-stress effect on the genesis and growth of tissues. Part I. The influence of stability of fixation and soft tissue preservation. **Clin. Orthop. Relat. Res.**, v. 238, p. 249-281, Jan. 1989a.
- ILIZAROV, G. A. The tension-stress effect on the genesis and growth of tissues. Part II. The influence of stability of fixation and soft-tissue preservation. **Clin. Orthop. Relat. Res.**, v. 239, p. 263-285, Feb. 1989b.
- JENSEN, O.T., et al. Anterior maxillary alveolar distraction osteogenesis: a prospective 5-year clinical study. **Int. J. Oral Maxillofac. Implants**, v. 17, n. 1, p. 52-68, Jan/Feb. 2002.
- KARP, N. S., et al. Membranous bone lengthening: a serial histological study. **Ann Plast. Surg.**, v. 29, n. 1, p. 2-7, July 1992.
- KELLER, E. E. Reconstruction of the severely atrophic edentulous mandible with endosseous implants. A 10-year longitudinal study. **J. Oral Maxillofac. Surg.**, v. 53, n. 3, p. 305-320, Mar. 1995.
- KLEIN, C. Inicial experiences using a new implant system for alveolar ridge augmentation. **Int. J. Oral Maxillofac. Surg.**, v. 30, n. 2, p.167-169, Apr. 2001.
- MAURETTE, M. A. Reconstrução do rebordo alveolar atrófico na região anterior de maxila por meio de distração osteogênica. Relato de caso clínico. **Rev. Cir. Traumatol. Buco-Maxilo-Fac.**, v. 5, n. 2, p.33-40, 2005.
- MAZZONETTO, R., et al. Clinical assessment of 40 patients subjected to alveolar distraction osteogenesis. **Implan. Dent.**, v. 14, n. 2, p. 149-153, June 2005.
- McALLISTER, B. S.; GAFFANEY, T. E. Distraction osteogenesis for vertical bone augmentation prior to oral implant reconstruction. **Periodontol** 2000, v. 33, p. 54-66, 2003. Review.
- ODA, T.; SAWAKI, Y.; UEDA, M. Alveolar ridge augmentation by distraction osteogenesis using titanium implants: an experimental study. **Int. J. Oral Maxillofac. Surg.**, v.28, n.2, p.151-156, Apr, 1999.
- ODA, T.; SAWAKI, Y.; UEDA, M. Experimental alveolar ridge augmentation by distraction osteogenesis using a simple device that permits secondary implant placement. **Int. J. Oral Maxillofac. Implants**, v. 15, n. 1, p. 95-102, Jan/Feb. 2000.
- ROBIONY, M., et al. Osteogenesis distraction and platelet-rich plasma for bone restoration of the severely atrophic mandible: preliminary results. **J. Oral Maxillofac. Surg.**, v. 60, n. 6, p. 630-635, June 2002.
- SCHLIEPHAKE, H.; VAN DER BERGHE, P.; NEUKAM, F.

W. Osseointegration of titanium fixtures in onlay grafting procedures with autogenous bone and hidroxiapatite. An experimental histometric study. **Clin. Oral Impls. Research**, v. 2, n. 2, p. 56-61, Apr./ June 1991.

SIMION, M., et al. Vertical ridge augmentation around dental implants using a membrane technique and autogenous bone or allografts in humans. **Int. J. Periodontics Restorative Dent.**, v. 18, n. 1, p. 8-23, Feb. 1998.

STELLINGSMA, C., et al. Implantology and severely resorbed edentulous mandible. **Crit. Rev. Oral Biol. Med.**, v. 15, n. 4, p. 240-248, July 1, 2004. Review.

VERMEEREN, J.; WISMEIJER, D.; VAN WAAS, M. A. One-step reconstruction of the severely resorbed mandible with onlay bone grafts and endosteal implants. A 5-year follow-up. **Int. J. Oral Maxillofac. Surg.**, v. 25, n. 2, p. 112-115, Mar. 1996.

WALKER, D. A. Mandibular distraction osteogenesis for endosseous dental implants. **J. Can. Dent. Assoc.**, v. 71, n. 3, p. 171-175, Mar. 2005.

ZAFFE, D., et al. Morphofunctional and clinical study on mandibular alveolar distraction osteogenesis. **Clin. Oral Impl. Research**, v. 13, n. 5, p. 550-557, Oct. 2002.

#### **ENDEREÇO PARA CORRESPONDÊNCIA**

Eduardo Hochuli-Vieira  
Faculdade de Odontologia de Araraquara – UNESP  
Rua Humaitá, n° 1680 - Departamento de Diagnóstico  
e Cirurgia, 2° andar. CEP: 14801-903  
Araraquara – São Paulo  
E-mail: dinho@foar.unesp.br