

MACROGLOSSIA VERDADEIRA – RELATO DE CASO

True Macroglossy – A Case Report

Recebido em 14/03/2006
Aprovado em 28/06/2006

*Francisco José de Nadai Dias**
*José Hyczy Fonseca Júnior***
*Pérsio Azenha Faber****
*Rodrigo Gagliardi Toloj*****

RESUMO

Neste trabalho, é apresentado o relato de caso de uma paciente de 5 anos de idade, portadora de macroglossia verdadeira, submetida à glossoplastia pela técnica de glossectomia em "V". A execução do procedimento ocorreu com auxílio de uma mesa especialmente desenhada e confeccionada em placa de acetato, de acordo com o perfil anatômico da paciente, para estabilização da língua no período transoperatório, apresentada neste artigo como uma inovação proposta pelos autores com o intuito de facilitar o procedimento cirúrgico. As diversas técnicas cirúrgicas descritas na literatura são discutidas em relação às suas vantagens e desvantagens.

Descritores: macroglossia, glossectomia, cirurgia.

ABSTRACT

This article presents a case report of a 5-year-old patient with true macroglossy. The patient was submitted to a glossoplasty using the "V" glossectomy technique. For this procedure an acetate table was specially designed and manufactured according to the anatomic of the patient in order to help keep the tongue stable during the transoperatory period. This innovative procedure was proposed by the authors to facilitate the surgery. The advantages and disadvantages of all the relevant surgical techniques found in the literature are discussed.

Descriptors: macroglossy, glossectomy, surgery.

INTRODUÇÃO

Macroglossia é uma alteração morfológica e volumétrica do tamanho da língua, sendo uma condição causada por má formação vascular, síndromes congênitas, como a de Beckwith-Wiedemann e Down, como também pode advir de hipertrofia muscular, amiloidose, neurofibromatose,

acromegalia, hipotireoidismo e edema crônico, podendo estar associada ao cretinismo, linfangioma ou causas idiopáticas. Uma língua aumentada pode causar deformidades dento-músculo-esqueléticas, instabilidade no tratamento ortodôntico ou em cirurgia ortognática e criar problemas mastigatórios, respiratórios, de paladar e fala.

*Especialista em CTBMF, Professor do Curso de Especialização em Cirurgia e Traumatologia Buco-Maxilo-Facial da EAP/APCD e Irmandade da Santa Casa de Misericórdia de Piracicaba.

**Especialista em CTBMF, Professor do Curso de Especialização em Cirurgia e Traumatologia Buco-Maxilo-Facial da EAP/APCD e Irmandade da Santa Casa de Misericórdia de Piracicaba.

***Mestre em Implantodontia, Especialista em CTBMF, Professor do Curso de Especialização em Cirurgia e Traumatologia Buco-Maxilo-Facial da EAP/APCD e Irmandade da Santa Casa de Misericórdia de Piracicaba.

****Especialista em Cirurgia e Traumatologia Buco-Maxilo-Facial pela EAP/APCD e Irmandade da Santa Casa de Misericórdia de Piracicaba.

A macroglossia pode ser classificada de várias formas. Bell et al. (1980), consideraram 3 tipos: verdadeira, relativa e funcional. Na macroglossia verdadeira, há uma doença ou síndrome que causa o alargamento da língua, o que faz com que se torne impossível acomodá-la dentro da boca. A macroglossia funcional ocorre quando a língua não se adapta à cavidade oral depois de procedimento cirúrgico. Nestas duas situações, não é difícil de realizar o diagnóstico. Entretanto, casos de macroglossia relativa podem apresentar-se de forma discreta, dificultando o diagnóstico. Mordida aberta anterior e diastemas podem estar presentes. É comum, também, dispnéia, xerostomia, ronco durante o sono e toda sorte de manifestações associadas à apnéia do sono. A projeção da língua durante a deglutição e a fala pode ser a consequência da mordida aberta e não, a sua causa. De acordo com Proffit et al. (1975), a acomodação da língua entre os dentes superiores e inferiores pode causar mordida aberta e indica a necessidade de terapia clínica e cirúrgica.

Clinicamente pode-se observar um aumento no tamanho da língua, mordida aberta anterior ou posterior, prognatismo, maloclusão classe III com ou sem mordida cruzada anterior ou posterior, posição crônica da língua entre os dentes em repouso, curva de Spee acentuada no arco maxilar, curva de Spee reversa no arco mandibular, diastemas, glossite, distúrbios de pronúncia, assimetrias nos maxilares, dificuldade de comer, instabilidade em tratamentos ortodônticos e cirúrgicos, dificuldade na respiração (apnéia do sono).

A glossoplastia é considerada, se a língua do(a) paciente for muito larga, se existirem dificuldades na pronúncia e/ou língua interposta aos dentes. Atualmente prioriza-se um tratamento multidisciplinar, incluindo avaliações ortodôntica, cirúrgica e fonoaudiológica.

RELATO DE CASO CLÍNICO

Paciente do sexo feminino, 5 anos de idade, leucoderma, apresentava ao exame clínico um alar-

gamento da língua, sendo que a esta era interposta aos dentes em repouso, causando interferência na fonação e dificuldade na mastigação. Considerando o perfil esquelético, a paciente não apresentava qualquer alteração que pudesse caracterizar uma deformidade dento-facial. Sendo assim, o diagnóstico final foi de macroglossia verdadeira (Figura 1).

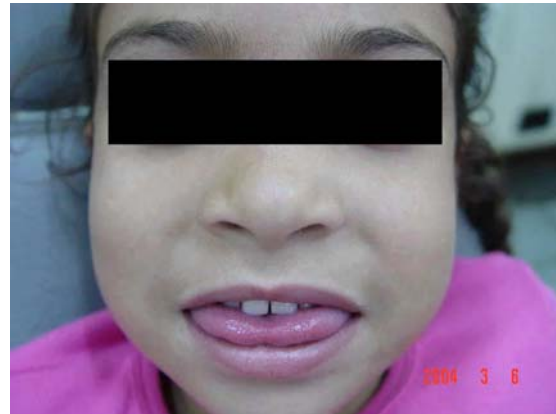

Figura 1 – Posição habitual pré-operatória.

Devido aos fatores acima descritos, optou-se por uma intervenção cirúrgica sob anestesia geral, com apoio fonoaudiológico pós-operatório. A glossoplastia foi realizada, utilizando-se a técnica da glossectomia parcial em "V". Para tal, idealizamos um suporte de acetato personalizado para a paciente com a finalidade de acomodar, de forma estática, a língua no transoperatório (Figura 2). A língua foi estabilizada na placa com o auxílio de fios de algodão 2.0 devidamente interpostos nas ranhuras confeccionadas na borda da placa para esse fim (Figura 3).

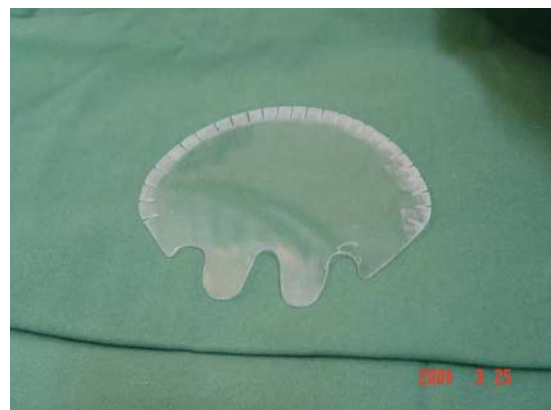

Figura 2 – Mesa de acetato.

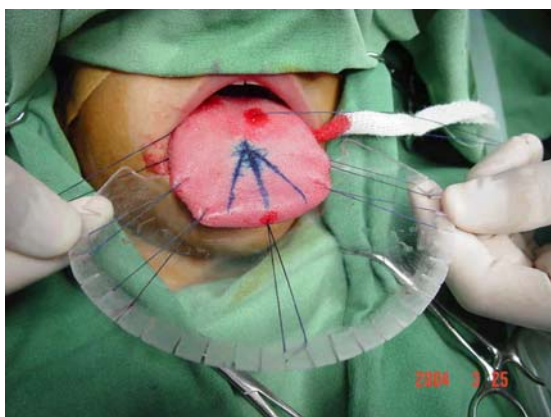


Figura 3 – Planejamento da incisão.

A incisão em “V” foi realizada com lâmina de bisturi número 24, com a finalidade de remover o excesso de tecido muscular da língua (Figura 4). As suturas por planos foram executadas com fios absorvíveis de poliglactina 910 4.0 (planos internos) e não-absorvíveis de seda 3.0 no plano externo da língua.

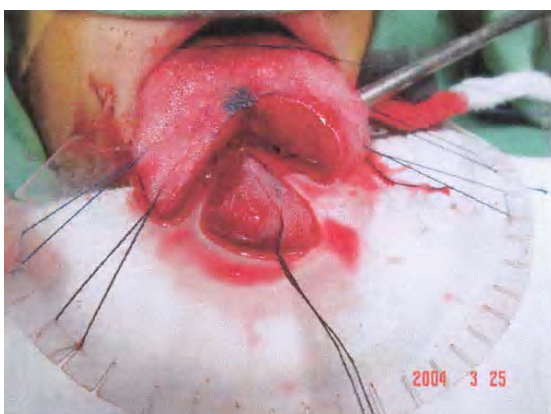


Figura 4 – Remoção do excesso de tecido lingual.

DISCUSSÃO

O tratamento para a macroglossia é multidisciplinar, incluindo o cirurgião buco-maxilo-facial, fonoaudiólogo e fisioterapeuta.

É relevante o correto diagnóstico da macroglossia, excluindo-se ou não o envolvimento de deformidades dento-faciais.

Em casos de macroglossia verdadeira, como o apresentado, são sugeridas diversas técnicas cirúrgicas de glossotomia na literatura.

Glossotomias periféricas, como as descritas por Ensign (1952) ou Dingman et al. (1961), deixam a

língua arredondada e imóvel. Incisões em “V” na ponta da língua, como as propostas por Harris (1912), têm a tendência de encurtar, mas não estreitam a língua, enquanto as incisões em elipse, a partir da linha média da língua, têm como característica estreitarem, mas não encurtarem a língua, como as propostas por Edgertonm (1960).

Cuidados especiais devem ser tomados para evitar as artérias linguais, porém o sangramento não será escasso. Mesmo que aconteçam injúrias involuntárias às duas artérias linguais, não haverá necrose devido ao rico suprimento sangüíneo colateral e anastomoses.

Diante do exposto, optou-se pela Glossotomia em “V” com a finalidade de encurtar, porém não estreitar tanto a língua e conservar o máximo possível da função gustativa.

CONSIDERAÇÕES FINAIS

A redução da língua através da glossotomia parcial em “V” demonstrou bons resultados no caso apresentado, como os descritos na literatura (Figuras 5 e 6). O utilização da mesa de acetato contribuiu para a realização da técnica cirúrgica, facilitando o planejamento e realização das incisões, mantendo a língua estável durante o procedimento.

A função gustativa não apresentou modificações, apesar de uma possível perda funcional ser uma condição pós-operatória descrita na literatura, e por fim, o apoio fonoaudiológico no período pós-operatório diminuiu o tempo de readaptação da paciente.

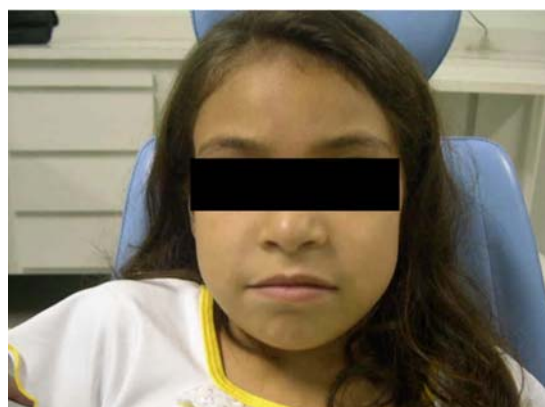

Figura 5 – Posição habitual pós-operatória (6 meses).

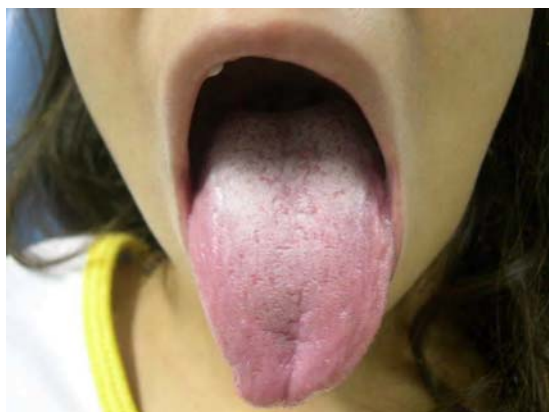

Figura 6 – Aspecto da língua no pós-operatório de 6 meses.

REFERÊNCIAS

- ALLISON, M.I.; MILLER, C.W.; TROIANO, M.F.; WALLACE, W.R. Partial Glossectomy for macroglossia. **J Am Dent Assoc**, Chicago, v.82, p.852-7, 1971.
- BJUGGREN, G.; JENSEN, R.; STROMBECK, J.O. Macroglossia and it's surgical treatment. **Scand J Plast Reconstr Surg**, Stocholm, v.2, p.116-24, 1968.
- BRESSMANN, T.; SADER, R.; WHITEHILL, T.L.; SAMMAN, N. Consonant intelligibility and tongue motility in patients with parcial glossectomy. **J Oral Maxillofac Surg.**, New York, v.62, p.298-303, 2004.
- DOBBINS, M.; GUNSON, J.; BALE, S.; NEARY, M.; INGRAMS, D.; BROWN, M. Improving patient care and quality of life after laryngectomy/glossectomy. **Br J Nurs.**, London, v.14, p.634-40, 2005.
- GASPARINI, .; SALTAREL, A.; CARBONI, A.; MAGGIULLI, F.; BECELLI, R. Surgical management of macroglossia: discussion of 7 cases. **Oral Surg Oral Med Oral Pathol Oral Radiol Endod.**, New York, v.94, p.566-71, 2002.
- GIANCOTTI, A.; ROMANINI, G.; DI GIROLAMO, R.; ARCURI, C. A less- invasive approach with orthodontic treatment in the Beckwith-Wiedemann patients. **Orthod Craniofac Res.**, Oxford, v.5, p.59-63, 2002.
- HARADA, K.; ENOMOTO, S. A new method of tongue reduction for macroglossia. **J Oral Maxillofac Surg**, New York, v. 53, p.91-2, 1995.
- INGERVALL, I. B.; SCHMOKER, R. Effect of surgical reduction of the tongue on oral stereognosis, oral motor ability and rest position of the tongue and mandible. **Am J Orthod Dentofacial Orthop.**, St Louis, v.97, p.58-65, 1990.
- KAWAKAMI, M.; YAMAMOTO, K.; NOSHI, T.; MIYAWAKI, S.; KIRITA, T. Effect of surgical reduction of the tongue on dentalfacial structure following mandibular setback. **J Oral Maxillofac Surg.**, New York, v.62, p.1188-92, 2004.
- KRUCHINSKY, H.V. A new tongue reduction method. **J Oral Maxillofac Surg.**, New York, v.48, p.756-7, 1990.
- MASSENGILL, R.; PICKRELL, K. Surgical correction of macroglossia. **Pediatrics**, São Paulo, v.61, p.485-8, 1978.
- MEDEIROS, P.J.; CAMARGO, E.S.; VITRAL, R.; ROCHA, R. Orthodontic-surgical approach in a case of severe open-bite associated with functional macroglossia. **Am J Orthod Dentofacial Orthop.**, St. Louis, v.118, p.347-51, 2000.
- MORGAN, E.W.; FRIEDMAN, E.M.; DUNCAN, N.O. Surgical Management of macroglossia in children. **Arch Otolaryngol Head Neck Surg**, Chicago, v.122, p.326-9, 1996.
- MOSIER, K.; LIU, W.C.; BEHIN, B.; LEE, C.; BAREDES, S. Cortical adaptation following partial glossectomy with primary closure: implications for reconstruction of the oral tongue. **Ann Otol Rhinol Laryngol**, St. Louis, v.114, p.681-7, 2005.
- TO, E.W.; PANG, P.C.; LAI, E.C.; TSANG, W.M. The

use of harmonic scalpel for glossectomy. **Br J Plast Surg.**, London, v.54, p.553, 2001.

UEYAMA, Y.; MANO, T.; NISHIYAMA, A.; TSUKAMOTO, G.; SHINTANI, S.; MATSUMURA, T. Effects of surgical reduction of the tongue. **Br J Oral Maxillofacial Surg.**, London, v.37, p.490-5, 1999.

WANG, J.; GOODGER, N.M.; OGREL, M.A. The role of tongue reduction. **Oral Surg Oral Med Oral Pathol Oral Radiol Endod.**, St. Louis, v.95, p.269-73, 2003.

WOLFORD, L.M.; COLTRELL, D.A. Diagnosis of macroglossia and indications for reduction glossectomy. **Am J Orthod Dentofacial Orthop.**, St. Louis, v.110, p.170-7, 1996.

YUEN, A.P.; WONG, B.Y. Ultrasonic glossectomy – simply and bloodless. **Head Neck.**, Boston, v.27, p.690-5, 2005.

ENDEREÇO PARA CORRESPONDÊNCIA

Francisco José de Nadai Dias
Rua Adão Schmidt, 111 – Bloco B1 – Apto. 32
Piracicaba/SP – CEP: 13.416-530
e-mail: franciscodenadai@hotmail.com