

DETECÇÃO DA PROTEÍNA P53 EM CISTOS ODONTOGÊNICOS E AMELOBLASTOMA UNICÍSTICO

Detection of the p53 Protein in Odontogenic Cysts and Unicystic Ameloblastoma

Recebido em 10/10/2005
Aprovado em 07/11/2005

Glauber Meira Lima*
Renato Luiz Maia Nogueira**
Sílvia Helena B. Rabenhorst***

RESUMO

Mutações no gene supressor tumoral p53 podem produzir proteínas mais estáveis, porém com alterações funcionais de fundamental importância relacionadas à indução da apoptose ou a inibição mitótica. A maior estabilidade da p53 mutada possibilita sua detecção imunohistoquímica, tendo essa técnica sido utilizada para avaliação do comportamento biológico de lesões neoplásicas e císticas. O presente trabalho teve por objetivo estudar a expressão da proteína p53 através da técnica de imunohistoquímica em 15 Queratocistos, 10 Cistos Dentígeros e 5 Ameloblastomas Unicísticos. Trinta e três por cento dos casos de Queratocistos apresentaram positividade para a p53. Apenas um caso de Cisto Dentígero foi positivo, e não houve detecção em nenhum caso de Ameloblastoma Unicístico. A marcação da p53, principalmente nos Queratocistos Odontogênicos, foi expressiva, demonstrando um forte indicativo de ocorrência de mutação no gene p53.

Descritores: Cistos odontogênicos. Ameloblastoma. Imunohistoquímica.

ABSTRACT

Mutations in the p53 tumor suppressor gene can produce more stable proteins, but with fundamentally important functional changes related to the induction of apoptosis or mitotic inhibition. The greater stability of the mutated p53 permits its immunohistochemical detection, and this technique has been used in the assessment of the biological behavior of neoplastic and cystic lesions. The aim of the present study was to investigate the expression of the p53 protein by means of the immunohistochemical technique in 15 keratocysts, 10 dentigenous cysts and 5 unicystic ameloblastomas. Thirty-three per cent of the cases of keratocysts presented positivity for the p53. It proved positive in one case of dentigenous cyst and in none of the cases of unicystic ameloblastomas. The staining of the p53, particularly in the odontogenic keratocysts, was substantial, strongly indicating the occurrence of a mutation in the gene of the p53 protein.

Descriptors: Odontogenic cysts; ameloblastoma; immunochemistry.

INTRODUÇÃO

O Cisto Dentígero (CD), Ceratocisto Odontogênico (CO) e o Ameloblastoma Unicístico (AU) são lesões benignas originárias de distúrbios

na formação do dente. Estas, segundo a Organização Mundial de Saúde, pertencem a 2 grupos de lesões odontogênicas, sendo o AU classificado como um tumor benigno, e as outras duas, como cistos de

* Mestre em Patologia pela Faculdade de Medicina da Universidade Federal do Ceará.

** Prof. Assistente de Patologia Bucal/Estomatologia da Universidade Federal do Ceará.

*** Prof^a. Adjunta de Genética Médica da Faculdade de Medicina da Universidade Federal do Ceará.

desenvolvimento (NEVILLE et al., 1995, REICHART; PHILIPSEN, 2000, SAPP *et al.*, 1997).

Além da origem, estas lesões possuem aspectos clínicos e radiográficos comuns. Geralmente manifestam-se como lesões nodulares, assintomáticas, que podem atingir grandes dimensões, provocando assimetria facial. Radiograficamente podem ser observados, na maioria dos casos, áreas radiolúcidas uniloculares associadas a um dente incluso (AHLFORDS *et al.*, 1984, PHILIPSEN; REICHART, 1998, SANTOS *et al.*, 2001, TSUKAMOTO *et al.*, 2001).

Apesar das semelhanças, estas lesões possuem um comportamento clínico distinto, sendo o CO e o AU as lesões mais agressivas, que podem recidivar quando submetidos a tratamento conservador (MYOUNG *et al.*, 2001, REGEZI; SUCUMBA, 1999, SHEAR, 2002, WANG *et al.*, 1998, ZACHARIADES *et al.*, 1985). Os CDs são lesões menos agressivas, mas também têm grande importância por ser o mais comum cisto de desenvolvimento e muitos autores defendem a possibilidade de transformação destas lesões em ameloblastomas (PIATTELLI *et al.*, 2001, SILVEIRA *et al.*, 1993).

O gene p53, situado no braço curto do cromossomo 17 (17p13), foi identificado como oncogene em 1979 e só em 1989, constatou-se ser o seu produto genético um regulador negativo do ciclo celular. O gene codifica uma fosfoproteína nomeada por seu peso molecular de 53kDa. A proteína p53 desempenha um importante papel, ao proteger as células da transformação maligna. É considerada um "regulador chave" do ciclo celular preservando a integridade do genoma celular. Quando ocorre um dano ao DNA, a proteína p53 se acumula na célula parando o ciclo celular, em G1, antes de entrar na fase S, para que seja feito o reparo do DNA alterado. Se a via de reparo falhar, a proteína p53 pode ativar a via apoptótica. Esse controle é exercido na fase G1 do ciclo celular, impedindo que danos ao DNA sejam repassados a outras gerações celulares (BALINT; VOUSDEN, 2001, BATASAKIS; EL-NAGGAR, 1995; DELFINO *et al.*, 1997; DARNTN 1998; NOGUEIRA *et al.*

1998).

Mutações do gene p53 são as mais frequentes anomalias genéticas encontradas em cânceres humanos, com envolvimento em mais de 50% dos tumores (CARSON; LOIS, 1995, COTRAN *et al.*, 1999, DARNTN, 1998).

Além de se utilizar a p53 para auxiliar o diagnóstico, estabelecer prognósticos e indicar tratamentos mais eficazes para as neoplasias malignas, a detecção da p53 também está presente em muitas pesquisas em lesões cancerisáveis e para avaliar o comportamento biológico de lesões benignas com maior potencial de agressividade (IBRAHIM *et al.*, 1999, JIN *et al.*, 1998, PARTRIDGE *et al.*, 1999, SAITO *et al.*, 1999, SARANATH *et al.*, 1999).

Na literatura, tem-se observado crescente expectativa quanto à correlação da expressão da proteína p53 em lesões odontogênicas (LI *et al.*, 1996, LO MUZIO *et al.*, 1999, LOMBARDI *et al.*, 1995, OGDEN *et al.*, 1992, SANDRA *et al.*, 2002, SLOOTWEG, 1995). Neste sentido, propomo-nos, neste estudo, verificar o grau de expressão da proteína p53 em COs, CDs e AUs, procurando avaliar uma possível associação existente com o comportamento clínico dessas lesões.

MATERIAIS E MÉTODOS

Foram selecionados 10 casos de CDs, 15 casos de COs (9 casos esporádicos e 6 associados à Síndrome Nevóide dos Carcinomas Basocelulares) e 5 casos de AUs diagnosticados no Laboratório de Patologia da Faculdade de Medicina da UFC, Laboratório de Patologia do Instituto de Prevenção e Combate ao Câncer (CE), Laboratório de Patologia Bucal da Universidade de Fortaleza e Laboratório de Patologia Bucal do Centro Integrado de Diagnóstico Oral. A partir do material emblocado em parafina, foram preparados cortes de 5 micrômetros, para coloração com Hematoxilina-Eosina (HE) visando à confirmação dos diagnósticos histopatológicos e para os estudos imunohistoquímicos.

A técnica imunohistoquímica utilizada foi a da estreptoavidina-biotina peroxidase descrita por Hsu *et al.*, (1981) com algumas modificações, cujos passos principais serão descritos a seguir. Os cortes foram desparafinizados, hidratados e lavados com água corrente seguidos de recuperação antigênica em forno de microondas convencional por 15-20 minutos, potência máxima, em solução tampão de citrato 10mM (pH 6,0). A peroxidase endógena foi bloqueada com peróxido de hidrogênio 3% por 10 minutos, seguida da incubação com os anticorpos monoclonais anti-p53 (DAKO A/S, Denmark – Clone DO-7 – diluição 1:80) por 16 horas à temperatura de 4°C. Em seguida, as lâminas foram incubadas por 60 minutos com anticorpo secundário (DAKO A/S, Denmark – Clone Nº EO354 – diluição 1:200). A detecção foi realizada, utilizando-se o complexo streptoavidina-biotina (DAKO) incubado por 45 minutos. A cada incubação os cortes foram lavados em PBS. A visualização da reação às lâminas foi feita com solução 3,3'diaminobenzidina (DAKO) a 1 mg/mL em Tris-HCl (pH 7.0) e H₂O₂ 0.06%. Os cortes foram contracolorados com solução de hematoxilina de Harrys durante 30 segundos, desidratados e recobertos com laminula de vidro.

ANÁLISE IMUNOHISTOQUÍMICA

A leitura das lâminas das reações de imunohistoquímica para p53, foi feita em microscópio ótico (Olimpus) com aumento de 400x. Os campos escolhidos para análise foram aleatórios, seguindo o revestimento epitelial cístico, sendo suprimidas as áreas que apresentaram dobras ou ausência de epitélio.

O critério histopatológico para identificar as células da camada basal nos COs foi o mesmo adotado por Oliveira *et al.* (2001), o qual considera a morfologia nuclear. Por esse critério, as células acima da camada basal com núcleo esférico foram consideradas como suprabasais, e as células que apresentavam forma nuclear pavimentosa foram con-

sideradas como superficiais sem terem sido foram contadas. Foram considerados como positivos casos cujas lâminas apresentavam os núcleos com coloração castanha e representavam mais de 5% das células marcadas da amostra. Lâminas com coloração leve foram consideradas negativas.

A contagem de todos os campos analisada em cada lâmina foi anotada em uma planilha. Cada núcleo com marcação imunohistoquímica foi contado como uma unidade. A média do total de células contadas, em cada lâmina, foi de 800 células, incluindo as células da membrana basal e suprabasal.

RESULTADOS

Dentre as lesões odontogênicas avaliadas nesta pesquisa, 33,3% (5/15) dos COs apresentaram positividade para a p53, sendo a marcação limitada às camadas basais e suprabasais (Figura I). A média de células positivas na camada suprabasal (17,15%) foi levemente superior à observada na camada basal (13,7%). Com relação aos CDs, apenas 1 dos 10 casos apresentou positividade para a p53, com intensidade variável de marcação nuclear. Não foi detectada positividade para a p53 em nenhum caso de AU. (Tabela I)

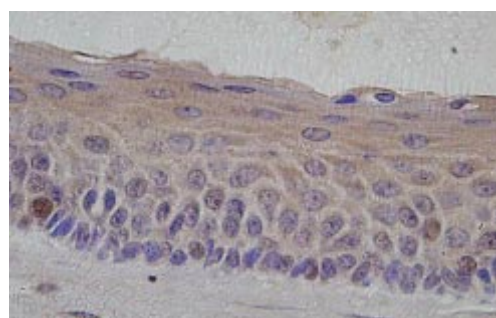


Figura I (1000x) - QO apresentando marcação positiva para a p53.

	Nº	P53 (positivo)	P53 (negativo)
Queratocisto	15	5	9
Cisto Dentígero	10	1	9
Ameloblastoma Unicístico	5	0	0

Tabela I - Expressão da p53 nos QOs, CDs e AUs.

DISCUSSÃO

A proteína p53 atua como fator de transição de genes envolvidos no controle da proliferação celular (CARSON & LOIS, 1995, COTRAN *et al.*, 1999, DARNTN, 1998). Devido a sua função chave no ciclo celular, a imunomarcção da p53 tem sido usada nos estudos das neoplasias associada a prognóstico negativo das doenças malignas (ALISSON & BEST, 1998, LOYOLA, *et al.* 1995, SARANATH *et al.*, 1999). A imunohistoquímica detecta a forma mutada da proteína p53, partindo-se do princípio de que esta forma possui meia-vida longa, contrastando com a forma selvagem que possui meia-vida inferior a 20 minutos (DARNTN, 1998, NOGUEIRA *et al.*, 1998).

Os dados encontrados nesta pesquisa, em que 33,3% (5/15) dos COs apresentaram positividade para a p53, corroboram os resultados obtidos por Ogden *et al.* (1992) e Lombardi *et al.* (1995), que documentaram positividade para o p53 em 41% (5/12) e 50% (15/30) de seus CO, respectivamente. Do mesmo modo, as células marcadas localizavam-se nas camadas basais e suprabasais. Um maior percentual de células p53 positivas foi documentado por Sloomweg (1995) que apresentou em seu trabalho 84,6% (11/13) de positividade para a proteína p53 e, segundo o autor, foi observada uma concordância significativa entre a intensidade de marcação da p53 e o número de células Ki-67 positivas, relacionando a hiperexpressão da proteína p53 com a capacidade proliferativa dos COs.

Dentre os COs estudados, 5 casos foram positivos, 2 eram de pacientes síndrômicos, e 3, de pacientes esporádicos, não sendo encontrada diferença significativa entre estas variantes e a marcação com a proteína p53. Os resultados desse estudo confirmam os dados de Lombardi *et al.* (1995) que relataram uma não associação da positividade para a p53 e com a SCNB. Segundo os autores, não foi encontrada, também, relação com a recorrência, inflamação ou com características histopatológicas, como proliferações epiteliais, cistos satélites ou epitélio

odontogênico na cápsula cística. O oposto foi relatado por Lo Muzio *et al.* (1999), em que, dos 32 casos de COs avaliados em sua pesquisa 15 foram positivos para o p53, sendo todas lesões síndrômicas, sem nenhum caso esporádico ter apresentado marcação.

A detecção de apenas 1 dos 10 casos dos CDs concorda com Ogden *et al.* (1992) e Li *et al.* (1996) relatam a ausência de positividade para os CDs, salvo a marcação pelo clone BP53-12 descrita por Li *et al.* (1996) relatada posteriormente.

Apesar da alta capacidade proliferativa documentada na literatura (PIATTELLI *et al.*, 2001, PIATTELLI *et al.*, 2002, SANDRA *et al.*, 2001), a perda do controle da proliferação celular dos AUs parece não estar relacionada com mutação do p53, pois nenhum dos casos de AUs avaliados nesta pesquisa apresentou positividade para a p53. Esta hipótese pode ser corroborada pelos trabalhos de Sandra *et al.* (2001) e Sandra *et al.* 2002 que usando marcadores de proliferação celular, PCNA e Ki 67, reportaram que cada tipo de Ameloblastoma tinha diferente atividade proliferativa e encontraram relação significativa com a positividade da MDM2, detectada na região periférica, similar à encontrada pela PCNA, Ki-67 e proteínas antiapoptóticas. Não foi documentada diferença significativa entre a marcação da p53 e os tipo de ameloblastoma (Sandra *et al.* 2002).

A detecção da p53, em lesões benignas, pode ser considerada um importante marcador prognóstico para a evolução destas à malignidade como afirmam Saito *et al.* (1999) e Lo Muzio *et al.* (1999). No entanto, Tsuji *et al.* (1995) e Nogueira *et al.* (1998), chamam a atenção a respeito da cautela que se deve ter quanto à detecção imunohistoquímica da p53 em relação ao prognóstico destas. Os autores afirmam que a positividade da p53 em tecido normal e lesões benignas, coradas fracamente e coradas na camada basal ou suprabasal, não deve ser considerada como uma mutação do p53 e, sim, como a atividade normal da p53 na camada germinativa do epitélio.

Outro relato importante, que concorda com a

opinião desses dois autores, foi descrito por Li *et al.* (1996), os quais, por imunohistoquímica, encontraram positividade para a p53, variando de 38 a 71%, todas localizadas na camada basal e suprabasal, embora, através das análises de SSCP (*single strand conformational polymorphism*) e seqüenciamento direto, não encontraram mutação do gene p53 em nenhum caso da amostra estudada. Assim Li *et al.* (1996) reforçam os argumentos dos autores citados acima, que sugerem ser essa uma atividade normal da p53 na camada germinativa do epitélio.

É importante relatar que a marcação da p53 pode sofrer influência de alguns fatores, como o anticorpo utilizado e o aumento da sensibilidade da reação de imunomarcação com a utilização de métodos de recuperação antigênica mais eficazes. Um exemplo de variação quanto ao uso de anticorpos distintos foi documentado no trabalho realizado por Li *et al.* (1996) que avaliou 22 COs, 5 CDs e 5 Cistos Radiculares, utilizando três tipos de anticorpos para a p53 (clone BP53-12, clone 1801 e o policlonal CM1). Com o clone BP53-12, as células positivas foram detectadas em todos os espécimes de cistos odontogênicos, mas com o clone 1801 e com o policlonal CM1 a marcação ocorreu somente em 3/8 (38%) e 5/7 (71%) dos COs, respectivamente, não tendo sido documentada positividade nos CDs e nos Cistos Radiculares. O anticorpo para a proteína p53 utilizado neste trabalho foi o clone DO-7, o mais utilizado nas pesquisas referendadas em nossa revisão literária (ALISSON *et al.*, 1998; JIN *et al.*, 1998, LOYOLA *et al.*, 1995, SAITO *et al.*, 1999, SOUZA *et al.*, 1999, SOUZA *et al.*, 2000), sendo considerado um anticorpo de boa sensibilidade para a detecção da proteína p53.

CONCLUSÃO

Apesar de alguns autores relacionarem a detecção da p53 com a atividade proliferativa normal das camadas germinativas epiteliais, consideramos que a detecção desta proteína, principalmente nos casos de COs, foi expressiva sendo um forte

indicativo de mutação do gene p53 nessas lesões. Mais estudos devem ser realizados, associando a marcação imunohistoquímica com técnicas baseadas no DNA, para obter um consenso sobre o significado real da positividade por imunohistoquímica para a p53.

REFERÊNCIAS BIBLIOGRÁFICAS

- AHLFORDS, E.; LARSSON, A.; SJOGREN, S. The Odontogenic keratocyst: a benign cystic tumor? **J. oral maxillofac. surg.**, Philadelphia, v. 42, n. 1, p. 10-19, 1984.
- ALISSON, R. T.; BEST, T. p53, PCNA and Ki-67 expression in oral squamous cell carcinomas: the vagaries of fixation and microwave enhancement of immunocytochemistry. **J. oral pathol. med.**, Copenhagen, v. 27, p. 434-440, 1998.
- BÁLINT, É.; VOUSDEN, K. H. Activation and activities of the p53 tumor suppressor protein. **Br. j. cancer**, London, v. 82, n. 12, p. 1813-1823, 2001.
- BATASAKIS, G. J.; EL-NAGGAR, A. K. p53: Fifteen Years After Discovery. **Adv. anat. pathol.**, New York, v. 2, n. 2, p. 71-88, 1995.
- CARSON, D. A.; LOIS, A. Cancer progression and p53. **Lancet**, London, n. 356, p. 1009-1011, 1995.
- CAWSON, A. R.; BINNIE, W. H.; EVERSON, W. J. **Atlas colorido de enfermidades da boca**. 2. ed. São Paulo: Artes Médicas, 1997.
- COTRAN, R. S.; KUMAR, M. D. V.; COLLINS, M. D. T. **Robbins pathologic basis of disease**. 6th ed. Philadelphia: W. B. Saunders, 1999.
- DARNTN, S. J. p53 demystified. **Mol. pathol.**, London, v. 51, n. 5, p. 248-253, 1998.
- DELFINO, A. B. M. et al. O envolvimento de genes e

- proteínas na regulação da apoptose: carcinogênese. **Rev. bras. cancerol.**, Rio de Janeiro, v. 43, n. 3, p. 1763-1786, 1997.
- HSU, S. M.; RAINE, L.; FANGER, H. Use of avidin-biotin-peroxidase complex (ABC) in imunoperoxidase techniques: A comparison between ABC end unlabeled (PAP) procedures. **J. histochem. cytochem.**, Baltimore, v. 29, p. 577-580, 1981.
- IBRAHIM, S. O. et al. Expression of biomarkers (p53, transforming growth factor alpha, epidermal growth factor receptor, c-erbB-2/neu and proliferative cell nuclear antigen) in oropharyngeal squamous cell carcinomas. **Oral. Oncol.**, Oxford, v. 35, p. 302-301, 1999.
- JIN, T. Y. et al. The prognostic significance of the biomarkers p21^{waf1/cip1}, p53, and bcl-2 in laryngeal squamous cell carcinoma. **Cancer**, West Orange, v. 82, n. 11, p. 2159-2165, 1998.
- LI, T. J. et al. p53 expression in odontogenic keratocyst epithelium. **J. oral pathol. med.**, Copenhagen, v. 25, n. 5, p. 249-255, 1996.
- LOBARDI, T.; ODELL, E. W.; MORGAN, P. R. p53 immunohistochemistry of odontogenic keratocysts in relation to recurrence, basal-cell budding and basal-cell neavus syndrome. **Arch. oral. biol.**, Oxford, v. 40, n. 12, p. 181-184, 1995.
- LO MUZIO, L. et al. Expression of cell cycle and apoptosis-related proteins in sporadic odontogenic Keratocysts and odontogenic Keratocysts associated with the nevoid basal cell carcinoma syndrome. **J. dent. rest.**, v. 78, n. 7, p. 1345-1353, 1999.
- LOYOLA, A. M.; BORRA, R. C.; ARAUJO, V. C. Expressão da proteína p53 em carcinomas epidermóides da mucosa bucal. **RPG**, Guarulhos, v. 2, n. 2, p. 52-58, 1995.
- MYOUNG, H. et al. Odontogenic keratocyst: Review of 256 cases for recurrence and clinicopathologic parameters. **Oral surg. oral med. oral pathol. oral radiol. endod.**, St. Louis, v. 91, n. 3, p. 328-333, 2001.
- NEVILLE, B. W. et al. **Oral & maxilofacial pathology**. Philadelphia: W. B. Saunders, 1995.
- NOGUEIRA, R. L. M. **Estudo imunohistoquímico da expressão da proteína p53 e sua correlação com lesões benignas e carcinomas da mucosa bucal**. 1998. 92 f. Dissertação (mestrado) - Universidade Federal do Ceará, Faculdade de Medicina, Fortaleza, 1998.
- OGDEN, G. R. et al. p53 protein in odontogenic cysts: increased expression in some odontogenic keratocysts. **J. clin. pathol.**, London, v. 45, n. 11, p. 1007-1010, 1992.
- PARTRIDGE, M. et al. New insights into p53 protein stabilization in oral squamous cell carcinoma. **Oral. Oncol.**, Oxford, v. 35, n. 1, 45-69, 1999.
- PHILIPSEN, H. P.; REICHART, P. A. Unicystic ameloblastoma. A review of 193 cases from the literature. **Oral. Oncol.**, Oxford, v. 34, p. 317-325, 1998.
- PIATTELLI, A. et al. Ki-67 expression in dentigerous cysts, unicystic ameloblastomas, and ameloblastomas arising from dental cysts. **J. endod.**, Hagerstown, v. 28, n. 2, p. 55-58, 2002.
- REICHART, A. P.; PHILIPSEN, P. H. **Atlas colorido de odontologia: (patologia bucal)**. Porto alegre: Artes Médicas, 2000.
- REGEZI, J. A.; SICULBA, J. J. **Oral pathology**. 3rd ed. Philadelphia: W. B. Saunders, 1999.
- SAITO, T.; NAKJIMA, T.; MOGI, K.

- Immunohistochemical analysis of cell cycle-associated proteins p16, pRb, p53, p27 and Ki-67 in oral cancer and precancer with special reference to verrucous carcinomas. **J. oral pathol. med.**, Copenhagen, v. 28, p. 226-232., 1999.
- SANDRA, F. et al. Immunohistochemical evaluation of PCNA and Ki-67 in ameloblastoma. **Oral. Oncol.**, Oxford, v. 37, p. 193-198., 2001.
- SANDRA, F. et al. The role of MDM2 in proliferative activity of ameloblastoma. **Oral. Oncol.**, Oxford, v. 38, p. 153-157, 2002.
- SANTOS, J. N. et al. Tumores odontogênicos: análise de 127 casos. **Pesq. odontol. bras.**, São Paulo, v. 15, n. 4, p. 308-313, 2001.
- SAPP, J. P.; EVERSOLE, L. R.; WYSOCKI, G. P. **Contemporary oral e maxilofacial pathology.** New York: Mosby, 1997.
- SARANATH, D. et al. p53 inactivation in chewing tobacco-induced oral cancers and leucoplakias from India. **Oral. Oncol.**, Oxford, v. 35, n. 3, p. 242-256, 1999.
- SHEAR, M. The aggressive nature of the odontogenic keratocyst: is it a benign cystic neoplasm? Part 1. Clinical and early experimental evidence of aggressive behaviour. **Oral. Oncol.**, Oxford, v. 38, p. 219-226, 2002.
- SLOOTWEG, P. J. p53 protein and Ki-67 reactivity in epithelial odontogenic lesions. An immunohistochemical study. **J. oral pathol. med.**, Copenhagen, v. 24, p. 393-397, 1995.
- SOUZA, P. E. A. et al. Immunohistochemical expression of p53, MDM2, Ki-67 and PCNA in central giant cell granuloma and giant cell tumor. **J. oral pathol. med.**, Copenhagen, v. 28, n. 2, p. 54-58, 1999.
- SOUZA, P. E. A.; MESQUITA, R. A.; GOMEZ, R. S. Evaluation of p53, PCNA, Ki-67, MDM2 and AgNOR in oral peripheral and central giant cell lesions. **Oral dis.**, Houndmills, v. 6, p. 35-39, 2000.
- SILVEIRA, E. D.; GIL, J. N. Ameloblastoma Unicístico: Considerações histopatológicas e tratamento. **Rev. ciênc saúde**, Florianópolis, v. 12, n. 2, p. 7-15, 1993.
- TSUJI, T. et al. The significance of PCNA and p53 protein in same oral tumors. **J. oral maxillofac. surg.**, Philadelphia, v. 24, p. 221-225, 1995.
- TSUKAMOTO, G. et al. A radiographic analysis of dentigerous cysts and odontogenic keratocysts associated with a mandibular third molar. **Oral surg. oral med. oral pathol. oral radiol. endod.**, St. Louis, v. 91, n. 6, p. 743-747, 2001.
- ZACHARIADES, N.; PAPANICOLAOU, S.; TRIANTAFYLLOU, D. Odontogenic keratocysts: review of literature and report of sixteen cases. **J. oral maxillofac. surg.**, Philadelphia, v. 43, p. 177-182, 1985.
- WANG, E.; YU, G.; GAO, Y. A study of epithelial cell kinetics of the odontogenic keratocyst. **Zhonghua Kou Qiang Yi Xue Za Zhi**, Beijing, v. 33, n. 4, p. 210-212, 1998.

