

# Redução aberta de fratura nasal: Relato de caso

*Open reduction of nasal fracture: Case report*

*Reducción abierta de la fractura nasal: Reporte de un caso*

### RESUMO

As fraturas nasais são de grande incidência dentre as fraturas faciais, podendo envolver também outras estruturas da face. O diagnóstico é baseado no exame físico, o qual muitas vezes é dificultado devido ao edema formado na região. A palpação dos contornos ósseos, verificação de presença de crepitação nasal, alterações de permeabilidade e assimetrias locais são algumas das alterações sugestivas de fraturas nasais. Além disso, a inserção do ligamento cantal medial pode ser perdida devido ao trauma ou devido ao deslocamento ósseo em que ele se encontra inserido. Exames de imagem, como radiografias e Tomografias Computadorizadas, são utilizados para a visualização das fraturas ósseas e planejamento cirúrgico. A redução aberta dos ossos nasais é indicada para fraturas de maior complexidade e cominuição, tendo em vista o adequado reposicionamento dos ossos, cartilagens e ligamentos deslocados. Assim, o objetivo deste estudo é relatar a redução aberta de uma fratura dos ossos nasais com perda de inserção do ligamento cantal medial direito, sob anestesia geral. **Palavras-chaves:** Redução Aberta; Fixação de Fratura; Osso Nasal.

### ABSTRACT

Nasal fractures are of great incidence among facial fractures, and may also involve other facial structures. The diagnosis is based on physical examination, which is often hampered due to the edema formed in the region. Palpation of bone contours, checking for the presence of nasal crackling, changes in permeability and local asymmetries are some of the changes suggestive of nasal fractures. In addition, the insertion of the medial canthal ligament may be lost due to trauma or due to the bone displacement in which it is inserted. Imaging exams, such as radiographs and CT scans, are used for visualizing bone fractures and surgical planning. The open reduction of the nasal bones is indicated for fractures of greater complexity and comminution, in view of the appropriate repositioning of the bones, cartilage and dislocated ligaments. Thus, the aim of this study is to report the open reduction of a fracture of the nasal bones with loss of insertion of the right medial canthal ligament, under general anesthesia. **Key-words:** Open Fracture Reduction; Fracture Fixation; Nasal bone.

### RESUMEN

Las fracturas nasales son de gran incidencia entre las fracturas faciales, y también pueden involucrar otras estructuras faciales. El diagnóstico se basa en el examen físico, que a menudo se ve obstaculizado por la inflamación que se forma en la región. La palpación de los contornos óseos, confirmación de la presencia de crepitantes nasales, alteraciones de la permeabilidad y asimetrías locales son algunas de las alteraciones sugestivas de fracturas nasales. Además, la inserción del ligamento cantal medial puede perderse debido a un traumatismo o al desplazamiento del hueso

#### **Patrícia de Fátima Firek**

ORCID: <https://orcid.org/0000-0003-3508>

Hospital Universitário Regional dos Campos Gerais, Brasil  
E-mail: patriciafirek@hotmail.com

#### **Luiz Ricardo Marafigo Zander**

ORCID: <https://orcid.org/0000-0003-3588-9105>

Hospital Universitário Regional dos Campos Gerais, Brasil  
E-mail: luiz\_zander@hotmail.com

#### **Fabiana Bucholdz Teixeira Alves**

ORCID: <https://orcid.org/0000-0001-9955-1811>

Hospital Universitário Regional dos Campos Gerais, Brasil  
E-mail: fabi.bucholdz@gmail.com

#### **Yohana Veiga Poterala**

ORCID: <https://orcid.org/0000-0002-8020-1763>

Universidade Estadual de Ponta Grossa, Brasil  
E-mail: yohana\_vp@hotmail.com

#### **Dayane Jaqueline Gross**

ORCID: <https://orcid.org/0000-0001-6642-4672>

Hospital Universitário Regional dos Campos Gerais, Brasil  
E-mail: dayanejgr@hotmail.com

en el que se inserta. Las pruebas de imagen, como las radiografías y las tomografías computadorizadas, se utilizan para visualizar las fracturas óseas y planificar la cirugía. La reducción abierta de los huesos nasales está indicada para las fracturas de mayor complejidad y conminución, en vista del reposicionamiento adecuado de los huesos, cartílagos y ligamentos dislocados. Así, el objetivo de este estudio es relatar la reducción abierta de una fractura de los huesos nasales con pérdida de inserción del ligamento cantal medial derecho, bajo anestesia general. **Palabras Clave:** Reducción de fracturas abiertas; Fijación de Fracturas; Hueso Nasal.

## INTRODUÇÃO

Dentre as fraturas faciais, a fratura dos ossos nasais é a mais incidente. Essa incidência pode ser justificada pela localização anatômica dessa estrutura, apresentando-se de forma mais proeminente na face. Além disso, é necessário um menor impacto para que ocorra a fratura do osso nasal.<sup>4</sup>

O diagnóstico dessas fraturas ocorre por meio do exame físico, o qual investiga a continuidade dos ossos, presença de crepitações, alterações da permeabilidade nasal, sobreposição óssea e sinais de alterações estéticas, como assimetrias. De forma auxiliar, pode-se lançar mão de exames de imagem, como radiografias e Tomografias Computadorizadas, a depender do caso analisado.<sup>1</sup>

Para a definição do tratamento das fraturas dos ossos nasais é necessário analisar o tipo de fratura que o paciente apresenta. Nas fraturas mais simples, a abordagem poderá ser conservadora ou por redução fechada, sendo esta última conduta preconizada na maioria dos casos de indicação cirúrgica. Em contrapartida, nas fraturas de maior complexidade ou com deslocamento ósseo significativo, a abordagem aberta é indicada.<sup>5</sup>

Um ponto fundamental para o tratamento adequado dessas fraturas que deve ser levado em consideração é a inserção do ligamento cantal medial. Este ligamento é responsável pelo posicionamento correto da região cantal ao longo da crista lacrimal, além de reestabelecer a forma e função da pálpebra. Muitas vezes após um trauma, o ligamento cantal perde sua inserção e leva o paciente a apresentar telecanto, sequela de difícil tratamento no caso de não detecção e correção adequada.<sup>7</sup>

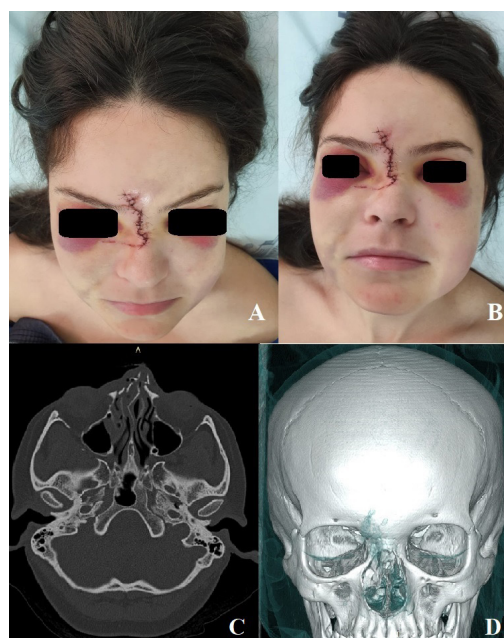
Diante do exposto, o objetivo deste manuscrito é relatar o caso de uma paciente vítima de acidente automobilístico contra anteparo, a qual apresentou grande desvio dos ossos nasais, alterações de função e perda de inserção do ligamento cantal medial.

## RELATO DE CASO

Paciente do gênero feminino, 32 anos, leucoderma, vítima de acidente automobilístico contra anteparo, deu entrada ao pronto atendimento do Hospital Universitário da Universidade Estadual de Ponta Grossa (HU/UEPG) apresentando laceração em região de dorso nasal e fratura dos ossos próprios do nariz, evidenciada pela crepitação durante a palpação, afundamento, desvio e perda de continuidade óssea. Adicionalmente, a paciente apresentava queixa de alteração bilateral da permeabilidade nasal. Foi possível perceber também, através do aumento da distância intercantal, a perda de inserção do ligamento cantal lateral direito.

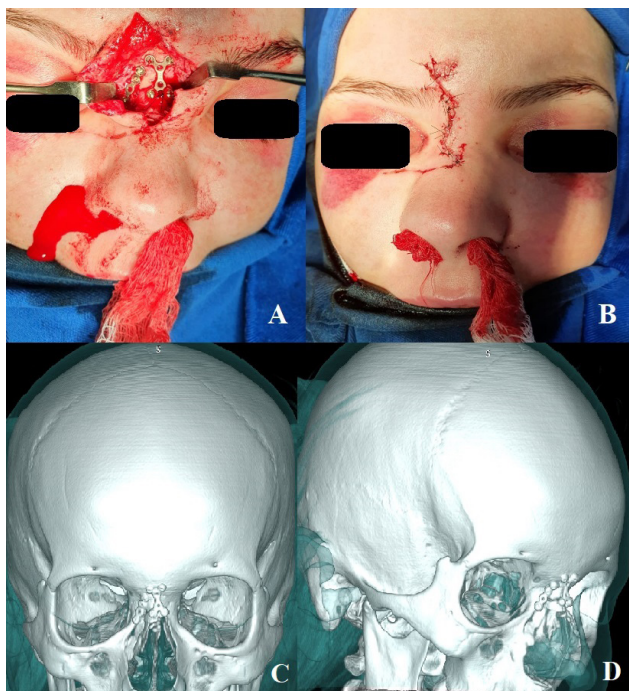
Como conduta, além da avaliação interdisciplinar, a paciente foi examinada e assistida pelo Serviço de Cirurgia e Traumatologia Bucomaxilofacial (CTBMF), que realizou a sutura do ferimento corto-contuso presente (Figura 1A e 1B) e fez a solicitação de exames complementares de rotina e de Tomografia Computadorizada de face.

Após análise dos resultados dos exames hematológicos foi constatado que, na ocasião, os valores estavam dentro dos padrões de normalidade. No entanto, o exame de imagem evidenciou a presença de uma fratura dos ossos próprios do nariz e do processo frontal da maxila (Figura 1C e 1D). Assim, a paciente foi liberada pelas outras especialidades e ficou aos cuidados do Serviço de CTBMF.



**Figura 1** - Imagens após a realização da sutura inicial e Tomografia Computadorizada realizada no pré-operatório. A: Presença de desvio e afundamento do dorso nasal. B: Nota-se a desinserção do ligamento cantal medial direito, levando a um aumento na distância intercantal. C: Corte axial demonstrando o desvio nasal. D: Reconstrução tomográfica em 3D. Pode-se perceber a integridade da região orbitária direita, evidenciando que o ligamento cantal medial sofreu desinserção sem deslocamento ósseo associado.

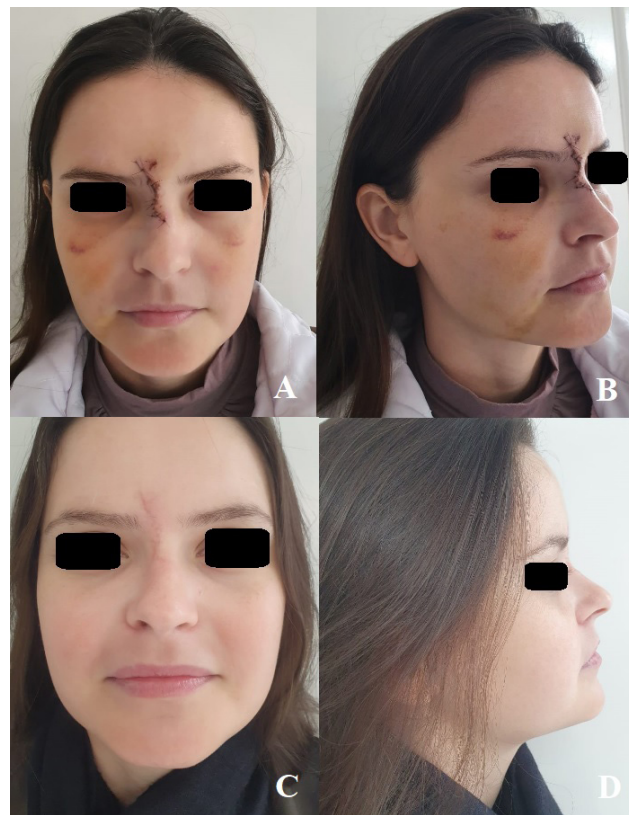O tratamento inicial proposto pela equipe foi a cirurgia aberta, sob anestesia geral, aproveitando a laceração pré-existente como acesso cirúrgico. Foi realizada a redução e fixação das fraturas utilizando placas do sistema 1.5 mm e reposicionamento do ligamento cantal medial por meio de sutura (Figura 2A). Em seguida, as regiões de cartilagem nasal, a qual encontrava-se lacerada, foram reposicionadas e fixadas com sutura de fio vycril 4.0. O fechamento da ferida se deu com fio de nylon 5.0. Ademais, optou-se pela permanência de um tamponamento nasal bilateral, com gaze envolta em neomicina e bacitrina, no início do período pós-operatório inicial (Figura 2B). O exame tomográfico de face pós-operatório indicou correta redução dos ossos nasais (Figura 2C e 2D) e, após 48 horas da redução nasal, o tampão foi removido e a paciente recebeu alta hospitalar.



**Figura 2** - Redução aberta sob anestesia geral e exame tomográfico pós-operatório. A: Fixação interna com placas do sistema 1.5 (uma placa em H com seis furos e uma placa reta quatro furos). A região de cartilagem foi reposicionada através de suturas em vycril 4.0, assim como o ligamento cantal medial. B: Sutura final em nylon 5.0 com tamponamento nasal mantido 48 horas após o procedimento cirúrgico. C e D: Percebe-se o reposicionamento ósseo adequado e as placas de fixação em posição.

Uma semana pós alta hospitalar, a sutura foi removida (Figura 3A e figura 3B) e a paciente permaneceu em acompanhamento ambulatorial durante quatro meses. Visando melhor resultado estético, foi indicado o uso de pomada Kelo-cote® no local de cicatrização. Durante as consultas am-

bulatoriais a paciente relatou satisfação estética e retorno da permeabilidade nasal bilateral, evoluindo sem queixas álgicas locais e com melhora significativa na cicatrização local, observada até a última consulta (Figura 3C e figura 3D).



**Figura 3** - Acompanhamento pós-operatório. A-B: Acompanhamento após 7 dias do procedimento cirúrgico. Percebe-se a correta inserção do ligamento cantal medial evidenciado pela distância correta intercantal. A projeção e dorso nasal possuíam um adequado posicionamento estético. C-D: Acompanhamento pós-operatório de 4 meses, evidenciando adequada cicatrização local.

## DISCUSSÃO

O nariz é a estrutura mais proeminente da face e os traumas nasais correspondem a 39% de todas as fraturas de face.<sup>4,1</sup> Uma fratura nessa região não demanda um impacto muito grande para acontecer e é considerada comum. Em geral, fraturas nasais são ponderadas como lesões simples. Entretanto, ainda que a maioria seja de baixa complexidade, possuem um índice significativo de sequelas pós-traumáticas, que varia de 14% a 50%.<sup>4,8</sup>

O manejo de fraturas faciais visando um bom prognóstico deriva de um bom diagnóstico, existindo alguns fatores que contribuem para a dificuldade de diagnóstico das lesões na região nasal e, por consequência, resultados pós-operatórios insatisfatórios. Dentre eles, podem ser citados a presença de edema local, a demora no tratamento

das fraturas, as deformidades nasais prévias que não foram visualizadas durante o exame físico e a lesão e/ou deformidade septal não diagnosticada anteriormente ao trauma.<sup>4</sup>

O exame físico é um ponto determinante nos diagnósticos de fraturas de face em geral. No caso de fraturas dos ossos nasais, realiza-se a palpação do dorso nasal buscando alterações de contorno, mobilidade e presença de crepitações, também podendo ser sentidas sobreposições de fragmentos ósseos. O histórico do trauma auxilia na avaliação do paciente, assim como relatos de episódios de epistaxe, de obstrução nasal e alterações na simetria. O rebordo orbital também deve ser palpado em busca de possíveis fraturas associadas.<sup>1</sup>

De maneira geral, os exames complementares utilizados para fraturas nasais são as radiografias com incidência de Perfil de Face, Pós-Anterior de Waters e Tomografia Computadorizada.<sup>5</sup> No caso relatado, a paciente queixava-se de falta de permeabilidade nasal e alteração estética, além de afundamento na região de dorso nasal. Para uma melhor visualização e entendimento da fratura, solicitou-se Tomografia Computadorizada de Face, corroborando com o preconizado pela literatura.

Após a estabilização inicial do paciente, são consideradas e avaliadas as possibilidades de tratamento, estando, dentre elas, as reduções abertas ou fechadas. A redução aberta é opção de escolha quando ocorre fratura com extenso desvio do septo e osso nasal, com desvio da pirâmide nasal acima da metade da profundidade da ponte nasal. Quando ocorrem fraturas septais abertas, fratura ou desvio do septo caudal e deformidade combinada do septo com a cartilagem alar, opta-se pela redução cruenta.<sup>5</sup> Ademais, quando há presença de lacerações com extensão suficiente para adequada redução e fixação dos segmentos ósseos, como no caso relatado, estas podem ser utilizadas como via de acesso à área desejada.<sup>3</sup>

Ao considerar o grau de obstrução nasal, são avaliados os requisitos para melhor restauração da projeção nasal. Nesse sentido, o dorso nasal precisa ser reposicionado de forma correta e deve-se lançar mão dos exames complementares para avaliar o grau de cominuição presente na região. Além disso, para o adequado reposicionamento destes seguimentos, os fragmentos ósseos devem ser fixados corretamente com placas e a integridade residual do septo e das cartilagens superiores precisam ser suficientes para suportar o terço médio nasal. Nesse caso, é preconizado o uso de placas em H ou em T para a fixação dos fragmentos, observando a projeção do ângulo nasofrontal. Em contrapartida, uma das formas de reconstrução da cartilagem é através de suturas,

técnica utilizada no presente relato. Objetivando uma melhor estabilidade do local e sustentação óssea, podem ser utilizados tampões nasais.<sup>6</sup>

Quando ocorrem fraturas nasais cominuídas, o ligamento cantal interno pode ser desinserido de sua estrutura óssea ou deslocado juntamente com o osso em que se encontra inserido. No caso relatado, o ligamento cantal direito perdeu sua inserção, fazendo com que a paciente apresentasse telecanto, resultando em perda da tensão das placas tarsais e, visivelmente, uma deformidade da estrutura palpebral direita. Assim, quando esse tipo de alteração é identificada, é necessário realizar o correto reposicionamento estrutural. A cantopexia é o procedimento que leva à correta redução e inserção do ligamento cantal, sendo que sua falha ou a falta do diagnóstico acarreta telecanto como seqüela, sendo de difícil tratamento posterior.<sup>7</sup>

Desejando a melhor recuperação funcional e estética das estruturas acometida, existem alguns parâmetros pré-estabelecidos na literatura que devem ser considerados. A projeção nasal, em uma vista lateral, deve apresentar uma relação 1:1 considerando o canto lateral do olho, o canto medial do olho e a junção frontonasal. Além disso, a angulação frontonasal considerada harmônica deve estar em um valor entre 115° e 130°. Segundo a literatura, caso esses parâmetros sejam reestabelecidos, um resultado estético adequado pode ser alcançado.<sup>7</sup>

No presente estudo, foi indicado o uso de pomada Kelo-coteo® sobre os tecidos que estavam em processo cicatricial, a qual faz a manutenção do equilíbrio hídrico da pele, melhorando o processo de regeneração de cicatrizes. Este fármaco é composto por polisiloxanos e dióxido de silicone, que auxiliam na prevenção e redução de queloides e cicatrizes hipertróficas, além de normalizar a pigmentação da região. Sua utilização deve ser feita após a limpeza da pele, aplicando uma fina camada, duas vezes ao dia, por no mínimo dois meses - modo como foi indicada para a paciente deste caso, demonstrando eficácia na melhora cicatricial local.<sup>2</sup>

## CONCLUSÃO

As fraturas nasais, de forma geral, são de baixa complexidade e de rápida resolução. No entanto, existe uma possibilidade considerável de sequelas pós-operatórias caso não ocorra diagnóstico e planejamento cirúrgico adequados. Ademais, fraturas nasais cominuídas possuem um maior nível de complexidade, principalmente com o envolvimento de estruturas adjacentes, como o ligamento cantal medial. Nesse sentido, o planejamento cirúrgico deve ser personalizado

para o tipo de fratura óssea presente, a fim de obter o melhor prognóstico funcional e estético para o paciente.

## REFERÊNCIAS

1. Andrade M.G. et. al. Tratamento cirúrgico de fratura nasal: Relato de caso. Rev. Cir. Traumatol. Buco-Maxilo-Fac. 2019; 19(1):37-40.
2. Anvisa. Bula do medicamento Kelo-cote® - Gel de silicone para o tratamento e prevenção de cicatrizes. Campos. Disponível em: <<https://www.saudedireta.com.br/catinc/drugs/bulas/kelocote.pdf>>.
3. Bicalho A. L. R. Tratamento cirúrgico da fratura do osso frontal – Revisão de literatura e relato de caso. Belo Horizonte. Tese [Pós-Graduação em Especialista em Cirurgia e Traumatologia Bucomaxilofacial] – Universidade Federal de Minas Gerais; 2012.
4. Borghese B., Calderoni D. R., Passareli L. A. Estudo retrospectivo da abordagem das fraturas nasais no Hospital de Clínicas da Unicamp. Rev. Bras. Cir. Plást. 2011; 26(4):608-12.
5. Dos Santos G. M. et. al. Tratamento cirúrgico de fratura severa de ossos próprios do nariz: relato de caso. Arch Health Invest .2017; 6(4):189-191.
6. Ehrenfeld M., Manson, P. N., Prein, J. Principles of internal fixation of the craniomaxillofacial skeleton trauma and orthognathic surgery. 1. ed. Stuttgart: Thieme; 2012.
7. Melo M. F. S. et. al. Correção de fratura fronto-naso-órbito-etmoidal: passos cirúrgicos para resultado estético. Rev. Cir. Traumatol. Buco-maxilo-fac. 2015; 15(1).
8. Rohrich R. J., Adams W. P. Jr. Nasal Fracture Management. Minimizing Secondary Nasal Deformities. Plastic and reconstructive surgery. 1999; 106(2):266-273.