

## Cisto ósseo simples: relato de 7 casos

*Simple bone cyst: report of 7 cases*

*Quiste óseo simple: reporte de 7 casos*

### RESUMO

**Introdução:** O cisto ósseo simples (COS) é definido como uma cavidade intraóssea de etiologia desconhecida, desprovida de revestimento epitelial e vazia ou preenchida com líquido. Na região facial, o COS é mais comumente observado no corpo da mandíbula.

**Objetivo:** O objetivo deste artigo é relatar uma série de casos de COS, discutindo aspectos relevantes das características clínicas e terapêutica adequada. **Relato de caso:** A série de casos demonstrou que a presença de lesões radiolúcidas assintomáticas nos maxilares, nos quais os diagnósticos clínico, laboratorial e imaginológico não foram conclusivos, a realização de uma biópsia é sempre indicada.

**Considerações finais:** Os casos de múltiplas lesões de COS, ou quando estão associadas a displasias cemento-ósseas, uma abordagem cirúrgica torna-se imperiosa. **Palavras-chaves:** Cistos ósseos; Cistos maxilomandibulares; Cirurgia.

### ABSTRACT

**Introduction:** Simple bone cyst (COS) is defined as an intraosseous cavity of unknown etiology, devoid of epithelial lining and empty or filled with fluid. In the facial region, COS is most commonly seen in the body of the mandible. **Objective:** The aim of this article is to report a series of COS cases, discussing relevant aspects of the clinical characteristics and adequate treatment. **Case report:** The case series demonstrated that the presence of asymptomatic radiolucent lesions in the jaws, in which clinical, laboratory and imaging diagnoses were not conclusive, a biopsy is always indicated. **Final considerations:** In cases of multiple COS lesions, or when they are associated with cemento-osseous dysplasias, a surgical approach is imperative. **Key-words:** Bone cysts; Maxillomandibular cysts; Surgery

### RESUMEN

**Introducción:** El quiste óseo simple (COS) se define como una cavidad intraóssea de etiología desconocida, desprovista de revestimiento epitelial y vacía o llena de líquido. En la región facial, la COS se observa con mayor frecuencia en el cuerpo de la mandíbula.

**Objetivo:** El objetivo de este artículo es reportar una serie de casos de COS, discutiendo aspectos relevantes de las características clínicas y el tratamiento adecuado. **Caso clínico:** La serie de casos demostró que ante la presencia de lesiones radiotransparentes asintomáticas en los maxilares, en las que los diagnósticos clínicos, de laboratorio y de imagen no fueron concluyentes, siempre está indicada una biopsia.

**Consideraciones finales:** En casos de múltiples lesiones de COS, o cuando se asocian a displasias cemento-ósseas, es imprescindible un abordaje quirúrgico. **Palabras clave:** Quistes óseos; Quistes maxilomandibulares; Cirugía.

**Naiara Santana Rodrigues**  
<https://orcid.org/0000-0002-0041-0398>  
Universidade Federal da Bahia, Brasil  
naiara.rodrigues2012@gmail.com

**João Nunes Nogueira Neto**  
<https://orcid.org/0000-0003-0722-0228>  
Universidade Federal da Bahia, Brasil  
joaonneto@gmail.com

**João Frank Carvalho Dantas**  
<https://orcid.org/0000-0002-7643-5671>  
Universidade Federal da Bahia, Brasil  
joaofrankdantas@yahoo.com.br

## INTRODUÇÃO

O cisto ósseo simples (COS) é classificado como um pseudocisto intraósseo, pois se trata de uma cavidade patológica sem revestimento epitelial, com ou sem uma fina camada de tecido conectivo<sup>1</sup>, podendo apresentar-se vazio ou preenchido por fluido seroso ou sanguinolento<sup>2</sup>.

Vários nomes são dados ao COS desde que foi descrito inicialmente em 1929: cisto ósseo solitário, cisto ósseo hemorrágico, cisto ósseo traumático, cavidades ósseas progressivas e cisto ósseo unicameral<sup>2</sup>. A diversidade de nomenclaturas para essa lesão se deve às diferentes teorias propostas como sua etiologia. As mais comuns incluem trauma, tumores ósseos, metabolismo defeituoso de cálcio, necrose de medula oriunda de isquemia, infecção e distúrbios de circulação.<sup>3,4,5,6</sup>

Na região facial, o COS é mais comumente observado no corpo da mandíbula, durante a segunda/terceira década de vida, sem predileção por sexo<sup>7</sup>. Muitas vezes é assintomático, com a maioria dos casos descobertos incidentalmente em radiografias feitas para fins odontológicos<sup>8</sup>.

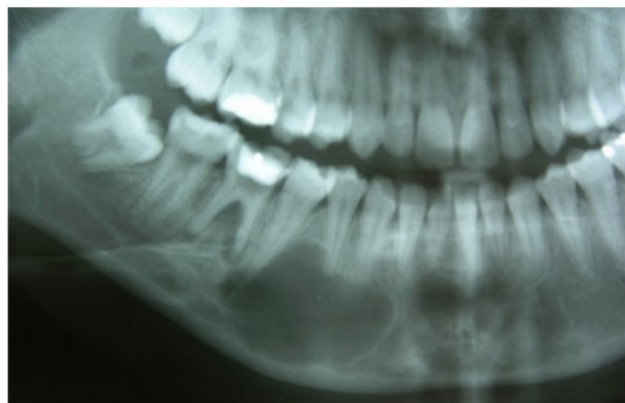No exame radiográfico o COS é uma lesão radiolúcida e unilocular se expandindo entre as raízes dos dentes com bordas bem definidas e contorno recortado entre as raízes dos dentes envolvidos pela lesão, com nenhuma ou leve expansão cortical<sup>8</sup>. A reabsorção ou deslocamento da raiz são raros<sup>7,8</sup>. Na exploração cirúrgica, o COS costuma ser uma cavidade com cortical alterada, vazia ou preenchida com quantidades variáveis de líquido seroso ou sanguíneo<sup>8,9</sup>. Esse achado é considerado uma característica patognomônica por alguns autores<sup>10,11</sup>. Entretanto, o laudo histopatológico é importante para excluir outras patologias<sup>12</sup>.

O objetivo deste trabalho é relatar uma série de sete casos de COS, discutindo aspectos relevantes das características clínicas e terapêutica adequada em cada caso.

## RELATO DE CASO

### Caso 1

Paciente 22 anos, apresentava duas lesões radiolúcidas em região de parassínfise medindo cerca de 2,5 cm, e em corpo mandibular do lado direito com cerca de 2 cm, compatível com lesões císticas, que foram evidenciadas após exames radiográficos pré tratamento ortodôntico (Figura 1).

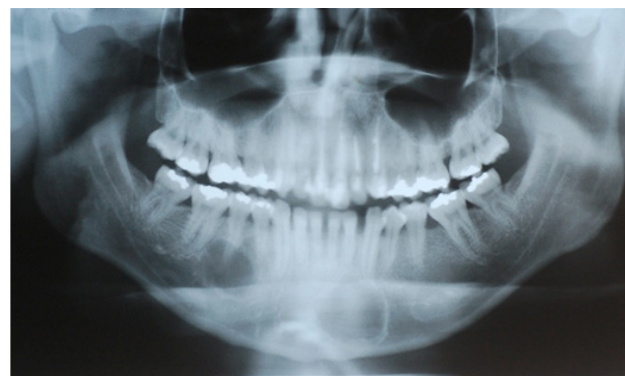

**Figura 1** - Radiografia panorâmica 03 anos antes da cirurgia mostrando uma lesão radiolúcida em região de corpo mandibular localizada em periápice das unidades 44, 45 e uma lesão radiolúcida em região parassinfisária à esquerda.

Exames laboratoriais foram solicitados nos quais não observava alterações bioquímicas ou de níveis hormonais para paratormônio (PTH).

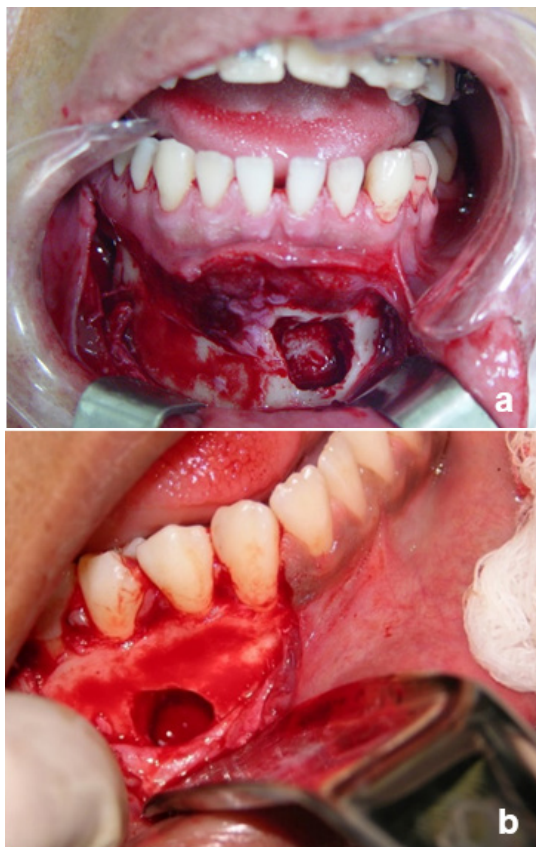
A suspeita diagnóstica foi de tumor odontogênico ceratocístico. Síndrome de Gorlin-Goltz foi descartada, devido ausência de qualquer outro sinal ou sintomas característicos que acompanham esta condição. A conduta proposta foi cirurgia, sob anestesia local, para exérese das lesões e curetagem da loja cirúrgica. O paciente não compareceu no dia agendado para a realização do procedimento.

Após três anos, novamente indicado pelo ortodontista, o paciente retornou para reavaliação. Ao exame clínico observava-se os mesmos sinais e sintomas descritos anteriormente. Ao exame radiográfico panorâmico foi constatado o aumento da extensão das duas lesões, apresentando cerca de 3,5 cm a cavidade da região de mento, e 3 cm a cavidade da região de corpo mandibular direito (Figura 2). A conduta proposta foi a mesma descrita anteriormente.



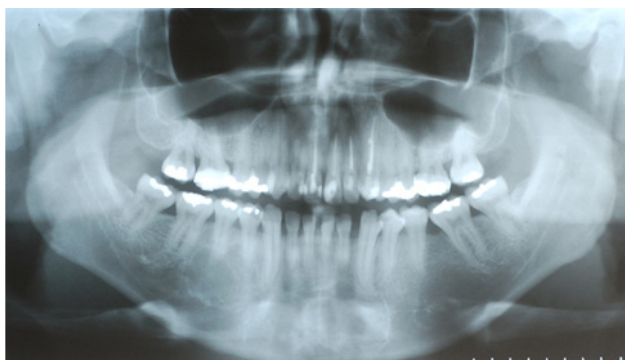**Figura 2** - Radiografia Panorâmica Pré-Operatório, demonstrando aumento de ambas lesões radiolúcidas e projeções entre os ápices das unidades dentárias adjacentes na lesão localizada no corpo mandibular.

No momento da cirurgia, após a corticotomia das duas lesões, não foi encontrado nenhum sinal de cápsula cística ou qualquer tipo de tecido mole no interior da cavidade óssea (Figura 3a e 3b). O diagnóstico de cisto ósseo simples foi estabelecido de acordo com as características clínicas, radiográficas e cirúrgicas. Foi então realizado curetagem das margens das cavidades.



**Figura 3** - Cavidade Óssea Região parassinúsria à esquerda (a) e no periápice das unidades 44, 45 (b) exposta sem apresentar de Cápsula Cística.

O exame radiográfico realizado 02 anos após a cirurgia evidenciavam-se que as áreas das lesões apresentavam neoformação óssea (Figura 4).



**Figura 4** - Radiografia Panorâmica Pós-Operatório de 1 Ano e 07 meses demonstrando neoformação óssea no local das cavidades

## Caso 2

Paciente 18 anos, sexo feminino, leucoderma, compareceu com queixa de dor na região da unidade 38.

Ao exame clínico paciente apresentava presença de pericoronarite na região dos elementos 48 e 38. Um raio X panorâmico foi solicitado para avaliação pré-cirúrgica das unidades dentárias e bochecho com digluconato de clorexidina a 0,12% para tratar o processo infeccioso.

Ao exame radiográfico a paciente apresentava uma lesão radiolúcida com halo radiopaco em região de corpo mandibular direito com cerca de 35 mm em seu maior diâmetro associada ao ápice dos elementos 43, 44, 45 envolvendo a região do forame mentoniano e a parte distal do canal mandibular.

A hipótese diagnóstica clínica e radiográfica foi de tumor odontogênico ceratocístico, cisto ósseo aneurismático, cisto ósseo simples e ameloblastoma. Uma biopsia incisional foi indicada para coleta de material para exame histopatológico.

Sob anestesia local, foi feita uma ostectomia para acessar a lesão. Não foi encontrado nenhum tecido patológico sólido no interior da cavidade óssea apenas discreta quantidade de líquido de coloração róseo. O diagnóstico de cisto ósseo simples foi estabelecido diante dos aspectos cirúrgicos da lesão. Foi então realizado curetagem das paredes da cavidade e sutura do retalho.

Em um pós-operatório de 12 meses paciente apresentava a cavidade óssea em avançado estado de cicatrização.

## Caso 3

Paciente 23 anos, sexo masculino, faioderma, apresentando lesão radiolúcida em região de corpo mandibular esquerdo, medindo cerca de 20 mm em seu maior diâmetro, associado ao ápice radicular das unidades 33, 34, 35 envolvendo a região do forâmen mentoniano e a região distal do canal mandibular esquerdo.

Foi realizado punção aspirativa da lesão, a qual foi positiva com presença de cerca de 5 ml de líquido de coloração rósea. Durante a exploração cirúrgica da cavidade óssea não apresentou nenhum tecido patológico sólido. O diagnóstico de cisto ósseo simples foi estabelecido, procedeu-se então de curetagem da loja óssea e sutura do retalho. Após 6 meses, o paciente apresentava vitalidade dos elementos dentais envolvidos preservado, e radiograficamente, mostrou bom quadro cicatricial da cavidade óssea apresentando presença de neoformação óssea.

#### Caso 4

Paciente 16 anos, sexo feminino, leucoderma, em exame radiográfico panorâmico constatou-se lesão radiolúcida em região de sínfise mandibular, medindo cerca de 40mm em seu maior diâmetro, estando associada ao ápice radicular das unidades dentais 31, 32, 33, 41, 42.

Sob anestesia local foi realizado retalho mucoperióstico e diérese do tecido do retalho, após a exposição do osso da região envolvida, notou-se adelgaçamento da cortical óssea vestibular. Foi realizado ostectomia para acesso a lesão, não havia tecido patológico presente na cavidade, apenas uma discreta quantidade de líquido de coloração avermelhada, foi realizada curetagem da cavidade e sutura do retalho. O diagnóstico de cisto ósseo simples foi confirmado.

Em um pós-operatório de 1 ano, foi realizada radiografia panorâmica, o que apresentava neoformação óssea, em estado avançado, em toda a extensão da cavidade.

#### Caso 5

Paciente 22 anos, sexo masculino, faioderma, foi avaliado após a constatação de uma lesão radiolúcida, em exames radiográficos pré-tratamento ortodôntico, localizada em região de sínfise mandibular do lado direito.

Ao exame radiográfico evidenciava-se uma lesão radiolúcida com contornos radiopacos bem definidos localizada em região de sínfise mandibular lado direito adjacente ao ápice radicular das unidades 41, 42, 43 e 44.

Sob anestesia local, foi realizado retalho e diérese da mucosa e do periósteo da região de sínfise mandibular, uma ostectomia puntiforme foi realizada para acesso a uma agulha para realização de punção aspirativa, a qual foi positiva para uma pequena quantidade de líquido vermelho claro. A ostectomia foi ampliada para obter acesso a lesão, não foi evidenciado nenhum tecido patológico, o diagnóstico de cisto ósseo simples foi estabelecido diante dos achados cirúrgicos. Foi realizado curetagem da cavidade óssea e sutura do retalho mucoperióstico.

Em um pós-operatório de 9 meses paciente apresentava bom estado cicatricial da cavidade com avançado grau de neoformação óssea ao exame radiográfico panorâmico.

#### Caso 6

Paciente 25 anos, sexo masculino, faioderma, apresentava uma lesão radiolúcida em região de

sínfise mandibular na radiografia panorâmica pré tratamento ortodôntico.

A paciente apresentava histórico de trauma no local a cerca de 10 anos devido a acidente automobilístico. Ao exame radiográfico notava-se uma lesão radiolúcida com contornos radiopacos medindo cerca de 30 mm em seu maior diâmetro, adjacente aos ápices das unidades dentais 33, 32, 31, 41, 42, 43. O diagnóstico clínico proposto foi de cisto ósseo simples ou tumor odontogênico ceratocístico.

Sob anestesia local, foi realizado retalho para exposição óssea da região de sínfise mandibular, após a diérese dos tecidos moles, o osso apresentava discretas fenestrações ósseas pelas quais não se notava cápsula cística. Foi realizada punção aspirativa da cavidade, que foi positiva. Uma ostectomia para ampliação das fenestrações e obter acesso a toda a cavidade patológica foi realizada. Não se observou presença de cápsula cística no interior da loja óssea. O diagnóstico de cisto ósseo simples foi definido. Precedeu-se então de curetagem da cavidade e sutura do retalho.

Em um pós-operatório de 6 meses, paciente apresentava sinais de neoformação óssea na cavidade.

#### Caso 7

Paciente 16 anos, sexo masculino, faioderma, compareceu para atendimento devido a lesão cística em maxila associada a unidade dental não vital. Ao exame radiográfico foi observada lesão cística compatível com cisto radicular associado a unidade que apresentava destruição coronária extensa sem vitalidade pulpar, e lesão radiolúcida medindo cerca de 20 mm localizada em sínfise mandibular. Precedeu-se então de curetagem da cavidade e sutura do retalho.

**Tabela 1** - A tabela 1 faz um resumo dos casos clínicos correlacionando com sinais e características clínicas.

	PAC 1	PAC 2	PAC 3	PAC 4	PAC 5	PAC 6	PAC 7
Idade	22	18	23	16	22	25	16
Profissional Que fez o primeiro diagnóstico	Ortodontista	Dentista clínico	Protesista	Ortodontista	Ortodontista	Ortodontista	Dentista clínico
Histórico de trauma	Não	Não	Não	Não	Não	Sim	Sim
Comprometimentos sistêmicos	Não	Não	Não	Não	Não	Não	Não
Vitalidade pulpar das unidades dentárias envolvidas	Sim	Sim	Sim	Sim	Sim	Sim	Não
Abaulamentos ósseos	Não	Não	Não	Não	Não	Não	Não
Deslocamento dental	Não	Não	Não	Não	Não	Não	Não
Scaloping interdental	Sim	Sim	Sim	Sim	Sim	Não	Sim
Reabsorção radicular	Não	Não	Não	Não	Não	Não	Não
Presença de líquido	Não	Sim	Sim	Sim	Sim	Sim	Sim
Remissão da lesão após o tratamento	Sim	Sim	Sim	Sim	Sim	Sim	Sim
Vitalidade pulpar após o tratamento	Sim	Sim	Sim	Sim	Sim	Sim	Não

## DISCUSSÃO

São várias as lesões intraósseas radiolúcidas que podem acometer os maxilares, sendo uma grande parte destas assintomáticas, descobertas em exames radiográficos de rotina, como na série de casos clínicos aqui relatados. Nesse grupo podem ser incluídas a maioria das lesões císticas e neoplásicas em fase inicial de desenvolvimento, e mais particularmente o Tumor Odontogênico Ceratocístico, que pela sua tendência de crescimento na região medular do osso, tarda em provocar abaulamento das corticais ósseas; e o COS, pelo seu curso autolimitado, na maior parte das vezes<sup>15</sup>. A maioria dessas entidades patológicas, no entanto, são unifocais. Na presente série de casos, foram diagnosticadas duas áreas radiolúcidas na mandíbula. Geralmente tal situação é encontrada em distúrbios endócrino-metabólicos, como no caso do hiperparatireoidismo, ou mais comumente nos casos de múltiplos Tumores Odontogênicos Ceratocísticos, geralmente associados à Síndrome de Gorlin-Goltz<sup>14,15</sup>.

No caso aqui descrito, não foram encontradas alterações hematológicas características de distúrbios do metabolismo do cálcio ou do fósforo, assim como não foram observadas outras manifestações clínicas da Síndrome de Gorlin-Goltz. O aspecto radiográfico, entretanto, descrito como “dedos de luva”, no qual a área radiolúcida patológica se estende por entre as raízes dos dentes posteriores é tipicamente encontrado nos casos de COS<sup>6</sup>, o que determinou a inclusão desta lesão no diagnóstico diferencial. Características clínicas que corroboraram com essa suspeita foram: localização na mandíbula<sup>1</sup>, idade do paciente (terceira década)<sup>3</sup>, lesão assintomática<sup>2</sup> e descoberta em exame radiográfico de rotina<sup>1</sup>. Sua ocorrência múltipla, contudo, é incomum.

A ocorrência de mais de um COS em mesmo paciente é rara, sendo descrita em associação a lesões cemento-ósseas<sup>16</sup>. É sugerida que a etiologia dos COS associados a displasias cemento-ósseas seja explicada pela obstrução da drenagem do fluido intersticial normal pela proliferação fibro-óssea<sup>6</sup>. No presente caso, entretanto, não foram observadas áreas displásicas nos maxilares. A confirmação do diagnóstico somente se deu, quando da exploração cirúrgica, ao se encontrar cavidades ósseas vazias<sup>17,18</sup>.

O tratamento aplicado nesse caso é bastante utilizado nos casos retratados na literatura<sup>3,6,19</sup> e tem se mostrado eficiente de acordo com vários autores. Assim, um sangramento espontâneo na cavidade óssea pode induzir a reparação tecidual. A curetagem realizada permitiu a neoformação óssea,

constatada radiograficamente, durante o período de acompanhamento dos pacientes desta série de casos.

Nos casos de lesões radiolúcidas assintomáticas nos maxilares, nos quais os diagnósticos clínico, laboratorial e imaginológicos não foram conclusivos, a realização de uma biópsia é sempre indicada, devido à possibilidade de patologias de curso clínico mais agressivo serem erroneamente diagnosticadas como COS. Similarmente, nos casos de múltiplas lesões de COS, ou quando estão associadas a displasias cemento-ósseas, o que indica um quadro mais insidioso, uma abordagem cirúrgica torna-se imperiosa. Isso se deve ao fato de que nestas circunstâncias, geralmente, não se observa uma involução espontânea da lesão, e assim uma curetagem é indicada, para estimular a neoformação óssea<sup>20</sup>. Nesses casos ainda, um acompanhamento a longo prazo é requerido, para que eventuais recidivas possam ser prontamente diagnosticadas e tratadas.

## CONCLUSÃO

Diante do exposto, concluímos que o COS faz diagnóstico diferencial com diversas lesões intraósseas radiolúcidas odontogênicas e não odontogênicas que podem acometer os maxilares, sendo necessário a união das características clínicas e radiográficas para a definição do diagnóstico. Além da realização de medidas semiotécnicas como a punção aspirativa e exploração cirúrgica, visando proporcionar diagnóstico e terapêutica adequada.

## REFERÊNCIAS

1. Kuroi M. Simple bone cyst of the jaw: review of the literature and report of case. *J Oral Surg*;1980; 38(6):456-459.
2. Barnes L, Eveson JW, Reichart P, Sidransky D. WHO Classification Head and Neck Tumors. IARC Press. Lyon.2005;6:528.
3. Gowgiel JM. Simple bone cyst of the mandible. *Oral Surg*.1979; 47:319.
4. Howe GL. Haemorrhagic cysts of the mandible. *Br J Oral Surg*. 1965; 3:55.
5. Huebner GR, Turlington EG. So-called traumatic (hemorrhagic) bone cysts of the jaws. *Oral Surg*. 1971; 31:354.
6. Neville BW, Damm DD, Allen CM, Bouquot JE. Patologia Oral e Maxilofacial. Guanabara Koogan. Rio de Janeiro.4ed. 2016;527-38.

7. You MS, Kim DY, Ahn KM. Surgical management of idiopathic bone cavity: case series of consecutive 27 patients. *J Korean Assoc Oral Maxillofac Surg.* 2017;43:94–9.
8. Lima LB, de Freitas Filho SAJ, de Paulo LFB, Servato JPS, Rosa RR, de Faria PR, et al. Simple bone cyst: description of 60 cases seen at a Brazilian School of Dentistry and review of international literature. *Medicina Oral, Patología Oral y Cirugía Bucal.* 2020; 25(5): e616.
9. Huebner GR, Turlington EG. So-called traumatic (hemorrhagic) bone cysts of the jaws. Review of the literature and report of two unusual cases. *Oral Surg Oral Med Oral Pathol.* 1971; 31:354–65.
10. Sapone J, Hansen LS. Traumatic bone cysts of jaws: diagnosis, treatment, and prognosis. *Oral Surg Oral Med Oral Pathol.* 1974; 38:127–38.
11. MacDonald-Jankowski DS. Traumatic bone cysts in the jaws of a Hong Kong Chinese population. *Clin Radiol.* 1995;50:787–91.
12. Harris SJ, O Carroll MK, Gordy FM. Idiopathic bone cavity (traumatic bone cyst) with the radiographic appearance of a fibro-osseous lesion. *Oral Surg Oral Med Oral Pathol.* 1992;74: 118–23.
13. Peacock ME, Krishna R, Gustin JW, Stevens MR, Arce RM, Abdelsayed RA. Retrospective study on idiopathic bone cavity and its association with cementoosseous dysplasia. *Oral Surg Oral Med Oral Pathol Oral Radiol.* 2015;119: 246–51.
14. Ibrahim HM. Gnathic Bones and Hyperparathyroidism: A Review on the Metabolic Bony Changes Affecting the Mandible and Maxilla in case of Hyperparathyroidism. *Adv Med.* 2020:683-6123.
15. Khan AA, Qahtani SA, Dawasaz AA, Saquib SA, Asif SM, Ishfaq M, et al. Management of an extensive odontogenic keratocyst: A rare case report with 10-year follow-up. *Medicine (Baltimore).* 2019;98(51):e17987.
16. Mahomed F, Altini M, Meer S, Coleman H. Cemento-Osseous Dysplasia With Associated Simple Bone Cysts. *J Oral Maxillofac Surg.* 2005; 63:1549-1554.
17. Forssell H, Happonem RP, et al. Simple bone cyst: review of the literature and analysis of 23 cases. *Int J Oral Maxillofac Surg.* 1988:17:21.
18. Suei Y, Tanimoto K, Wada T. Simple bone cyst. Evaluation of contents with conventional radiography and computed tomography. *Oral Surg Oral Med Oral Pathol.* 1994: 77:296.
19. Tong AC, Yan BS: Variations in clinical presentations of the simple bone cyst: report of cases. *J Oral Maxillofac Surg.* 2003:61:1487.
20. Suei Y, Taguchi A, Tanimoto K. Simple bone cyst of the jaws: evaluation of treatment outcome by review of 132 cases. *Oral Maxillofac Surg.* 2007 :65(5):918-23.