

# Terceiro molar superior impactado invertido: relato de caso

*Invert impacted superior third molar: case report*

### RESUMO

**Introdução:** A impaction invertida dos dentes é raro, correspondendo a menos de 1% dos casos de terceiros molares impactados na maxila. O elemento dentário afetado pode permanecer por longos períodos sem apresentar sintomatologia, entretanto, podem provocar problemas dentários e desenvolvimento de patologias dos maxilares. O tratamento cirúrgico é proposto em casos em que o folículo dentário se apresentar patologicamente afetado, ou necessidade estética, funcional e/ou comportamental. **Relato de caso:** Paciente do sexo feminino, leucoderma, 35 anos, ASA I, procurou atendimento na Clínica Escola de Odontologia da Universidade Estadual da Paraíba, UEPB, Campus VIII em Araruna/PB, queixando-se da presença de quadros de sintomatologia dolorosa na região direita da maxila. Por meio da avaliação clínico-radiográfica concluiu-se que a impaction invertida do elemento 18 era responsável por originar os episódios de dor. Devido a isto e com a finalidade de prevenir o desencadeamento de complicações futuras, optou-se, pela remoção cirúrgica do dente. **Considerações finais:** A exodontia de dentes invertidos – quando indicada – se configura como uma técnica cirúrgica eficiente. Assim, uma vez optada pela intervenção cirúrgica, o profissional deve realizar um planejamento minucioso da técnica operatória.

**Palavras-chaves:** Cirurgia maxilofacial; dente impactado; terceiro molar.

#### **Tháilson Ramon de Moura Batista**

Residente em Cirurgia e Traumatologia Bucal Maxilofacial pelo Hospital Universitário (HU) da Universidade Federal Do Piauí (UFPI).

#### **Kelve De Almeida Santos**

Acadêmicos do curso de Odontologia – Departamento de Odontologia, Universidade Estadual da Paraíba – UEPB, Campus VIII. Araruna/PB, Brasil.

#### **Lucas Matheus Braga Batista dos Santos**

Acadêmicos do curso de Odontologia – Departamento de Odontologia, Universidade Estadual da Paraíba – UEPB, Campus VIII. Araruna/PB, Brasil.

#### **Renato Abrantes Cavalcante**

Acadêmicos do curso de Odontologia – Departamento de Odontologia, Universidade Estadual da Paraíba – UEPB, Campus VIII. Araruna/PB, Brasil.

#### **Danielle Nascimento Barbosa**

Mestre em Odontologia – Clínicas Odontológicas pela Universidade Estadual Da Paraíba (UEPB), Especialista em Prótese Dentária.

#### **Manuel Henrique De Medeiros Neto**

Mestre em Odontologia – Diagnóstico Bucal – Professor de Clínica Cirúrgica da Universidade Estadual da Paraíba – UEPB, Campus VIII. Araruna/PB, Brasil.

#### **ENDEREÇO PARA CORRESPONDÊNCIA**

Tháilson Ramon de Moura Batista  
Rua Antônio Ubiratan Carvalho, nº 4139,  
Ininga, Teresina-PI, Brasil. CEP: 64048-395.  
Phone/fax: +55 83 99186-7550.  
E-mail: thalison.rr@hotmail.com.

### ABSTRACT

**Introduction:** Inverted impaction of teeth is rare, corresponding to less than 1% of cases of third molars impacted on the maxilla. The affected dental element can remain for long periods without presenting symptoms, however, they can cause dental problems and the development of pathologies of the jaws. Surgical treatment is proposed in cases where the dental follicle is pathologically affected, or has an aesthetic, functional and / or behavioral need. **Case report:** Female patient, leucoderma, 35 years old, ASA I, sought care at the Dental School Clinic of the State University of Paraíba, UEPB, Campus VIII in Araruna / PB, complaining of the presence of painful symptoms in the right region of the maxilla. Through clinical-radiographic evaluation, it was concluded that the inverted impaction of element 18 was responsible for causing episodes of pain. Because of this and in order to prevent the triggering of future complications, we opted for surgical removal of the tooth. **Final considerations:** The extraction of inverted teeth - when indicated - is an efficient surgical technique. Thus, once opted for surgical intervention, the professional must carry out a thorough planning of the operative technique.

**Key-words:** Maxillofacial surgery; impacted tooth; third molar.

## INTRODUÇÃO

A impactação dentária ocorre quando o dente não consegue realizar seu processo normal de erupção no arco dentário dentro da cronologia estipulada. Isso pode acontecer como resultado da falta de espaço na arcada, devido a presença de osso e/ou tecido mole espessos sobre o elemento, ou ainda, como resultado de anomalias genéticas.<sup>1</sup>

Qualquer dente permanente presente no arco pode sofrer impactação. Entretanto, os elementos mais acometidos são os terceiros molares inferiores e superiores seguidos pelos caninos maxilares, havendo uma maior incidência em adolescentes e adultos jovens sem predileção por raça ou gênero.<sup>2</sup>

Algumas condições podem estar associadas a dentes impactados, como a hiperplasia do espaço folicular, cistos dentígeros e ceratocistos odontogênicos. Nesse contexto, podem se desenvolver complicações locais, a exemplo de lesões cariosas, pericoronarite, sintomatologia dolorosa, edema, diapiese, perda óssea e reabsorção radicular de dentes adjacentes.<sup>3</sup>

Dentre às outras impactações dentárias, a impactação invertida pode ocorrer devido à proliferação atípica do epitélio odontogênico previamente à formação do germe dentário, desencadeando a formação dentária com a coroa apresentando-se para cima e o ápice radicular voltado para a crista alveolar, no caso de dentes superiores.<sup>4</sup>

Dentes invertidos são achados clínicos raros, correspondendo a menos de 1% dos casos de terceiros molares impactados na maxila. O elemento dentário afetado por tal condição pode continuar na mesma posição por longos períodos sem provocar alterações clínicas. Porém, em alguns casos, o dente pode provocar problemas como apinhamento, diastema, erupção ectópica, reabsorção de dentes adjacentes e desenvolvimento de patologias.<sup>5</sup>

Diferentemente de uma abordagem cirúrgica para a remoção de um dente impactado em posição normal, a exodontia de um dente invertido impactado é um procedimento de maior complexidade. Além disso, os riscos de complicações transoperatórias exigem do cirurgião uma maior acurácia do caso, com o intuito de prevenir tais acidentes e/ou complicações.<sup>6</sup>

O planejamento da conduta clínica da impactação invertida é extremamente relevante,

e embora não exista até o presente momento protocolos definidos para a remoção de tais dentes, o profissional deve propor quando possível o tratamento conservador. Caso contrário, onde o folículo dentário apresentar-se patologicamente afetado ou se o paciente demonstrar necessidade estética, funcional e/ou comportamental, a abordagem cirúrgica pode ser optada.<sup>2</sup>

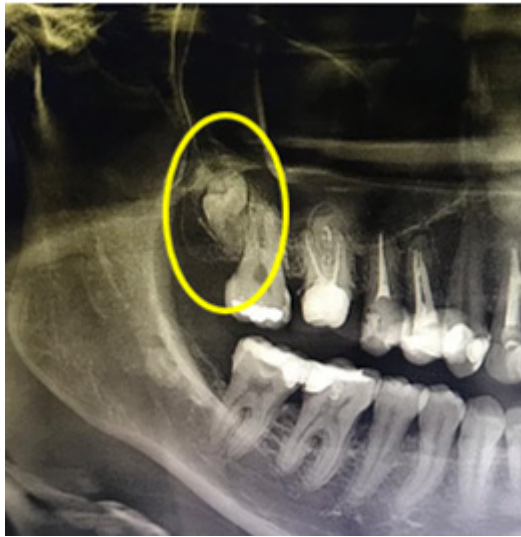Diante do exposto, o presente trabalho tem por objetivo relatar um caso de exodontia de terceiro molar superior impactado invertido e apresentar o protocolo de tratamento empregado para a resolubilidade do caso.

## RELATO DE CASO

Paciente J.A.M.V, sexo feminino, leucoderma, 35 anos de idade, ASA I, procurou atendimento na Clínica Escola de Odontologia da Universidade Estadual da Paraíba, UEPB – Campus VIII em Araruna/PB, queixando-se da presença de quadros de sintomatologia dolorosa na região direita da maxila, o que gerava grande desconforto. Por não saber a causa de tal condição até o momento da consulta, a paciente relatara profusa preocupação com a afecção.

Durante a anamnese, o histórico da doença atual descartou a ocorrência de traumas ou quaisquer outros acometimentos progressivos no local. A realização do exame intraoral, por sua vez, constatou a ausência dos elementos dentários 18, 36 e 48; a presença de próteses fixas unitárias no 16 e no 25; a existência de material restaurador nos elementos 17, 15, 14, 13, 12, 11, 21, 22, 23, 24, 26, 27, 37, 46 e 47, além de uma extensa recessão gengival no 35. Para complementação diagnóstica, uma radiografia panorâmica foi solicitada.

A radiografia panorâmica (Figura 1), em virtude de seus atributos, possibilitou observar a presença e disposição, de forma incomum, do terceiro molar superior direito, o qual encontrava-se em impactação invertida. Por meio da avaliação clínico-radiográfica, concluiu-se que a impactação invertida do elemento 18 era responsável por originar os episódios de dor referida pela paciente. Devido a isto e com a finalidade de prevenir o desencadeamento de complicações futuras, optou-se, também sob consentimento da paciente, pela remoção cirúrgica do elemento dentário.



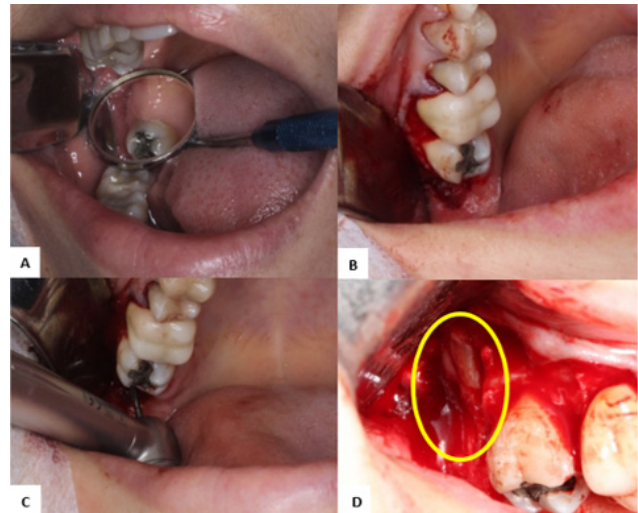
**Figura 1** - Radiografia panorâmica evidenciando o terceiro molar superior impactado e invertido. Fonte: Próprios autores.

Foi empregado o protocolo de avaliação pré-operatória instituído na Clínica Escola de Odontologia da UEPB- Campus VIII, partindo de exame clínico, aferição da pressão arterial, consulta quanto à alergias e medicamentos de uso crônico, explicação do procedimento instituído e análise das condições de saúde geral da paciente, que se encontravam dentro do padrão de normalidade para a realização do procedimento.

Para a terapia medicamentosa pré-operatória, foram utilizadas 8mg de Dexametasona (1h antes do início do procedimento) e 1 comprimido Lisador® (Dipirona 500mg + Cloridrato de Adifenina 10mg + 5mg de Cloridrato de Prometazina 5mg), 30 minutos antes do procedimento. Então, realizou-se a antisepsia pré-cirúrgica intraoral por meio de bochecho com clorexidina a 0,12% durante 1 minuto, e extraoral com clorexidina a 2%. Antes de iniciar o procedimento, foi feito novamente o exame clínico intraoral (Figura 2A).

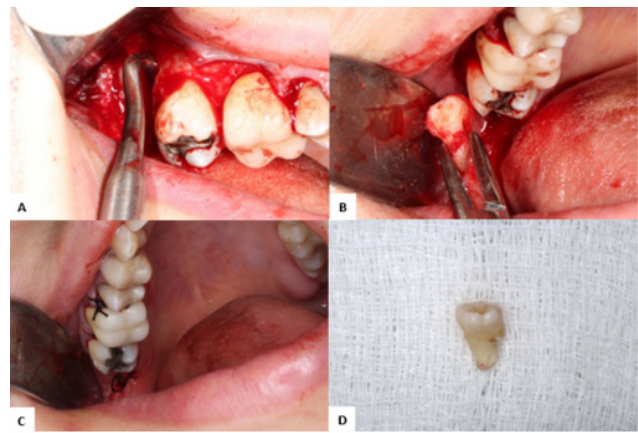
Em seguida, efetuou-se o bloqueio dos nervos alveolar superior posterior e palatino maior do lado direito; foram utilizados 2 tubetes de Cloridrato de Mepivacaína a 2% com Adrenalina 1:100.000 (DFL, Brasil), além de complementação por infiltração local nas papilas interdentárias. O acesso cirúrgico foi por meio de incisão intrasulcular até a face mesial do primeiro molar, seguida de descolamento mucoperiosteal, com retalho do tipo envelope (Figura 2B), até exposição do tecido ósseo adjacente.

Por conseguinte, executou-se osteotomia com uma broca cirúrgica nº 702 (Dentsply, São Paulo, Brasil) em caneta de alta rotação, sob irrigação constante de solução salina estéril (Figura 2C), para exposição do terceiro molar superior invertido (Figura 2D).



**Figura 2** - A, exame clínico inicial (vista oclusal); B, após incisão intrasulcular, confecção do retalho em envelope; C, osteotomia da cortical óssea vestibular com broca cirúrgica 702; e D, exposição do terceiro molar invertido (18). Fonte: Próprios autores.

Conseguido isto, prosseguiu-se com a luxação do dente por meio do uso das alavancas reta e de Potts (Figura 3A). Depois de luxado, o dente foi removido com auxílio de um porta agulha (Figura 3B), seguida pela irrigação abundante do sítio cirúrgico e finalizou-se o procedimento com síntese sob fio de nylon 4.0 (Figura 3C-D).



**Figura 3** - A, luxação do elemento dentário com o uso de alavanca cirúrgica; B, remoção do dente 18 realizada com auxílio de um porta-agulha; C, pós-operatório imediato, após inspeção, irrigação e regularização do sítio cirúrgico, apresentando as suturas em posição; e D, terceiro molar superior invertido (18) removido. Fonte: Próprios autores.

A terapêutica medicamentosa pós-operatória prescrita foi: Dipirona sódica 500mg a cada 6h, para analgesia; Nimesulida 100mg a cada 12h, para controle da inflamação e Amoxicilina 500 mg a cada 8h, para diminuir a possibilidade de infecções. O procedimento não apresentou intercorrências trans e pós-operatórias e a paciente evoluiu sem queixas algícas. A sutura foi removida após 7 dias, evidenciando boa cicatrização.

A preservação da paciente com 7 dias, 1 mês e 3 meses não evidenciou queixas ou sinais flogísticos. Paciente encontra-se satisfeita, sem alterações relacionadas ao procedimento cirúrgico e sem sinais de infecção.

## DISCUSSÃO

O termo impactação dental é utilizado para designar uma situação na qual o dente é impossibilitado de completar seu processo eruptivo normal, devido à presença de alguma barreira física em seu caminho.<sup>6</sup>

A literatura mostra que um dente impactado pode se apresentar associado a complicações periodontais, disfunções maxilo-mandibulares, reabsorções ósseas e/ou radiculares de dentes vizinhos, pericoronarite ou sintomatologia dolorosa facial crônica.<sup>7</sup>

Segundo Hassan, Al-Khanati, Bahhah<sup>8</sup>, aproximadamente 90% das pessoas possuem terceiros molares, sendo que mais de 57% de tais indivíduos apresentam pelo menos um terceiro molar impactado, estando os fatores genéticos e ambientais associados a esta prevalência elevada.

O primeiro caso de terceiro molar impactado invertido foi apresentado em 1973 por Gold e Demby<sup>9</sup>; desde então poucos foram descritos na literatura. Algumas das prováveis causas descritas para essa impactação foram: obstrução mecânica da via de erupção, doenças periodontais, cáries, cisto odontogênico, tumores e fraturas ósseas. A maior parte dos casos descritos de terceiros molares invertidos na literatura apresentam uma predominância pela região de maxila, sendo geralmente unilaterais, em que esse padrão é compatível com o descrito no presente relato de caso.<sup>2,3,5,9</sup>

Os terceiros molares superiores invertidos geralmente permanecem em suas posições por anos sem manifestações clínicas, mas raramente podem levar a complicações, como erupção ectópica no assoalho nasal, reabsorção do dente adjacente, apinhamento, formação de diastemas ou desenvolvimento de outra patologia.<sup>5</sup> No caso relatado, da mesma maneira, o terceiro molar impactado provocava dor facial crônica à paciente.

No que diz respeito ao diagnóstico, os exames de imagens são fundamentais para auxiliar no diagnóstico de problemas bucais. Nesse contexto, a radiografia panorâmica é amplamente empregada por proporcionar uma avaliação geral dos dentes, ossos gnáticos, seios paranasais e articulação temporomandibular, além de identificar e revelar a posição 2D de terceiros molares impactados.<sup>10</sup> Corroborando com o exposto, a radiografia

panorâmica foi essencial na identificação do terceiro molar invertido impactado do presente caso.

A exodontia de terceiros molares impactados é um dos procedimentos mais realizados em Cirurgia Oral e Maxilofacial, e estes geralmente estão associados a desconfortos pós-operatórios como sintomatologia dolorosa, edema e trismo. Além destas, outras complicações também têm sido relatadas na literatura, como osteíte alveolar, hemorragia e variações neurosensoriais.<sup>2,6</sup>

Assim, o adequado manejo de terceiros molares impactados deve ser baseado em um diagnóstico correto, realizado por meio de uma avaliação clínica e radiográfica detalhada e sob um planejamento focado na modificação dos fatores de risco que possam estar presentes. Atrelado a isso, é válido ressaltar o emprego de técnicas cirúrgicas pertinentes que diminuam as chances de eventualidades indesejadas e proporcionem resultados satisfatórios para o paciente.<sup>2,4,6</sup>

Em casos de impactações invertidas de terceiros molares superiores não existe um protocolo padrão. A decisão sobre seu tratamento é de suma importância, embora sejam raramente encontrados. O tratamento não cirúrgico e o acompanhamento são os mais indicados, principalmente se não houver presença de qualquer patologia. A remoção cirúrgica deve ser instituída o mais cedo possível em caso de uma patologia associada ou se o paciente for sintomático. Às vezes, mesmo pacientes assintomáticos podem necessitar de intervenção cirúrgica devido à possibilidade de infecção.<sup>5</sup>

Entretanto, os estudos ressaltam que devido ao posicionamento da coroa, em alguns casos seria necessário a remoção de uma quantidade maior de tecido ósseo, desenvolvendo o risco de deslocamento do dente para espaços adjacentes – como espaço infratemporal e seio maxilar – bem como fratura do osso alveolar e sangramento significativo, além de outros fatores.<sup>5</sup> Adicionalmente, Togoo<sup>9</sup> sugere que nos casos assintomáticos os riscos da remoção cirúrgica devem ser cuidadosamente avaliados com os benefícios da retenção. Nesse sentido, a literatura é extremamente escassa em relação às impactações de terceiros molares superiores invertidos, o que dificulta uma discussão mais abrangente no que diz respeito ao tratamento cirúrgico desses dentes.

## CONSIDERAÇÕES FINAIS

Diante o exposto, terceiros molares superiores impactados e invertidos foram raramente descritos na literatura. A partir do caso relatado, conclui-se que a exodontia de dentes invertidos – quando indicada – se configura como uma técnica

cirúrgica eficiente, em que a paciente evoluiu satisfatoriamente e sem queixas. Assim, uma vez optada pela intervenção cirúrgica, o profissional deve realizar um planejamento minucioso da técnica operatória, a fim de evitar complicações ou intercorrências indesejadas durante o ato clínico.

## REFERÊNCIAS

1. Sol I, Rodrigues CMC, Rocha FS, Batista JD. Tratamento cirúrgico de terceiro molar inferior invertido - relato de caso. *Revista Odontológica de Araçatuba*. 2019; 40(2): 39-42.
2. Synan W, Stein K. Management of impacted third molars. *Oral and Maxillofacial Surgery Clinics of North America*. 2020; 32(4): 519-559.
3. Dąbrowski P, Kulus M, Cieślak A, Staszak K, Staniowski T. Inverted and horizontal impacted third molars in an early modern skull from wroclaw, poland: a case report. *Folia Morphologica*. 2019; 78(1): 214-220.
4. Abu-Mostafa N, Barakat A, Al-Turkmani T, Al-Yousef A. Bilateral inverted and impacted maxillary third molars: a case report. *Journal of Clinical and Experimental Dentistry*. 2015; 7(3): 441-443.
5. Agarwal P, Kumar S, Jain K, Kiran K. Inverted maxillary third molar impactions. *Annals of Maxillofacial Surgery*. 2019; 9(2): 484-488.
6. Sachdeva SK, Jayachandran S, Kayal L, Bakyalakshmi. Inverted and impacted maxillary and mandibular third molar: unusual case reports with review of the literature. *Saudi Journal of Medicine e Medical Sciences*. 2016; 4(1): 32-34.
7. Cortez ALV, Silva LR, Arruda MM. Caso raro de utilização da técnica de coronectomia em terceiro molar maxilar invertido. *Revista Odontológica de Araçatuba*. 2020; 40(1): 45-51.
8. Hassan B, Al-Khanati NM, Bahhah H. Effect of lingual-based flap design on post-operative pain of impacted mandibular third molar surgery: split-mouth randomized clinical trial. *Medicina Oral, Patologia Oral y Cirugia Bucal*. 2020; 25(5): 660-667.
9. Togoo RA. Rare occurrence of inverted maxillary third molar impaction: a case report. *Journal of International Oral Health*. 2013; 5(3): 85-87.
10. Ribeiro DM, Garcia PRF, Francisco TN, Oliveira RG, Verner FS. Avaliação do posicionamento de terceiros molares inferiores retidos e sua possível correlação com o ângulo goniaco. *HU Revista*. 2017; 43(2): 105-111.