

# Cirurgia Odontológica em Paciente Portador de Hipofibrinogenemia

Dental Surgery In Patient With Hypofibrinogenemia

Recebido em 31/03/16

Aprovado em 21/11/16

## **Kaohana Thaís da Silva**

Cirurgião-Dentista, residente em Cirurgia e Traumatologia Bucomaxilofacial da Universidade Estadual do Oeste do Paraná – UNIOESTE / Hospital Universitário do Oeste do Paraná – HUOP.

## **Natasha Magro-Érnica**

Professora adjunta do curso de Residência em Cirurgia e Traumatologia Bucomaxilofacial da Universidade Estadual do Oeste do Paraná – UNIOESTE / Hospital Universitário do Oeste do Paraná – HUOP.  
Doutora em Odontologia, área de concentração Cirurgia e Traumatologia Bucomaxilofacial pela Universidade Estadual Paulista Júlio de Mesquita Filho – UNESP e Research Fellow in Oral and Maxillofacial Surgery - Baylor College Of Dentistry Texas A M University.

## **Eleonor Álvaro Garbin-Júnior**

Professor adjunto do curso de Residência em Cirurgia e Traumatologia Bucomaxilofacial da Universidade Estadual do Oeste do Paraná – UNIOESTE / Hospital Universitário do Oeste do Paraná – HUOP.  
Doutor em Odontologia, área de concentração Cirurgia e Traumatologia Bucomaxilofacial pela Universidade Estadual Paulista Júlio de Mesquita Filho – UNESP.

## **Geraldo Luiz Griza**

Professor assistente do curso de Residência em Cirurgia e Traumatologia Bucomaxilofacial da Universidade Estadual do Oeste do Paraná – UNIOESTE / Hospital Universitário do Oeste do Paraná – HUOP.  
Doutor em Implantodontia pela Universidade Estadual Paulista Júlio de Mesquita Filho – UNESP.

## **Larissa Nicole Pasqualotto**

Cirurgião-Dentista, residente em Cirurgia e Traumatologia Bucomaxilofacial da Universidade Estadual do Oeste do Paraná – UNIOESTE / Hospital Universitário do Oeste do Paraná – HUOP.

## **Maicon Douglas Pavelski**

Cirurgião-Dentista, residente em Cirurgia e Traumatologia Bucomaxilofacial da Universidade Estadual do Oeste do Paraná – UNIOESTE / Hospital Universitário do Oeste do Paraná – HUOP.

## **ENDEREÇO PARA CORRESPONDÊNCIA**

Kaohana Thaís da Silva  
Rua Anita Garibaldi, 74 – Bairro Universitário, Cascavel/Pr  
CEP: 85803-020  
Telefone: +554598007467  
Email: Kao\_thais@hotmail.com

## RESUMO

O fibrinogênio é uma proteína do sangue, fundamental na fase final de coagulação sanguínea. A hipofibrinogenemia é uma doença hemorrágica rara, em que ocorre uma deficiência quantitativa na produção do fibrinogênio. Os sintomas variam de acordo com a quantidade de fibrinogênio produzido pelo organismo e sua capacidade de funcionamento. Pacientes diagnosticados com essa condição que necessitem de cirurgia odontológica demandam de planejamento multidisciplinar. O presente estudo teve por objetivo relatar a conduta pré, trans e pós-operatória de um paciente portador de hipofibrinogenemia, com necessidade de cirurgia odontológica para exodontia de terceiros molares. O procedimento foi planejado pelo cirurgião-dentista em conjunto com o hematologista, em que os devidos cuidados foram adotados para segurança e conforto do paciente. A cirurgia foi realizada sem intercorrências e com sangramento compatível a não portadores dessa alteração.

**Palavras-chaves:** Coagulação; Odontologia; Fibrinogênio.

## ABSTRACT

Fibrinogen is an essential blood protein involved in the final stage of blood coagulation. The hypofibrinogenemia is a rare bleeding disorder that promotes a quantitative deficiency in the fibrinogen production. Symptoms vary according to the quantity of fibrinogen synthesis and its function in the organism. Patients diagnosed with this condition will demand multidisciplinary treatment planning in order to have oral surgery procedures. The aim of this study was to report pre, trans, and postoperative management of a patient with hypofibrinogenemia requiring oral surgery for third molars extraction. The procedure was planned by the dental surgeon in conjunction with the hematologist, where due care was taken for patient safety and comfort. The surgery was performed without complications, and bleeding was compatible with those who did not.

**Key-words:** coagulation; dentistry; fibrinogen.

## INTRODUÇÃO

O fibrinogênio, também conhecido como fator I<sup>1</sup>, é uma proteína do sangue, fundamental na fase final da coagulação sanguínea<sup>2,3,4</sup>. Constitui-se de uma molécula grande, formada por duas metades idênticas, cada uma composta por três cadeias de proteínas (alfa, beta e gama)<sup>5,6</sup>. Tem papel na formação de coágulos por meio da conversão de fibrina, sendo importante na hemostasia primária por contribuir para a agregação plaquetária pela ligação da glicoproteína IIb/IIIa na superfície de plaquetas ativadas<sup>3,4,6,7</sup>.

A hipofibrinogenemia é uma doença em que ocorre deficiência quantitativa na produção do fibrinogênio, e seus níveis sanguíneos se encontram em quantidades menores de 100 mg/dl de sangue, fazendo com que a capacidade de coagulação sanguínea do paciente fique comprometida, podendo levar a sangramentos pequenos ou até mesmo hemorragias severas<sup>1</sup>.

Concebida uma doença rara, é considerada menos grave que as demais alterações na formação do fibrinogênio, como a afibrinogenemia, caracterizada pela não produção de fibrinogênio, e a desfibrinogenemia, uma alteração qualitativa do fibrinogênio, que é a mais frequente das alterações e resulta da produção de fibrinogênio anormal<sup>1,3,4</sup>.

O paciente portador de hipofibrinogenemia pode permanecer assintomático por longos períodos<sup>1</sup> ou apresentar desde sangramentos pequenos até hemorragias graves, de origem espontânea ou, mais comumente, relacionada a traumas ou intervenções cirúrgicas evasivas. Os sintomas irão variar de acordo com a quantidade de fibrinogênio produzido pelo organismo e sua capacidade de funcionamento<sup>1,2,3</sup>. Em distúrbios mais severos, pode haver um primeiro episódio hemorrágico já ao nascimento, por hemorragia no cordão umbilical<sup>1,7,8,9</sup> ou hemorragia intracraniana e nas mucosas no período neonatal. Há relatos de menorragia, epistaxe e hemorragia na cavidade oral, e, embora menos frequentemente, hemorragia do trato urinário e gastrointestinal<sup>3</sup>. Existem também casos de trombose, ainda não esclarecidos, visto que não são relacionados com a terapia de reposição do fibrinogênio<sup>7</sup>. As mulheres portadoras apresentam maior risco de aborto, provavelmente devido ao importante papel do fibrinogênio na implantação do feto<sup>7,9</sup>. Esses episódios são mais comuns na afibrinogenemia<sup>1,3,7</sup>, ou nos casos de hipofibrinogenemia, em que a

concentração de fibrinogênio se apresenta inferior a 50 mg/dl<sup>1</sup>.

Manifestações severas de hemorragia, decorrentes da hipofibrinogenemia, são raras, fazendo com que a doença permaneça subdiagnosticada<sup>7</sup>. É importante a investigação da história pregressa pessoal e familiar dos quadros clínicos, laboratoriais e sinais e sintomas que indiquem a presença de tal coagulopatia, principalmente nos pacientes que serão submetidos a procedimentos invasivos, tais como cirurgias odontológicas<sup>7</sup>.

Depois de realizado o diagnóstico, é importante proceder ao tratamento da coagulopatia, basicamente com reposição do fator de coagulação deficiente<sup>1</sup>. As opções de tratamento têm evoluído rapidamente, nos últimos anos, proporcionando maior segurança transfusional aos pacientes, otimizando os resultados obtidos e, conseqüentemente, melhorando a qualidade de vida do paciente<sup>9</sup>.

O presente estudo tem como objetivo relatar o manejo pré, trans e pós-operatório de um paciente portador de hipofibrinogenemia com necessidade de exodontia de terceiros molares.

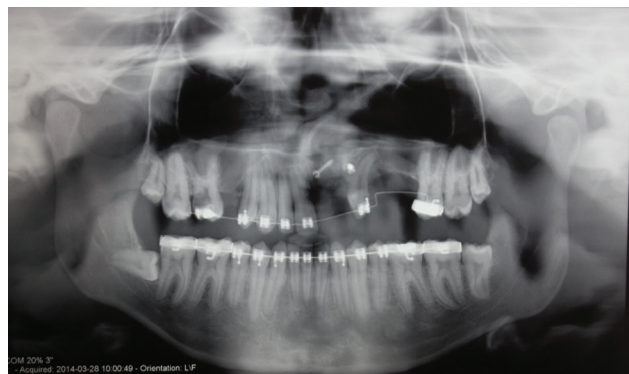
## RELATO DE CASO

Paciente F.P., 18 anos, leucoderma, compareceu ao Centro de Atenção e Pesquisa de Anomalias Crâniofaciais do Hospital Universitário do Oeste do Paraná – CEAPAC/HUOP, indicado por um ortodontista para remoção dos terceiros molares. Na anamnese, o paciente relatou ser portador de fissura labiopalatina já corrigida e hipofibrinogenemia. Esta última teve seu diagnóstico ao acaso já nos primeiros meses de vida do paciente, quando este realizou exames laboratoriais prévios à realização da cirurgia de correção da fissura labiopalatina.

Em relação ao distúrbio de coagulação, nunca houve outras manifestações da alteração, bem como não se pode estabelecer caráter hereditário, pois o paciente convive com a família adotiva e não conhece nenhum familiar consanguíneo.

Ao exame físico e radiográfico, confirmou-se a presença de fissura labiopalatina completa transforame incisivo do lado esquerdo, já corrigida. Os terceiros molares superiores apresentavam-se irrompidos, o inferior esquerdo classe II posição C, segundo a classificação de Pell e Gregory<sup>10</sup>, e

o inferior direito em posição horizontal, segundo classificação de Winter<sup>11</sup> (Figura 1).



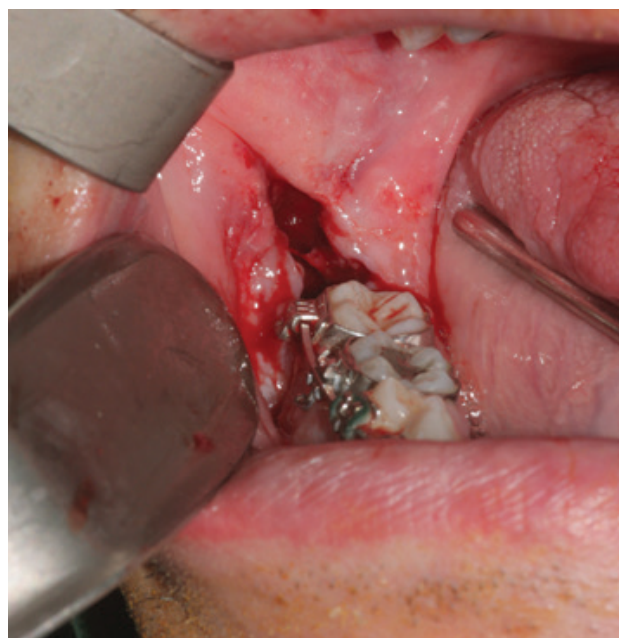
**Figura 1** Radiografia panorâmica evidenciando fissura labiopalatina e posição dos terceiros molares (Cascavel-PR, 2014).

Fonte: Paciente atendido pelo Centro de Atenção e Pesquisa de Anomalias Crâniofaciais do Hospital Universitário do Oeste do Paraná – CEAPAC/HUOP.

Devido ao relato da existência de coagulopatia, foram solicitados exames laboratoriais ao paciente: tempo de ativação da protrombina (TAP) e tempo de ativação parcial da tromboplastina (KPTT) que mostraram resultado como indeterminável, visto que tais exames são pouco sensíveis na determinação da quantidade de fibrinogênio funcional.

Após orientação do hematologista responsável pelo caso, o planejamento cirúrgico baseou-se em administrar concentrado de fibrinogênio previamente ao procedimento. O paciente recebeu duas bolsas de concentrado de fibrinogênio duas horas antes da cirurgia e realizou novos exames laboratoriais de TAP e KPTT, os quais se encontraram dentro dos padrões normais de coagulação.

A cirurgia foi realizada, e o transoperatório decorreu sem nenhuma intercorrência (Figura 2). Terminado o procedimento cirúrgico, procedeu-se à hemostasia local somente com compressão local utilizando-se gaze estéril embebida em soro fisiológico por 5 minutos. Certificada a coagulação e ausência de sangramento, o paciente foi liberado, com instruções de cuidado pós-operatório.



**Figura 2** Alvéolo do elemento 48 após exodontia, evidenciando sangramento comparável a não portadores da alteração sanguínea (Cascavel-PR, 2014). Fonte: Paciente atendido pelo Centro de Atenção e Pesquisa de Anomalias Crâniofaciais do Hospital Universitário do Oeste do Paraná – CEAPAC/HUOP.

O paciente retornou no segundo dia pós-operatório, para reavaliação, evoluindo, adequadamente, como em pacientes não portadores da alteração.

No período de sete dias de pós-operatório, foi realizada remoção de sutura, observando-se evolução dentro dos aspectos normais.

O paciente foi avaliado posteriormente, no período de 60 dias pós-operatório, em que foi notado reparo completo e nenhuma queixa, recebendo alta.

## DISCUSSÃO

Considerado uma das proteínas predominantes no plasma, o fibrinogênio é uma glicoproteína sintetizada no fígado, precursora do coágulo de fibrina. Na eletroforese, o fibrinogênio se apresenta como uma banda situada entre as globulinas beta e gama. É o responsável pela formação do coágulo de fibrina, quando ativado pela trombina e, após isso, é praticamente removido no processo de coagulação e não é visto no soro (apenas no plasma com anticoagulantes). Além dessas propriedades, o fibrinogênio é uma das proteínas encontradas, marcadamente elevadas durante a fase aguda de processos inflamatórios<sup>2,3,4,5</sup>.

A hipofibrinogenemia assim como as demais alterações congênitas do fibrinogênio, tem caráter hereditário autossômico recessivo<sup>1,4</sup>.

Embora, no caso não se pode estabelecer vínculo hereditário, sabe-se que ela ocorre em heterozigose de um dos genes que apresenta a mutação genética, localizado no cromossomo quatro. Esse gene pode ser qualquer um dos três, que codificam as três cadeias polipeptídicas do fibrinogênio e irão afetar a síntese, união, processamento intracelular, estabilidade ou secreção de fibrinogênio<sup>2</sup>.

Os pacientes portadores da hipofibrinogenemia apresentam uma sintomatologia clínica variável, dependendo do quanto a doença está comprometendo a produção do fibrinogênio, o paciente pode permanecer assintomático por longos períodos, como o relatado pelo paciente do caso. Em geral, as manifestações começam quando a concentração de fibrinogênio cai abaixo de 50 mg/dl<sup>1</sup>. Os episódios hemorrágicos podem ser de intensidade leve a grave, sendo, na maioria das vezes, pós-traumáticos<sup>1</sup>. Embora não relatadas no caso, as hemorragias espontâneas mais frequentes costumam ser: sangramentos gengivais, epistaxes e, em mulheres, menorragia. Hemorragia do trato urinário e gastrointestinal é menos frequente, e hemorragia intracraniana é rara, entretanto, foram relatadas<sup>1,2</sup>. Menos comumente pode ocorrer sangramento de cordão umbilical<sup>1,2</sup>, ou então, hemorragia nas mucosas no período neonatal<sup>2,5</sup> já como uma das primeiras manifestações e deve chamar a atenção para o diagnóstico da doença, ou mesmo, de outros distúrbios de coagulação, como a deficiência de fator XIII<sup>2,5</sup>.

Mulheres com hipofibrinogenemia podem apresentar maior risco de aborto, devido ao papel do fibrinogênio na implantação do feto. Decorrente disso, pode ser necessário fazer profilaxia com concentrado de fibrinogênio durante a gravidez<sup>1</sup>. Apesar de a maioria dos pacientes portadores de alterações no fibrinogênio ou outras coagulopatias estarem cientes de suas condições, o diagnóstico diferencial e atento das coagulopatias hereditárias requer avaliação da história pregressa pessoal e familiar e dos achados clínicos e laboratoriais<sup>1</sup>.

Sendo assim, quando o paciente apresentar necessidade de se submeter a procedimentos cirúrgicos, como no caso descrito, é fundamental investigar a presença de doenças sistêmicas já diagnosticadas, bem como sinais e sintomas indicando qualquer alteração subdiagnosticada. Se o paciente desconhece sua patologia, mas apresenta sintomatologia as indicando, é imprescindível que o profissional seja capaz de diagnosticá-la e proceda de maneira adequada, em cada caso.

Quando a anamnese e/ou o exame físico indicarem alterações na coagulação sanguínea, os exames laboratoriais básicos e rotineiramente solicitados são o TAP e o KPTT. O tempo de protrombina pode apresentar-se alargado pelo uso de medicamentos, hepatopatias ou deficiência de fator VII, principalmente, mas o TAP é pouco sensível à deficiência de fibrinogênio. Entretanto, na hipofibrinogenemia grave (abaixo de 50 mg/dl de fibrinogênio) e na afibrinogenemia, o TAP e o KPTT encontram-se aumentados e incoaguláveis, respectivamente<sup>9</sup>.

O KPTT avalia diretamente o fibrinogênio funcional, sendo mais indicado para investigar defeitos na molécula do fibrinogênio. Pode estar prolongado na presença de heparina, em altas concentrações de imunoglobulinas (por exemplo, na macroglobulinemia de Waldenstrom), nas disfibrinogenemias, na hipofibrinogenemia, estando incoagulável na afibrinogenemia. O KPTT para uso clínico deve ter concentração de trombina de aproximadamente 4 U/ml para que se obtenha um tempo normal de cerca de 20 segundos. Assim, o teste terá sensibilidade suficiente para detectar anormalidades leves do fibrinogênio<sup>3</sup>.

Para uma classificação mais precisa e facilitada, é válido realizar o método de Clauss, que determina a quantidade de fibrinogênio funcional<sup>3</sup>. Em presença de um excesso de trombina, o tempo de coagulação de um plasma diluído é inversamente proporcional à concentração de fibrinogênio plasmático. O tempo de coagulação obtido é comparado posteriormente com uma preparação de fibrinogênio padronizada<sup>3</sup>.

Nos casos em que o paciente já conhece o diagnóstico de sua condição e vem recebendo tratamento, é importante que haja discussão do caso com o médico hematologista responsável, para se definir o esquema de tratamento, tendo-se em vista o tipo de procedimento e a disponibilidade de recurso terapêutico<sup>1</sup>. É fundamental certificar-se do diagnóstico da coagulopatia e de sua condição atual, sempre verificada por exames recentes, e providenciar produto adequado e suficiente para a terapia de reposição durante todo o período pré, trans e pós-operatório<sup>1</sup>.

O tratamento das coagulopatias visa proporcionar a reposição dos fatores da coagulação que se encontram deficientes<sup>1,3</sup>. Os métodos de reposição têm evoluído rapidamente, nos últimos anos, proporcionando maior segurança

aos pacientes<sup>1,3</sup>. Atualmente o tratamento da hipofibrinogenemia pode ser feito por meio de componentes obtidos do plasma sanguíneo, como o concentrado de fibrinogênio, o crioprecipitado, ou mesmo do plasma fresco congelado (PFC), sendo que este último vem sendo cada vez menos utilizado<sup>3</sup>.

O crioprecipitado (CRIO) contém glicoproteínas de alto peso molecular como de fator VIII, fator von Willebrand, fibrinogênio e fator XIII. Está indicado no tratamento de hipofibrinogenemia congênita ou adquirida (< 100 mg/dL), como forma de repor fibrinogênio em pacientes com presença ou risco evidente de hemorragia, quando não se dispuser do concentrado de fibrinogênio industrial. Quando administrado, cada unidade aumenta o fibrinogênio em 5 a 10 mg/dL em um adulto de 70 Kg, na ausência de grandes sangramentos ou de consumo excessivo de fibrinogênio. O nível hemostático é de 100 mg/dL. O cálculo da quantidade necessária de bolsas para correção de hipofibrinogenemia depende da natureza do episódio de sangramento e da gravidade da deficiência inicial<sup>3</sup>. Uma forma prática para tratar os pacientes com hipofibrinogenemia é o cálculo de 1 a 1,5 bolsas de crioprecipitado para cada 10 kg de peso do paciente, com a intenção de atingir nível de fibrinogênio hemostático de 100 mg/dL, reavaliando a cada 3 a 4 dias<sup>3</sup>.

É importante lembrar que o crioprecipitado contém anticorpos ABO, portanto, sempre que possível, utilizar componente ABO-compatível. Mas, o maior problema enfrentado é que esses derivados do plasma sanguíneo são passíveis de transmitir doenças causadas por agentes infecciosos, tais como Hepatite B, Hepatite C, Chagas, Síndrome da Imunodeficiência Adquirida (SIDA), etc<sup>3</sup>.

Para minimizar esses transtornos, além de melhor triagem clínica e sorológica dos doadores, foram desenvolvidos métodos para inativação de agentes infecciosos potencialmente transmissíveis pelos concentrados de fator, expondo, assim, o paciente a menor risco de adquirir tais doenças. Esses métodos de inativação empregam elementos físico-químicos, tais como calor para destruição do vírus e solvente-detergente para dissolução do envelope lipídico viral e posterior destruição do vírus<sup>9</sup>.

O crioprecipitado e PFC, contudo, são cada dia menos utilizados, e quando selecionada a decisão, esta deve ser compartilhada pela equipe

médica com o paciente ou seus familiares, devendo todas as dúvidas ser esclarecidas<sup>9</sup>.

A utilização do concentrado de fibrinogênio foi descrita nas diretrizes de tratamento de coagulopatias do Reino Unido; recentemente vem sendo melhor estudada considerando, hoje em dia, a melhor alternativa a ser utilizada. Conforme o protocolo adotado no presente caso, o emprego do concentrado de fibrinogênio possibilita transfundir somente o componente de que o paciente necessita. O fibrinogênio, como os demais hemoderivados, é tratado por métodos de inativação viral, não apresentando risco de contaminação<sup>9</sup>.

Sua indicação é padronizada e baseada em evidências científicas determinadas pela análise de grupos de pacientes, nunca devendo ser empírica ou baseada somente na experiência do profissional médico envolvido. Estudos indicam a terapia de reposição antes da cirurgia como forma de reduzir a hemorragia pós-operatória em 60% dos casos, pois a meia-vida do fibrinogênio infundido é de 3 a 5 dias em adultos<sup>3</sup>.

O médico do serviço de hemoterapia deve analisar a indicação de transfusão, considerar as formas disponíveis e verificar a melhor opção para o caso, lembrando que, no Brasil, o Ministério da Saúde é a instituição responsável pela compra e distribuição dos hemoderivados para o tratamento das coagulopatias hereditárias<sup>3</sup>.

Outros cuidados devem ser tomados com os portadores de hipofibrinogenemia, principalmente relacionados à prescrição pós-cirúrgica: contraindicada a prescrição de aspirina, butazona, diclofenaco e derivados, não fazer aplicações de quaisquer medicamentos intramusculares, ou puncionar veias profundas (jugulares ou femurais) ou artérias, a não ser em situações de extrema necessidade, com infusão prévia de fator. Deve-se dar preferência aos medicamentos, derivados da dipirona, acetaminofen ou paracetamol para analgesia, ou em casos de dores mais intensas, derivados da morfina ou da codeína e, caso haja necessidade de antiinflamatório, optar pelo ibuprofeno<sup>3</sup>.

## CONSIDERAÇÕES FINAIS

Os pacientes portadores de hipofibrinogenemia podem ser submetidos a qualquer procedimento cirúrgico odontológico; basta apenas que se tomem os cuidados

necessários. O tratamento desses pacientes deve ser planejado pelo cirurgião-dentista em conjunto com o hematologista, visando maior segurança e ao conforto ao paciente e à equipe profissional. Assim, é imprescindível o cirurgião-dentista ter conhecimento da patologia e de possíveis complicações por ela apresentada.

## REFERÊNCIAS

1. Brasil. Manual de tratamento das coagulopatias hereditárias / Ministério da Saúde, Secretaria de Atenção à Saúde, Departamento de Atenção Especializada. Brasília : Editora do Ministério da Saúde. 2006.
2. Fédération mondiale de l'hémophilie. Qu'entend-on par déficits en facteurs de coagulation rares? Fédération mondiale de l'hémophilie. Montréal, 2009 :2-29.
3. Brasil. Ministério da Saúde, Secretaria de Atenção à Saúde. Guia para o uso de hemocomponentes. Departamento de Atenção Especializada. Brasília: Editora do Ministério da Saúde. 2010.
4. Brasil. Ministério da Saúde, Secretaria de Atenção à Saúde. Manual de diagnóstico laboratorial das coagulopatias hereditárias e plaquetopatias. Departamento de Atenção Especializada. Coordenação Geral de Sangue e Hemoderivados. Brasília. 2012.
5. Andreae MC, *et al.* Congenital factor XIII deficiency: a patient report and review of the literature. *Clin. Pediatr.* 1997; 36(1):53-55.
6. Ministério da Saúde. Secretaria de Atenção à Saúde. Perfil das coagulopatias hereditárias no Brasil: 2011–2012. Coordenação Geral de Sangue e Hemoderivados. Brasília. 2014.
7. Bolton-Maggs PHB. Transtornos de La coagulación poço comunes. *World Federation of Hemophilia.* 2006; (39):2-3.
8. Lak M, Keihani M, Elahi F, Peyvandi F, Mannucci PM. Bleeding and thrombosis in 55 patients with inherited afibrinogenaemia. *Br J Haematol* 1999; 107:204-6.
9. Fried K, Kaufman S. Congenital afibrinogenemia in 10 offspring of uncle-niece marriages. *Clin Genet* 1980; 17:223-7.
10. Pell GJ, Gregory BT. Impacted mandibular third molars classification and modified technique for removal. *Dental Dig.* 1933; 39:330-8.
11. Winter GB. Impacted mandibular third molars. St. Louis:Med Book. 1926.