

# Relatos de tratamentos distintos para o adenoma pleomórfico

Reports of distinct treatments for pleomorphic adenoma

Recebido em 21/05/15  
Aprovado em 20/01/16

### **Hemilly Karol Andrade dos Santos**

Graduanda em Odontologia pela Universidade Estadual de Feira de Santana - UEFS. Monitora da área de Cirurgia do Curso de Odontologia da Universidade Estadual de Feira de Santana - UEFS.

### **Ricardo Victor Mercês Damasceno**

Cirurgião-Dentista pela União Metropolitana de Educação e Cultura - UNIME. Lauro de Freitas, Bahia.

### **Juliana Andrade Cardoso**

Mestre em Estomatologia Clínica pela Pontifícia Universidade Católica do Rio Grande do Sul - PUC-RS. Especialista em Estomatologia pela União Metropolitana de Educação e Cultura - UNIME. Lauro de Freitas, Bahia. Professora do núcleo de Propedêuticas da União Metropolitana de Educação e Cultura - UNIME. Lauro de Freitas, Bahia.

### **Antonio Varela Cancio**

Mestre em Odontologia pela FO-UFBA. Especialista em Cirurgia e Traumatologia Bucocomaxilofacial pela FOP-UPE. Professor Substituto da área de Cirurgia - UEFS. Professor Convidado de CTBMF do Serviço de ORL da Santa Casa de Misericórdia da Bahia. Staff do Serviço de CTBMF do Hospital Clériston Andrade - SESAB.

### **Jener Gonçalves de Farias**

Doutor em Estomatologia pela Universidade Federal da Paraíba - UFPB. Mestre em Cirurgia e Traumatologia Bucocomaxilofacial pela Faculdade de Odontologia da Universidade de Pernambuco - FOP-UPE. Professor Titular do Curso de Odontologia da Universidade Estadual de Feira de Santana - UEFS. Professor do núcleo de Propedêuticas da União Metropolitana de Educação e Cultura - UNIME. Lauro de Freitas, Bahia.

### **ENDEREÇO PARA CORRESPONDÊNCIA**

Juliana Andrade Cardoso  
Av. Praia de Itapuã, qd.19, It.6, loja 5.  
Vilas do Atlântico  
Lauro de Freitas - Bahia  
CEP: 42700-000.  
E-mail: juliandrdec@gmail.com

## RESUMO

O adenoma pleomórfico é a neoplasia benigna de maior ocorrência em glândulas salivares, particularmente em glândulas salivares maiores. Quando associado a glândulas salivares menores, seu achado mais comum é em palato. O artigo objetiva apresentar dois casos clínicos de adenoma pleomórfico em palato e discutir a conduta terapêutica que melhor se adequa à necessidade de tratamento, uma vez que a literatura não descreve, de forma minuciosa, as opções terapêuticas cirúrgicas recomendadas. Dois pacientes do sexo feminino, de 15 e 35 anos, procuraram atendimento devido a um aumento de volume em região de palato. O adenoma pleomórfico se evidenciou por meio de avaliação clínica e histopatológica. Como manobras terapêuticas, para cada caso, foi adotada uma conduta cirúrgica, ressecção e enucleação, respectivamente, tendo em vista uma posterior avaliação dos resultados, considerando a recuperação e a possibilidade de reincidências. Ambos os casos foram preservados por um período de 4 anos, sem sinais de recidiva, concluindo-se que as duas formas de tratamento obtêm resultados satisfatórios, embora a ressecção apresente uma maior confiabilidade a longo prazo, e a enucleação proporcione maior conforto pós-operatório e menor trauma cirúrgico.

**Palavras-Chave:** Adenoma Pleomorfo; Glândulas salivares; Neoplasias; Terapêutica; Palato duro.

## ABSTRACT

The pleomorphic adenoma is a benign tumor most frequent in salivary glands, particularly in major salivary glands. When associated with minor salivary glands, its most common finding is in palate. The article presents two cases of pleomorphic adenoma in palate and discuss the therapeutic approach that best suits the need of treatment, since the literature does not describe in detail the recommended surgical treatment options. Two female patients, 15 to 35, sought medical care due to an increase of volume on the palate region. The pleomorphic adenoma was evident through clinical and histopathological evaluation. As therapeutic maneuvers in each case was adopted one surgical procedure, resection and enucleation, respectively, with a view to further evaluation of the results, considering the recovery and the possibility of recurrence. Both cases were preserved for a period of four years without signs of recurrence, concluding that the two forms of treatment obtained satisfactory results, although resection has a higher long-term reliability and enucleation provide greater postoperative comfort and less surgical trauma.

**Keywords:** Pleomorphic adenoma; Salivary glands; Neoplasms; Therapeutics; Hard palate.

## INTRODUÇÃO

Os tumores de glândulas salivares ocorrem, em sua maior parte, nas glândulas salivares maiores e quando surgem nas glândulas salivares menores são geralmente malignos. O adenoma pleomórfico compõe o grupo das lesões benignas, sendo a mais comum dentre elas<sup>1,2</sup> e tendo predileção pela área do palato, lábio, mucosa bucal, assoalho da boca, língua, tonsilas, faringe, região retro molar e cavidade nasal, quando associado às glândulas salivares menores<sup>1</sup>.

Clinicamente, o adenoma pleomórfico apresenta-se como um tumor de superfície lisa, assintomático, crescimento lento, não se infiltrando nos tecidos adjacentes<sup>2,3</sup>. Quando o tumor acomete as glândulas salivares menores, apresenta formas variadas a depender da sua localização: na cavidade oral como massas não ulceradas e não dolorosas, geralmente em palato<sup>2,4</sup>.

Ao exame histopatológico, o adenoma pleomórfico é um tumor epitelial de morfologia complexa, possuindo elementos epiteliais e mioepiteliais dispostos em uma variedade de padrões e incorporados em um estroma mucopolissacarídeo. A formação da cápsula é resultado de fibrose do parênquima salivar circundante, que é comprimido pelo tumor e referido como pseudocapsular<sup>1</sup>.

A localização do adenoma pleomórfico em palato é comum a lesões malignas, como o adenocarcinoma. Os exames complementares de imagem (ultrassonografia, tomografia computadorizada e ressonância magnética) e de microscopia (histopatológico) oferecem ferramentas de caracterização da lesão<sup>2</sup>, auxiliam no diagnóstico, no tratamento e conseqüentemente, proporcionam um melhor prognóstico.

Na literatura, as manobras terapêuticas, que envolvem o tratamento da lesão, são comumente citadas como excisão cirúrgica e não explicitam se tal procedimento inclui a remoção da lesão com ou sem margem de segurança, o que permite um viés ao entendimento do cirurgião. Diante disso, o artigo busca discutir e elucidar a conduta cirúrgica mais adequada ao tratamento para o adenoma pleomórfico de glândulas salivares menores por meio de dois casos clínicos em que a lesão se

localizava em palato.

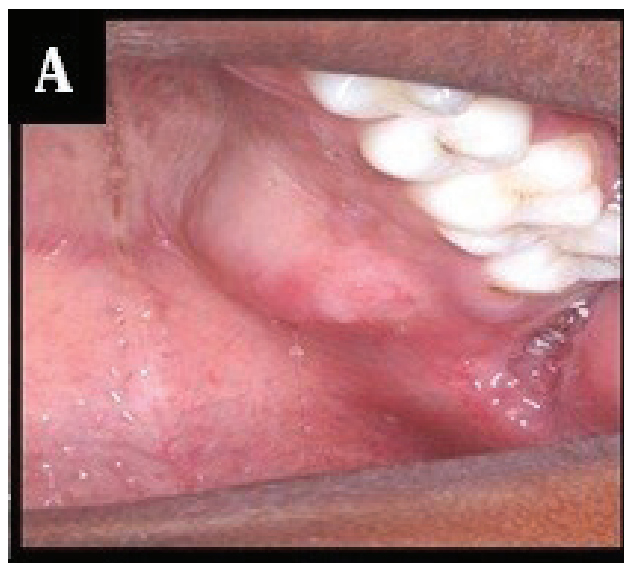O presente estudo tem como objetivo descrever duas formas terapêuticas cirúrgicas para o adenoma pleomórfico de glândulas salivares menores, comparando com dados da literatura especializada em relação, principalmente, a vantagens e desvantagens de cada técnica e ao potencial de recidiva.

## RELATO DE CASO

### Caso clínico 1: Ressecção

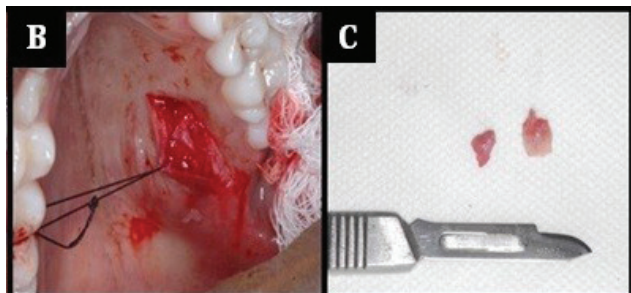
Paciente melanoderma, sexo feminino, 15 anos de idade, compareceu ao ambulatório de Odontologia da União Metropolitana de Educação e Cultura (UNIME), acompanhada de sua genitora com a seguinte queixa principal: “Tem crescido um caroço no céu da boca de minha filha”. Segundo informações da paciente, o crescimento já se apresentava há 7 meses e, até o momento, nenhuma forma de tratamento havia sido instituída. Durante a anamnese, não foi relatada nenhuma doença-base e não se evidenciaram alterações sistêmicas.

Ao exame extraoral, não foram observadas alterações. A paciente encontrava-se normocorada, sem assimetrias faciais ou qualquer desvio da normalidade. Ao exame físico intraoral, foi observada uma lesão fundamental tipo tumoral na região de palato duro do lado esquerdo, com tamanho de aproximadamente 3 cm, cor rósea, superfície lisa, consistência firme e inserção sésil (Figura 1A).



**Figura 1** - 1A) Aspecto clínico inicial da lesão.

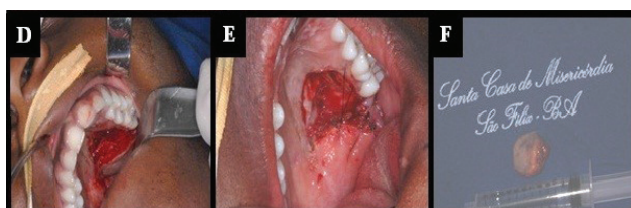
Com a suspeita clínica de neoplasia de glândula salivar menor, foi realizada punção aspirativa prévia (negativa para líquidos, lesão sólida) e posterior biópsia incisional na região do palato (Figura 1B). O material foi encaminhado para análise histopatológica (Figuras 1C).



**Figura 2** - 1B) Após incisão, deslocamento e exposição da lesão. 1C) Fragmentos da lesão obtidos através de biópsia incisional.

Em novembro de 2011, o laudo foi liberado e conclusivo para adenoma pleomórfico. Tendo o diagnóstico definitivo, a equipe decidiu pela excisão cirúrgica por ressecção em ambiente hospitalar e sob anestesia geral. Em dezembro de 2011, a paciente deu entrada para internamento na Santa Casa de São Félix a fim de ser submetida à cirurgia.

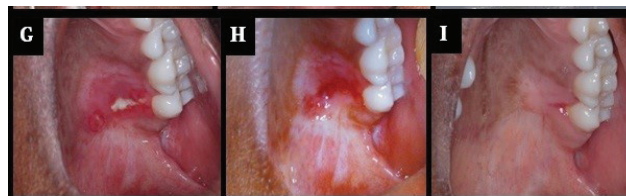Foi realizada inicialmente uma infiltração com anestésico local no forame palatino maior e uma incisão com margem de segurança. Divulsionada e removida toda a lesão, foi realizada a hemostasia com cauterização por bisturi elétrico e realizada sutura simples para sustentação da parte do tecido do palato mole. Como foi realizada uma ressecção, a área ficou cruenta e esperou-se a cicatrização por segunda intenção (Figuras 1D, E e F).



**Figura 3** - 1D) Incisão e descolamento. 1E) Aspecto do leito cirúrgico, hemostasia e sutura. 1F) Aspecto macroscópico da lesão.

No pós-operatório, a paciente apresentou como complicação a presença de fragmentos ósseos e dor devido à exposição do osso e conjuntivo e consequente cicatrização por segunda intenção. A paciente foi medicada com analgésico opioide e

realizada anestesia local para remoção de sequestro ósseo (Figuras 1G e H). Em março de 2012, foi dada alta, e a paciente se encontra sem queixas. Anualmente, revisões para preservação do caso são marcadas, e a paciente permanece sem queixas e sem sinais clínicos de recidiva da lesão (Figura 1I).

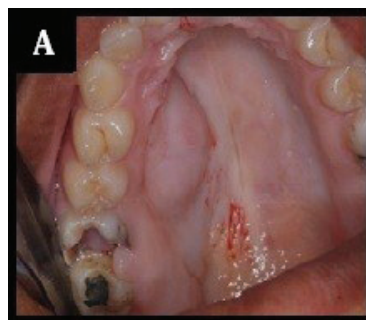


**Figura 3** - 1G) Presença de sequestro ósseo após 7 dias de pós-operatório, retração cicatricial e exposição de conjuntivo. 1H) 14 dias após remoção de sequestro ósseo com poucos sinais de inflamação. 1I) Aspecto clínico após 4 anos.

### Caso clínico 2: Enucleação e curetagem

Paciente melanoderma, sexo feminino, 35 anos de idade compareceu ao ambulatório de Odontologia da União Metropolitana de Educação e Cultura (UNIME), com a seguinte queixa principal: “Apareceu e tem crescido um caroço no céu da minha boca”. Segundo informações do paciente, a lesão apresenta crescimento de cinco meses, não sendo realizado, até então, nenhum tratamento. Durante a anamnese, não foi relatada nenhuma doença-base e não se evidenciaram alterações sistêmicas.

Ao exame extraoral, não se observou alterações, a paciente encontrava-se normocorada, sem assimetrias faciais ou qualquer desvio da normalidade. Ao exame físico intraoral, foi observada uma lesão tumoral na região de palato duro do lado direito na região de pré-molares, com tamanho de aproximadamente 3 cm, cor rósea, superfície lisa, consistência firme e inserção sésil. Foi observada também extensa lesão de cárie no primeiro molar superior do lado direito (Figura 2A).

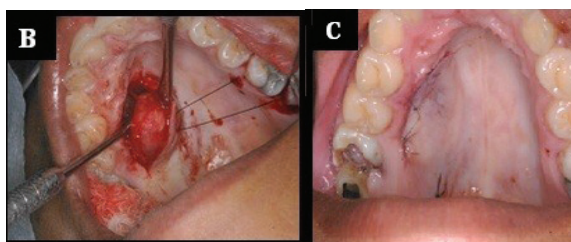


**Figura 4** - 2A) Aspecto clínico inicial da lesão.

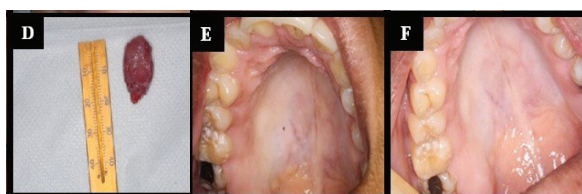


Foi solicitada radiografia panorâmica para observar algum outro aspecto que não pudesse ser observado no exame clínico, porém está não apresentou nenhuma característica de anormalidade. Com a suspeita de tumor de glândulas salivares menores, foi realizada a punção aspirativa, que se apresentou negativa para líquidos (lesão sólida). Uma vez descartada lesão vascular, optou-se pela biópsia excisional por meio da técnica de enucleação e curetagem.

Dessa forma, sob anestesia local foi realizada uma incisão semilunar, descolamento do retalho, apreensão, descolamento da lesão e sutura (Figuras 2B e C). A peça cirúrgica foi encaminhada para exame histopatológico (Figura 2D) cujo laudo foi conclusivo para adenoma pleomórfico. Foi dada alta à paciente, e ela se encontra em acompanhamento anual no mesmo serviço tendo completado quatro anos de acompanhamento sem sinais de recidiva (Figuras 2E e F).



**Figura 4** - 2B) Deslocamento, exposição e deslocamento total da lesão. 2C) Sutura.



**Figura 5** - 2D) aspecto macroscópico da lesão. 2E) Aspecto clínico após 2 anos de pós-operatório. 2F) Aspecto clínico após 4 anos de pós-operatório.

## DISCUSSÃO

O adenoma pleomórfico é o tumor neoplásico mais comum das glândulas salivares, principalmente das glândulas parótidas. É um tumor benigno, mas pode sofrer transformação maligna. Os tumores, que acometem as glândulas salivares menores, aparecem, preferencialmente, na região de palato duro e palato mole e apresentam-se como um nódulo ou tumor bem delimitado de consistência firme<sup>5,6</sup>.

A possibilidade de o adenoma pleomórfico se transformar em uma lesão maligna, como o adenocarcinoma e o adenoma polimórfico de baixo grau, ressalta a importância de um diagnóstico precoce e um tratamento cauteloso que ofereça segurança quanto ao prognóstico. Os aspectos clínicos e histopatológicos do adenoma pleomórfico, incluindo taxa de crescimento, são, muitas vezes, similares às características de neoplasias e corroboram a dificuldade no correto diagnóstico<sup>7</sup>.

Na literatura, o palato se apresenta como o sítio anatômico mais acometido pelo adenoma pleomórfico de glândulas salivares menores<sup>2,3,6,8,9</sup>, fato que pode ser ratificado pelos casos apresentados. A idade das pacientes relatadas era de 15 e 35 anos de idade, entrando em discordância com a literatura, que afirma ser entre a terceira e a sexta década de vida o período de maior acometimento<sup>8,9</sup>.

As pacientes apresentadas no presente trabalho relataram a descoberta da tumoração apenas pelo aumento de volume na região afetada, sem apresentar sintomatologia dolorosa. Esses aspectos estão de acordo com a literatura, que justifica essa característica assintomática, por se tratar de uma lesão de crescimento lento<sup>2,3,4,8,9</sup>.

Nos dois casos apresentados, foram realizadas coletas de fragmentos para análise histopatológica e definição do tumor a ser tratado, sendo que em um dos casos, foi removida toda a lesão coincidindo com seu tratamento.

O exame radiográfico da área pode revelar uma radiolucência bem definida, envolvendo a maxila adjacente à lesão, caso envolva tecido ósseo<sup>2</sup>, mas, na grande maioria dos casos, as radiografias não são de grande utilidade para a localização e a visualização da lesão. Nos casos do presente trabalho, não se deu tanta ênfase às radiografias panorâmicas, pois se tratava de lesões em glândulas salivares menores.

A excisão local ampla com avaliação das margens cirúrgicas parece ser a terapêutica inicial mais adequada<sup>1,6</sup> e de melhor prognóstico, pois ainda que esses tumores benignos sejam encapsulados, possuem pseudópodes microscópicos com extensão para o tecido circundante, aos quais a pseudocápsula cede.

Nos casos de lesões localizadas no palato, deve-se proceder à remoção da lesão juntamente com o periósteo subjacente e mucosa palatina, o que condiz com os dois casos clínicos citados. A

natureza inserida dessa mucosa impede a realização de uma enucleação total da lesão por meio de dissecação extracapsular. Além disso, podem existir áreas na lesão onde a cápsula tumoral encontra-se delgada ou ausente, sendo, desse modo, rompida durante a tentativa de dissecação<sup>7,10</sup>.

O comprometimento de estruturas faciais nobres e a dimensão da lesão, evitando, assim, algumas complicações, como retração cicatricial e fístula salivar, tornam a adoção da enucleação e curetagem como manobra cirúrgica<sup>2,10</sup> por vezes.

Indica-se, também, o acompanhamento por tempo superior aos cinco anos que se convencionou para descartar a lesão recorrente<sup>6</sup> devido a relatos de recidiva em tumores benignos de glândulas salivares menores<sup>1</sup> após esse período. Esses tumores benignos podem recorrer devido à ruptura de cápsula, ressecção incompleta de extensões microscópicas além da pseudocápsula ou multifocalidade da lesão. De toda forma, a recidiva apresenta-se como um desafio ao tratamento, por comprometer nova área de tecido e pelas chances elevadas de uma nova recorrência<sup>10</sup>.

As pacientes estão sob cauteloso acompanhamento clínico para controle do tratamento, tendo em vista a possível recorrência da lesão, principalmente na qual a manobra conservadora (enucleação e curetagem) foi adotada. A literatura pesquisada não descreve, de forma minuciosa, as opções terapêuticas cirúrgicas para o tratamento do adenoma pleomórfico, utilizando-se de termos generalistas como excisão cirúrgica. Os casos apresentados no presente trabalho foram tratados de formas diferentes, através da enucleação e ressecção cirúrgica e se encontram em controle há aproximadamente quatro anos, sem sinais de recidiva. Porém, baseado em relatos, não é recomendável definir que tal técnica seja melhor que a outra.

## CONSIDERAÇÕES FINAIS

O diagnóstico diferencial e precoce bem como o acompanhamento pós-cirúrgico são imprescindíveis para a obtenção de resultados satisfatórios a médio e longo prazo, uma vez que as lesões podem recidivar e, até mesmo, se tornar malignas. O tratamento cirúrgico para o adenoma pleomórfico pode ser conservador (enucleação e curetagem) ou radical (ressecção), e a seleção da conduta terapêutica deve considerar as particularidades de cada caso.

## REFERÊNCIAS

1. Varghese BT, Sebastian P, Abraham EK, Mathews A. Pleomorphic adenoma of minor salivary gland in the parapharyngeal space. *World J Surg Oncol.* 2003;1(2):1-3.
2. Cardoso JA, Ferreira CM, Guerra MMJF, Falcão GGVSC, Pugliese LS, Farias JG. Pleomorphic adenoma in the oral mucosa of a young adult: a case report. *RSBO* 2013;10(3):289-94.
3. Oliveira JGP, Barros RMG, Barros EG, Monteiro JCC, Martinez CR. Adenoma pleomórfico em paciente infantil. *RevCirTraumatol Buco-maxilo-fac.* 2009;9(3):35-42.
4. Tiago RSL, Castro GA, Ricardo LAC, Buhler RB, Fava AS. Adenoma pleomórfico de parótida: Aspectos clínicos, diagnósticos e terapêuticos. *RevBrasOtorrinolaringol.* 2003; 69(4):485-9.
5. Azenha MR, Marzola C, Capelari MM, Guzman S. Tumor benigno das glândulas salivares (adenoma pleomórfico): Apresentação de 3 casos. *Rev FaculdadeOdontolLins.* 2009;21:61-6.
6. Vincent SD, Hammond HL, Finkelstein MW. Clinical and therapeutic features of polymorphous low-grade adenocarcinoma. *Oral Surg Oral Med Oral Pathol.* 1994;77:41-7.
7. Júnior AT, Almeida OP, Kowalski LP. Neoplasias de parótida: análise de 600 pacientes atendidos em uma única instituição. *Braz J Otorhinolaryngol.* 2009;75(4):497-501.
8. Lima SS, Soares AF, Amorim RFB, Freitas RA. Perfil epidemiológico das neoplasias de glândulas salivares: análise de 245 casos. *RevBrasOtorrinolaringol.* 2005;71(3):335-40.
9. Pereira CM, Carneiro DS, Gasparetto PF, Botelho TL. Synchronous pleomorphic adenoma and periapical cyst: Clinical case report. *J Health Sci Inst.* 2011;29(1):34-6.
10. Tsegga TM, Britt JD, Ellwanger AR. Pleomorphic Adenoma of the Accessory Parotid Gland: Case Report

and Reappraisal of Intraoral Extracapsular  
Dissection for Management. J Oral Maxillofac  
Surg. 2015;73(3):564-70.