

# Tumor odontogênico adenomatoide mimetizando um cisto radicular

*Adenomatoid odontogenic tumour mimetizing a radicular cyst*

Recebido em 23/03/2015  
Aprovado em 16/04/2015

## **Leila Márcia Pinto Silva**

Especialista em Radiologia pela ABO-BA.  
Pós-graduanda em Ortodontia pela NEOBA.  
Cirurgiã-Dentista pela União Metropolitana de Educação e Cultura - UNIME. Lauro de Freitas, Bahia

## **Julianne Borges de Oliveira Reis**

Pós-graduanda em Ortodontia pelo CENO.  
Cirurgiã-Dentista pela União Metropolitana de Educação e Cultura - UNIME. Lauro de Freitas, Bahia

## **Juliana Andrade Cardoso**

Mestre em Estomatologia Clínica pela Pontifícia Universidade Católica do Rio Grande do Sul - PUC-RS. Especialista em Estomatologia pela União Metropolitana de Educação e Cultura - UNIME. Lauro de Freitas, Bahia. Professora do núcleo de Propeleuticas da União Metropolitana de Educação e Cultura - UNIME. Lauro de Freitas, Bahia

## **Virgínia Dias Uzêda e Silva**

Doutoranda e Mestre em Odontologia e Saúde pela Universidade Federal da Bahia - UFBA. Especialista em Estomatologia pela União Metropolitana de Educação e Cultura - UNIME. Lauro de Freitas, Bahia

## **Antônio Varela Cancio**

Mestre em Odontologia pela FO-UFBA. Especialista em Cirurgia e Traumatologia Bucomaxilofacial pela FOP-UPE. Professor substituto da área de Cirurgia da Universidade Estadual de Feira de Santana - UEFS. Professor Convidado de CTBMF do Serviço de ORL da Santa Casa de Misericórdia da Bahia. Staff do Serviço de CTBMF do Hospital Clériston Andrade - SESAB

## **Jener Gonçalves de Farias**

Doutor em Estomatologia pela Universidade Federal da Paraíba - UFPB. Mestre em Cirurgia e Traumatologia Buco-maxilo-facial pela Faculdade de Odontologia da Universidade de Pernambuco - FO-UPE. Professor titular da Universidade Estadual de Feira de Santana - UEFS. Professor do Núcleo de Propeleuticas da União Metropolitana de Educação e Cultura - UNIME. Lauro de Freitas, Bahia

## **ENDEREÇO PARA CORRESPONDÊNCIA**

Juliana Andrade Cardoso  
Edf. SMF Villas Trade. Av. Praia de Itapoan, Qd. 19, Lote 6, Loja 5. Vilas do Atlântico, Lauro de Freitas - Bahia. CEP: 42700-000  
E-mail: juliandrdec@gmail.com

## **RESUMO**

O tumor odontogênico adenomatoide (TOA) foi considerado como uma entidade clínica distinta, em 1969, por Philipsen e Birn. Trata-se de um tumor odontogênico, de caráter totalmente benigno, assintomático, de crescimento lento e raramente atingindo tamanho maior que 3 cm. Acomete, preferencialmente, a região anterior dos ossos gnáticos, principalmente a maxila, ocorrendo duas vezes mais no gênero feminino, sendo incomum em pacientes maiores que 20 anos. O objetivo deste trabalho é relatar um caso clínico atípico de tumor odontogênico adenomatoide em região anterior de mandíbula, mimetizando cisto radicular, acometendo um paciente de 45 anos, do gênero masculino, tratado com enucleação cirúrgica. O paciente encontra-se atualmente em proervação, não apresentando sinais clínicos e imagiológicos de recidiva. No presente artigo, os aspectos clínicos, radiográficos e histológicos do tumor odontogênico adenomatoide serão discutidos assim como o tratamento recomendado.

**Descritores:** Tumor odontogênico; Tumor odontogênico adenomatoide; Adenoameloblastoma.

## **ABSTRACT**

Adenomatoid Odontogenic Tumor (AOT) was so classified as a new tumor in 1969 by Philipsen and Birn. This odontogenic tumor is benign, asymptomatic, has a slow growing and rarely reach a size greater than 3 cm. AOT usually occurs in anterior jaw bones, affects females twice more than males and is unusual in patients older than 20 years-old. The aim of this study is to report an atipic case of AOT in the anterior mandible mimetizing a radicular cyst, affecting a 45 years-old male patient, who was treated by surgical enucleation. The patient has been followed-up and has no clinical and imaging signs of recurrence. In this paper, adenomatoid odontogenic tumor's clinical, radiographic and histological aspects will be discussed, as well the recommended treatment.

**Descriptors:** Odontogenic Tumour, Adenomatoid odontogenic tumour, Adenoameloblastoma.

## INTRODUÇÃO

O tumor odontogênico adenomatoide (TOA) é benigno, assim denominado por Philipsen e Birn em 1969, que perceberam o comportamento diferenciado dessa lesão, deixando de considerá-la uma variante do ameloblastoma<sup>1</sup>. Em 2005, a Organização Mundial de Saúde (OMS) classificou o TOA no grupo dos tumores derivados do epitélio odontogênico com estroma maduro e fibroso, sem participação do ectomesênquima odontogênico. Para a OMS, o TOA é um tumor originado do epitélio odontogênico, constituído de padrões e de estruturas semelhantes a ductos com variáveis níveis de alterações indutivas no tecido conjuntivo, caracterizado por crescimento lento e progressivo<sup>2</sup>.

O TOA representa 3 a 7% de todos os tumores odontogênicos, sendo considerado uma lesão pouco comum<sup>1,2</sup>. Costuma limitar-se aos pacientes mais jovens entre 10 e 19 anos de idade, sendo reconhecidamente incomum em pacientes com mais de 30 anos<sup>1,2</sup>. A maioria das lesões apresentam-se como lesão intraóssea, indolor, que frequentemente se desenvolve na região anterior da maxila<sup>3,4</sup>, sendo maior o acometimento em mulheres que em homens (2:1)<sup>1,2,5,6</sup>.

Geralmente, é assintomático e descoberto durante exame radiográfico de rotina, ou quando solicitadas radiografias para determinar o motivo da não irrupção de um elemento dentário<sup>1</sup>. O aspecto radiográfico normalmente evidencia uma área radiolúcida circunscrita, unilocular, com focos de calcificação em seu interior<sup>3,4</sup>, que envolve a coroa de um dente não irrompido, mais frequentemente o canino<sup>1,6</sup>. Em outra forma de apresentação, a lesão não está relacionada a um dente incluso<sup>3</sup>, localizando-se entre as raízes de dentes irrupcionados<sup>2,4</sup>.

Histologicamente, as estruturas tubulares ou semelhantes a ducto, que são o aspecto característico do tumor odontogênico adenomatoide, podem ser proeminentes, escassas ou, até mesmo, ausentes em uma determinada lesão. Elas consistem em um espaço central delimitado por uma camada de células epiteliais colunares ou cúbicas<sup>9</sup>.

A biópsia incisional é indispensável para estabelecer o diagnóstico correto, descartando-se a

possibilidade de lesões de aspectos clínicos e imagi-nológicos semelhantes, em especial o ameloblastoma<sup>6</sup>, já que o TOA é uma lesão de prognóstico favorável e requer tratamento cirúrgico conservador, enucleação e curetagem, não havendo tendência a recidivar<sup>6,7</sup>.

Este trabalho tem como objetivo relatar um caso clínico incomum de TOA em paciente de 45 anos, sexo masculino, localizado em região anterior de mandíbula, mimetizando um cisto radicular.

## RELATO DE CASO CLÍNICO

Paciente do gênero masculino, 45 anos, procurou atendimento Odontológico no ambulatório da Especialização em Estomatologia da UNIME com queixa de aumento de volume na região anterior de mandíbula.

Foi realizado exame físico e observou-se abaulamento da cortical vestibular de consistência dura, indolor, em região anterior de mandíbula, no periápice das unidades 41, 42 e 43 (Figura 1A). Tendo sido constatada a presença de lesão em tecido duro, foi realizado radiografia oclusal parcial e total e solicitado radiografia panorâmica para avaliação da lesão. Estas evidenciaram grande área radiolúcida unilocular, de limites bem definidos, na região de periápice das unidades anteriores inferiores lado direito (41, 42 e 43), provocando expansão da cortical inferior da mandíbula. (Figuras 1B e 1C)

Foram realizados teste de sensibilidade pulpar e de punção aspirativa. As unidades 41, 42 e 43 responderam negativamente ao teste de sensibilidade pulpar, e a punção aspirativa foi positiva para líquido cístico. (Figura 2A)

De acordo com as características clínicas e imagi-nológicas apresentadas, a suspeita diagnós-tica foi de cisto periapical, e a biópsia excisional, com enucleação total da lesão (Figura 2 B e C), foi realizada.

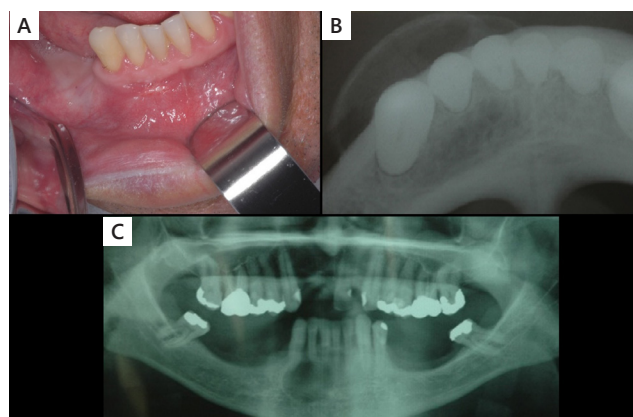
A peça cirúrgica (Figura 2 D) foi enviada para exame anatomopatológico que mostrou cápsula fibrosa com revestimento de células cuboidais, por vezes com espaços semelhantes a ductos glandulares. Focos hemorrágicos foram vistos (Figura 3A), e tendo sido estabelecido o diagnóstico histopato-

lógico de tumor odontogênico adenomatoide.

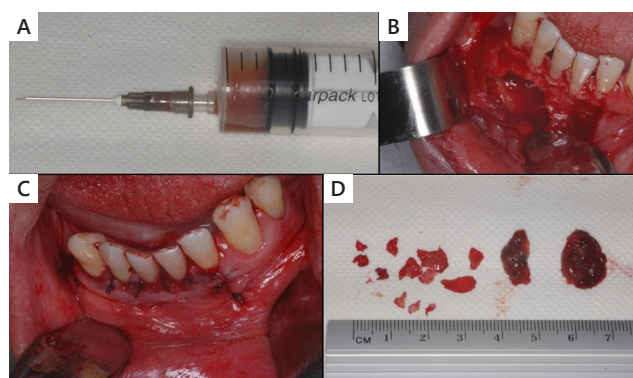
Após uma semana de pós-operatório, o paciente retornou para reavaliação e remoção de sutura apresentando satisfação e boa recuperação (Figura 3B).

O paciente foi encaminhado para a realização do tratamento endodôntico das unidades dentárias 41, 42 e 43 e encontra-se em acompanhamento, sem apresentar sinais clínicos e imaginológicos de recidiva da lesão.

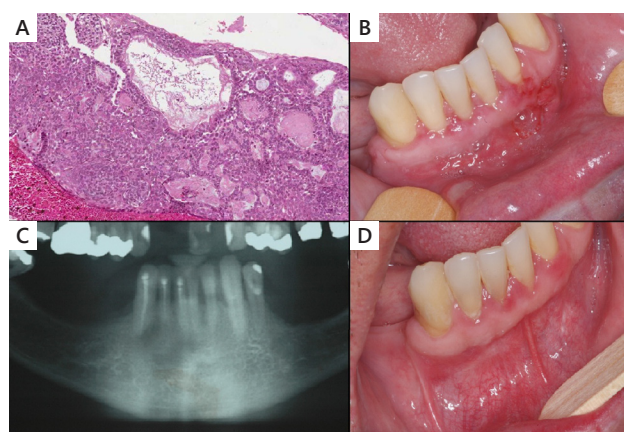
Consultas periódicas de acompanhamento são realizadas, e os aspectos clínicos e radiográficos demonstram progresso na cicatrização e ausência de sinais de recidiva (Figuras 3 C e D e nas figuras 4 A, B e C).



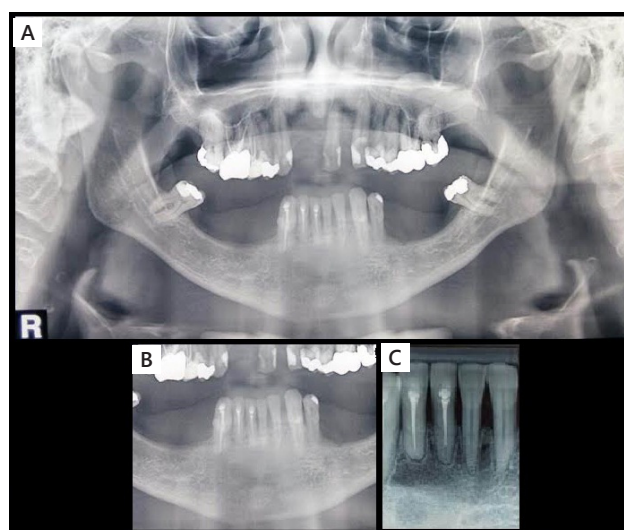
**Figura 1.** A) Aspecto clínico inicial. Observa-se aumento de volume na região anterior da mandíbula. B) Radiografia oclusal parcial lado direito evidenciando expansão da cortical inferior da mandíbula. C) Radiografia panorâmica evidenciando área radiolúcida unilocular, de limites bem definidos, medindo aproximadamente 2 cm, em região de periápice das unidades 41, 42 e 43.



**Figura 2.** A) Punção aspirativa positiva para líquido cístico. B) Aspecto transcirúrgico (enucleação total da lesão). C) Aspecto final (Sutura). D) Peças cirúrgicas.



**Figura 3.** A) Epitélio de revestimento constituído por células cuboidais, por vezes formando espaços semelhantes a ductos glandulares. Focos hemorrágicos são vistos e áreas de material de aspecto amiloide. H/E, aumento aprox. 100x. B) Aspecto clínico, uma semana após a cirurgia de enucleação da lesão. C) Aspecto radiográfico após 1 ano e 7 meses da enucleação da lesão, evidenciando neoformação óssea, sem sinais de recidiva. D) Aspecto clínico evidenciando cicatrização após 1 ano e 7 meses, sem sinais de recidiva.



**Figura 4.** A) Radiografia panorâmica de controle após 4 anos e meio da enucleação da lesão. B) Aumento da radiografia panorâmica com aproximação da área envolvida, evidenciando formação óssea, sem sinais de recidiva. C) Radiografia periapical dos incisivos inferiores: observa-se tecido ósseo neoformado na região periapical dos dentes 41 e 42 que apresentam condutos radiculares obturados. Discreto aumento do espaço do ligamento periodontal na região desses dentes e reabsorção óssea periodontal na região.

## DISCUSSÃO

A literatura especializada enfatiza a baixa frequência do TOA dentro dos tumores odontogênicos<sup>1</sup>, o que pode ser ratificado por uma pesquisa que realizou levantamento epidemiológico de 30 anos na população iraniana e encontrou um percentual de 9,1% do TOA entre os casos<sup>8</sup>, o que comprova a raridade do caso apresentado. O presente relato mostra-se como um caso raro de tumor odontogênico adenomatoide, contradizendo a literatura em vários aspectos. Dentre as diversas características do TOA, a literatura relata que a lesão acomete, com mais frequência, o sexo feminino<sup>1,2,5,6,7</sup>, enquanto, no caso ora relatado, a lesão acometeu um homem.

A maxila é descrita como a região de maior acometimento<sup>2,4,5,8</sup>, sendo o presente caso contraditório, por se apresentar em região anterior de mandíbula<sup>1,9</sup>. Assemelha-se, também, a outro caso disponível na literatura<sup>9</sup>, por se tratar de tumor odontogênico adenomatoide localizado em região anterior de mandíbula, apresentando aumento de volume na região.

Atualmente, o TOA é considerado uma neoplasia benigna, no entanto é, muitas vezes, confundido com um hamartoma devido ao seu tamanho e a sua delimitação<sup>10</sup>. É considerada uma entidade benigna, principalmente por ser recoberta por uma cápsula fibrosa, que possibilita o tratamento conservador, facilitando a remoção total da lesão<sup>9</sup>.

Outras características bem comuns aos achados do TOA são a ausência de sintomatologia dolorosa e o crescimento da lesão que é considerado lento, se comparado a outras lesões. Nesse caso, o paciente só descobre a existência da lesão por meio de exames radiográficos de rotina, não sendo percebido nem mesmo em um minucioso exame clínico<sup>4</sup>. Esse fato foi ratificado pelo caso que apresentou sinais após alcançar uma dimensão exagerada.

O exame anatomopatológico minucioso para definição do correto diagnóstico é fundamental, visto que o TOA pode ser confundido facilmente com diversas outras entidades. Radiograficamente o tumor odontogênico adenomatoide pode apresentar focos radiopacos no seu interior que, junto com a borda esclerótica que o circunda, pode se assemelhar ao padrão radiográfico do tumor

odontogênico cístico calcificante e lesões fibrosas<sup>7</sup>. Em alguns casos, a lesão pode ainda ser confundida com o ameloblastoma ou, mesmo, com o cisto dentígero<sup>4,6</sup>, principalmente quando associada à coroa de um dente incluso. O cuidado com o diagnóstico diferencial deve ser efetivo, pois a remoção da lesão é de suma importância, já que, tratando-se de um ameloblastoma, sua remoção é por ressecção, e a remoção do TOA é conservadora por enucleação e ou curetagem<sup>6</sup>.

O caso relatado se torna interessante pelas várias características incomuns encontradas, não possibilitando o fechamento do diagnóstico com confiabilidade através do exame clínico, nem mesmo do exame radiográfico, necessitando do exame histopatológico para fechar o correto diagnóstico do paciente.

A análise radiográfica se assemelha ao tipo extrafolicular, que representa 26,9% dos casos e geralmente se apresenta como uma área radiolúcida, unilocular, bem definida, encontrada entre, acima ou sobreposta às raízes dos dentes irrupcionados e, assemelhando-se, muitas vezes, ao cisto radicular<sup>8</sup>, que foi a suspeita diagnóstica desse caso. A segunda década de vida é a mais acometida, não sendo comuns relatos com pessoas de mais idade<sup>1,5,6</sup>. Outra vez, o caso se mostra contraditório à literatura, já que o paciente tinha 45 anos.

Em geral, as lesões são assintomáticas, embora possam surgir algumas delas com abaulamento na cortical palatina e vestibular, sendo possível a palpação da lesão e observada consistência firme<sup>9</sup>, que é condizente com a característica clínica aqui apresentada.

O diagnóstico foi esclarecido com o resultado do exame histopatológico que mostrou uma cápsula fibrosa com revestimento de células cuboidais e com alguns espaços semelhantes a ductos glandulares. Alguns focos hemorrágicos também foram encontrados na lâmina examinada. As estruturas semelhantes a ducto são um aspecto característico do TOA que pode ser proeminente, escassa ou, até mesmo, ausente em uma determinada lesão. Elas consistem em um espaço central, delimitado por uma camada de células epiteliais colunares ou cúbicas<sup>6</sup>.

A lesão foi tratada por meio de enucleação e curetagem cirúrgica indicadas nesse caso por se tratar do TOA<sup>6</sup>. O paciente vem sendo acompanhado semestralmente, há 4 anos e meio, apresentando bom reparo ósseo na região, e esse acompanhamento se manterá semestralmente, a longo tempo, como recomenda a literatura<sup>2</sup>.

## CONSIDERAÇÕES FINAIS

O caso apresentado consiste em de um tumor odontogênico adenomatóide incomum, do tipo extrafolicular, pois apresenta várias características que diferem da literatura, como: gênero, faixa etária, padrão radiográfico e, principalmente, localização anatômica.

É importante diferenciar o TOA de outras lesões de comportamento semelhante, uma vez que a terapêutica, o prognóstico, a reabilitação e o tempo de acompanhamento divergem consideravelmente.

O tratamento escolhido e condizente com a literatura foi a enucleação com curetagem, já que a lesão tem comportamento biológico não agressivo.

## REFERÊNCIAS

1. More CB, Das S, Gupta S, Bhavsar K. Mandibular adenomatoid tumor: Radiographic and pathologic correlation. *Journal of Natural Science, Biology and Medicine*. 2013; 4(2):457-62.
2. Barnes L, Eveson JW, Reichart P, Sidransky D. *World Health Organization Classification of Tumours Pathology and Genetics Head and Neck Tumours*. Lyon: IARC Press; 2005.
3. Henriques ACG, Cazal C, Fonsêca DDD, Bello DMA, Araújo NC, Castro JFL. Considerações sobre a classificação e o comportamento biológico dos tumores epiteliais: revisão de literatura. *Rev Bras Cancerol*. 2009; 55(2):175-84.
4. Vasconcelos BCE, Frota R, Cardoso AB, Porto GG, Carneiro SCAS. Tumor odontogênico adenomatóide. *Rev Bras Otorrinolaringol*. 2008; 74(2):315.
5. Mohanty N, Routray S, Swain N, Ingale Y.

Adenomatoid odontogenic tumor with clear cell changes. *Indian J Pathol Microbiol*. 2014; 57:290-3.

6. Castro CHS, Mendes RB, Carneiro MC, Carneiro Júnior B, Azevedo RA. Tumor odontogênico adenomatóide: aspectos relevantes ilustrados por um caso clínico. *R Ci méd biol*. 2010; 9(2):179-82.
7. Saghravarian N, Jafarzadeh H, Bashardoost N, Pahlavan N, Shirinbak I. Odontogenic tumors in the Iranian population: a 30-years evaluation. *J Oral Sci*. 2010; 52(3):391-6.
8. Friedrich RE, Scheuer HA, Justin J. Adenomatoid Odontogenic Tumor (AOT) of Maxillary Sinus. 2009; 23:111-6.
9. Tharanikumar S, Balasubramaniam AM, Chandran A, Sudha PA. Interradicular adenomatoid odontogenic tumor of mandible: A case report. *J Indian Acad Dent Spec Res*. 2014; 1:83-5.
10. Gadewar DR, Srikant N. Adenomatoid odontogenic tumour: Tumour or a cyst, a histopathological support for the controversy. *Int J Pediatr Otorhinolaryngol*. 2010; 74:333-7.

