

Sialoadenite supurativa aguda em glândula submandibular

Acute Suppurative Sialoadenitis in the Submandibular Gland

Recebido em 26/03/2008
Aprovado em 12/07/2008

Rodrigo López Alvarenga^I
Pollyana da Costa Assunção Martins^I
Rodrigo da Costa Seabra^{II}
Marcelo Antunes Carneiro^{III}
Leandro Napier de Souza^{IV}

RESUMO

A sialoadenite aguda consiste em uma inflamação aguda das glândulas salivares de origem infecciosa. Geralmente se caracteriza por edema, aumento de temperatura, enrijecimento, dor e diminuição ou ausência de salivação da glândula afetada. Porém, é difícil avaliar corretamente essas mudanças, somente através de exame clínico, portanto, os exames complementares podem auxiliar de forma fundamental no diagnóstico e tratamento. Neste trabalho, é descrito um caso de sialoadenite supurativa aguda em glândula submandibular no qual uma paciente de 70 anos, leucoderma, gênero feminino, apresentava queixa de discreta sintomatologia dolorosa, tendo o diagnóstico sido confirmado através do exame de ultrassonografia e o tratamento de escolha medicamentoso.

Descritores: Glândulas Salivares. Cálculo das Glândulas Salivares/terapia. Sialolitíase. Sialadenite.

ABSTRACT

Acute sialoadenitis is an acute inflammation of the salivary glands resulting from an infection. It is generally characterized by edema, an increase in temperature, stiffness, pain, and reduced or absent salivation of the gland affected. However, it is difficult to correctly evaluate these alterations relying solely on a clinical examination, since complementary investigations may be of fundamental importance in the diagnosis and treatment of this disorder. This paper reports a case of a white 70-year-old female patient, leukoderma, presenting with mild pain, who was diagnosed as having acute suppurative sialoadenitis in the submandibular gland. The diagnosis was confirmed by ultrasound and drugs were the treatment of choice.

Keywords: Salivary Gland. Salivary Gland Calculi/therapy. Sialadenitis.

INTRODUÇÃO

A sialoadenite é uma inflamação das glândulas salivares que pode ser de origem infecciosa ou não, caracterizada por edema, dor e diminuição ou ausência de salivação da glândula afetada. Possui duas formas de manifestação clínica: aguda e crônica¹⁻⁴.

A sialoadenite aguda é uma inflamação aguda das glândulas salivares, causada por infecções virais ou bacterianas, afetando mais comumente a glândula parótida, sendo bilateral em 10% a 25% dos casos^{1, 4}.

A infecção do parênquima salivar se da

^IAluno do curso de Odontologia do Centro Universitário Newton Paiva, Belo Horizonte/MG.

^{II}Cirurgião-Dentista, Especialista e Mestre em Periodontia, Professor do Departamento de Periodontia do Centro Universitário Newton Paiva, Belo Horizonte/MG.

^{III}Cirurgião-Dentista, Especialista em Radiologia Odontológica e Cirurgia e Traumatologia Buco Maxilo Facial, Mestre em Estomatologia pela UFMG. Professor do Departamento de Imaginologia Dentomaxilofacial I e II do Centro Universitário Newton Paiva, Belo Horizonte/MG.

^{IV} Cirurgião-Dentista, Especialista em Cirurgia e Traumatologia Buco Maxilo Facial, Mestre e Doutorando em Estomatologia pela UFMG. Professor do Departamento de Cirurgia do Centro Universitário Newton Paiva, Belo Horizonte/MG.

geralmente pela migração retrógrada de bactérias provenientes da cavidade bucal, através do ducto da glândula². Essas infecções acometem, com maior frequência, as glândulas salivares maiores, principalmente a parótida, por produzir saliva com menor atividade bacteriostática em relação à da glândula submandibular. Alguns fatores favorecem a migração de bactérias, como: redução do fluxo salivar (devido à presença de cálculo e estenose ductal, desidratação, grandes perdas de sangue, diarreia, medicação anticolinérgica ou diurética), comprometimento da resistência do hospedeiro, má higiene bucal e cirurgias recentes (principalmente abdominais)^{1, 4, 5-7}.

A sintomatologia mais comumente observada na sialodinite aguda é o aumento no volume da glândula, acompanhado de dor (principalmente durante as refeições, devido à maior produção de saliva), edema, eritema, diminuição ou ausência de salivação da glândula afetada e secreção purulenta^{2, 8, 9}. O quadro também pode ser acompanhado de febre, trismo, calafrios, prostração e linfadenopatia^{2, 8, 9}.

A sialodinite aguda é diagnosticada através do exame clínico acrescido de exames complementares, sendo de grande auxílio o exame de ultrassonografia^{4, 10}.

A sialodinite crônica é caracterizada por episódios repetidos de dor e inflamação, ocorrendo após um quadro anterior de sialodinite aguda que leva à destruição do parênquima e a sua substituição por tecido fibroso associada à infiltração de linfócitos, sendo decorrente da diminuição da taxa de secreção ou da obstrução do ducto por sialólitos¹¹⁻¹³. Alguns fatores predisõem à redução de secreção salivar, como efeitos colaterais de drogas, caquexia, desidratação, radioterapia, quimioterapia, lesão linfoepitelial benigna e síndrome de Sjögren^{11, 13}.

Normalmente, a sialodinite crônica causada por sialolitíase é diagnosticada através do exame clínico e radiográfico. No exame radiográfico, os sialólitos aparecem como massas radiopacas, mas nem sempre podem ser detectados por meio de radiografias, o que está relacionado ao grau de mineralização

destes. Cerca de 20% dos sialólitos são radiolúcidos e não são visualizados em radiografias de rotina, necessitando de outros tipos de exames como sialografia, tomografia computadorizada, ultra-sonografia, ressonância magnética, cintilografia e sialoendoscopia^{5, 12-17}.

Alterações volumétricas de glândulas salivares podem indicar uma alteração local ou presença de doenças sistêmicas, devendo o correto diagnóstico ser feito por meio de exames clínicos e complementares¹⁰.

O tratamento da sialodinite pode ser variado, dependendo do tipo, da etiologia e das possíveis associações. O presente artigo tem como objetivo relatar um caso de sialodinite supurativa aguda em glândula submandibular, o processo de diagnóstico e o tratamento por meio de terapia medicamentosa.

RELATO DE CASO

A paciente M.P.P., 70 anos, gênero feminino, leucoderma, foi encaminhada por um cirurgião-dentista ao Serviço Odontológico do Centro Universitário Newton Paiva para a avaliação de um aumento de volume na região submandibular, com história de evolução de oito dias, acompanhado de sintomatologia dolorosa discreta com a hipótese diagnóstica de neoplasia de glândula salivar.

Na anamnese, foi relatada hipertensão arterial, prótese valvar, febre reumática com cardiopatia e uso diário de anti-hipertensivo (Aradois H 50/12,5mg e Ictus 12,5mg) e anticoagulante (Coumadin 1mg).

A partir do exame clínico, evidenciou-se discreta assimetria facial bem como o aumento de volume com aspecto eritematoso na região sublingual à esquerda, além de diminuição considerável do fluxo salivar com presença de pus, durante a ordenha da glândula submandibular. A paciente, também apresentava discreta sintomatologia dolorosa e halitose (Figuras 1 e 2).

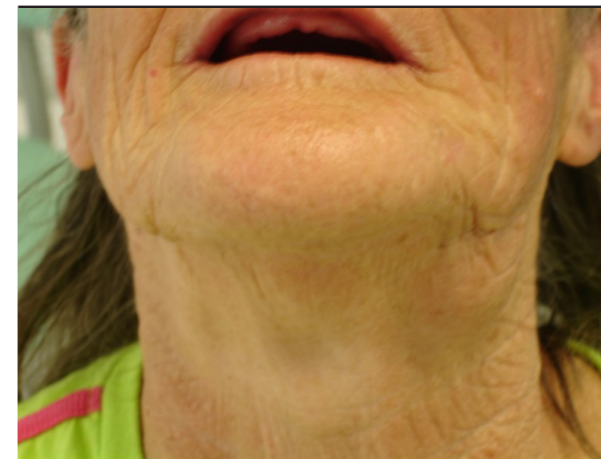


Figura 1. Aspecto clínico da paciente extraoral (vista frontal), com aumento de volume na região da glândula submandibular esquerda.

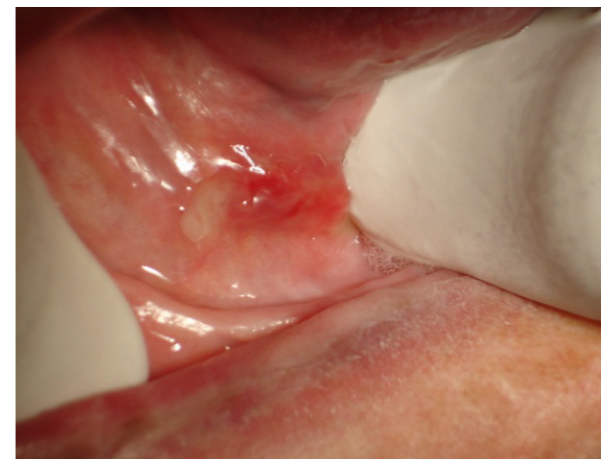


Figura 2. Aspecto clínico intrabucal. Observa-se aumento de volume com aspecto eritematoso e secreção purulenta na região sublingual esquerda, à ordenha da glândula submandibular.

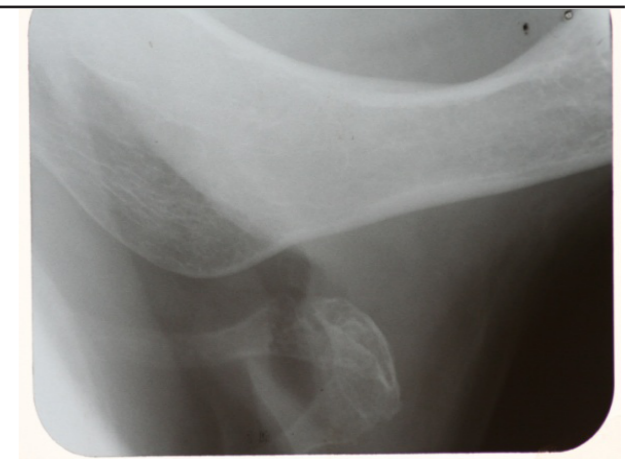


Figura 3. Radiografia lateral oblíqua com filme oclusal para a região de ângulo e ramo da mandíbula à esquerda. Não se observaram alterações.

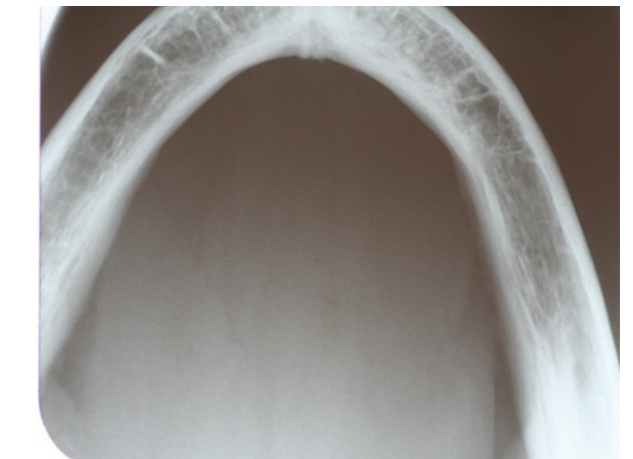


Figura 4. Radiografia oclusal total da mandíbula. Não se observaram alterações.

Foram realizadas duas radiografias da mandíbula: lateral oblíqua de ângulo e ramo da mandíbula à esquerda, com um filme oclusal e uma radiografia oclusal total de mandíbula, não sendo observadas alterações dignas de nota (Figuras 3 e 4). A paciente foi, então, instruída a realizar manobras de ordenha e uso de substâncias sialogogas, como suco de limão.

De acordo com as características físicas da lesão apresentada na região da glândula submandibular esquerda, em primeiro momento, foram sugeridas as hipóteses diagnósticas (H.D.) de sialodinite associada ou não à sialolitíase.

Diante do resultado do exame radiológico, foi solicitado o exame de ultrassonografia. A paciente retornou após uma semana, com resultado no qual foram constatadas alterações na glândula submandibular esquerda (H.D.: alteração volumétrica e textural da glândula submandibular esquerda) compatível com sialodinite (Figura 5).

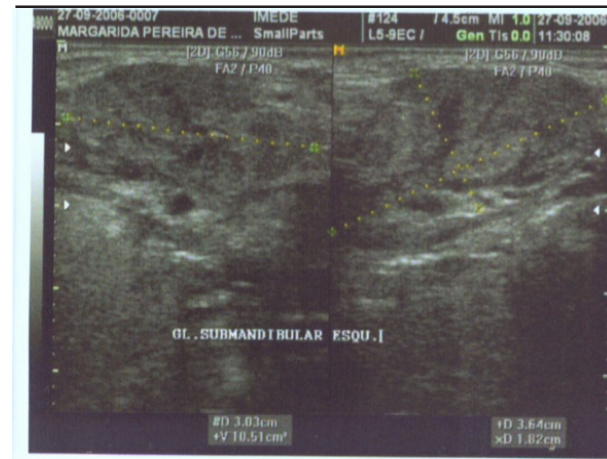


Figura 5. Exame de ultrassonografia da glândula submandibular esquerda. Glândula submandibular esquerda de forma globosa, contornos regulares e textura heterogênea, predominantemente hipocogênica, com áreas irregulares mais ecogênicas de permeio. Ducto esquerdo sem sinais obstructivos. Dimensões – glândula submandibular esquerda: volume 10,5 cm³ e glândula submandibular direita: volume 5,9 cm³.

Com os resultados dos exames clínicos de ultrassonografia e radiográficos, confirmou-se o diagnóstico de sialoadenite aguda na glândula submandibular esquerda, sendo o tratamento de escolha o medicamentoso através do uso de anti-inflamatório não-esteroidal - Diclofenaco de Sódio 50mg (01 drágea de 8 em 8 horas, durante 07 dias) e antibiótico - Amoxicilina 500mg (01 cápsula de 8 em 8 horas, durante 10 dias). A paciente retornou para controle clínico após um mês, com total regularidade nas áreas afetadas, sem sinais flogísticos.

DISCUSSÃO

As glândulas salivares estão sujeitas a uma variedade de doenças, incluindo inflamatórias, infecciosas, obstructivas, degenerativas e neoplásicas, devendo ser cuidadosamente avaliadas para corretos diagnóstico e tratamento¹⁸.

A hipótese diagnóstica de sialodenite crônica causada por sialolitíase geralmente se confirma com exame radiográfico. No entanto, a sialografia, a tomografia computadorizada, ressonância magnética e a ultrassonografia podem fornecer informações adicionais^{4, 10}. Neste caso, para a confirmação do

diagnóstico, optou-se por técnica radiográfica extra-bucal para a região de ângulo e ramo da mandíbula e oclusal total de mandíbula à esquerda. Não sendo encontrada nenhuma alteração digna de nota nestas, foi solicitada a ultrassonografia devido ao seu baixo custo e pela sua precisão, no qual foi confirmado o diagnóstico de sialodenite não associada a sialólito.

O exame clínico minucioso é de extrema importância para o diagnóstico da sialoadenite. O aumento de temperatura, edema e enrijecimento da área glandular afetada são os sinais mais frequentes do paciente com essa alteração^{13, 19}. Geralmente, o paciente relata dor e inchaço da glândula durante os períodos de refeição ou quando há estímulos salivatórios. Porém, algumas vezes, essa alteração permanece assintomática^{13, 19} ou com sintomatologia discreta, como no caso apresentado.

Os tipos de tratamento incluem intervenções tanto clínicas quanto cirúrgicas. Entretanto, a chave para o tratamento das sialoadenites é o correto diagnóstico da condição patológica associada e à reidratação. A terapia inicial deve incluir ingestão de líquidos, apoio nutricional, compressas quentes, massagem da área afetada, uso de sialogogos, manutenção de higiene bucal e adequada antibioticoterapia^{7, 20}.

A bactéria mais comum envolvida na sialoadenite supurativa aguda é *Staphylococcus aureus*, acometendo cerca de 80% dos casos^{4, 6, 9, 21, 22}. No caso relatado, não foi realizada cultura para evidência da espécie bacteriana predominante. Geralmente o tratamento constitui-se de antibioticoterapia, sendo o grupo das penicilinas o de primeira escolha para o tratamento das sialoadenites infecciosas^{4, 6, 7}.

Para os casos de sialoadenite aguda com supuração, opta-se pelo uso de amoxicilina 500mg, de 08 em 08 horas, durante 10 dias. O ducto pode agir como uma excelente via de drenagem^{4, 23}. Essa foi a terapia empregada com sucesso, no caso relatado, além de medicação sintomática.

O diagnóstico diferencial deve ser feito em relação a outras doenças glandulares^{24, 33}. O aumento

volumétrico persistente geralmente é causado por síndrome de Sjögren, síndrome de Mikulicz, neoplasias benignas (Adenoma pleomórfico e Adenoma monomórfico), neoplasias malignas (Carcinoma mucoepidermoide), cistos glandulares, diabetes, alcoolismo, entre outros^{13, 18}. O aumento de volume pode ser unilateral, quando é resultado de processos localizados, como infecções, tumores ou obstruções mecânicas, ou, ainda, pode ser bilateral, em geral associado à condição sistêmica, tais como disfunções endócrinas. O caso apresentado afigurou-se unilateral, como observada em associações infecciosas.

CONSIDERAÇÕES FINAIS

O conhecimento das alterações possíveis das glândulas salivares bem como dos recursos de exames complementares disponíveis para o diagnóstico destas são essenciais para o emprego do tratamento apropriado e reabilitação dos pacientes.

No tratamento da sialoadenite aguda, são fundamentais o diagnóstico preciso e a intervenção imediata, para que haja restabelecimento funcional do paciente. Caso não seja tratada, poderá ocasionar uma considerável morbidade para o paciente e resultar em um aumento de volume fibroso inflamatório na glândula acometida.

REFERÊNCIAS

1. Neville BW, Damm D, Allen CM, Bouquot JE. Patologia das Glândulas Salivares. In: Patologia Oral & Maxilofacial. 2 ed. Rio de Janeiro: Guanabara Koogan; 2004. p. 379-80.
2. Rousseau P. Acute suppurative parotitis. J Geriatr Soc. 1990; 38:897-98.
3. Werning IT, Waterhouse JP, Mooney JW. Subacute necrotizing sialadenitis. Oral Surg Oral Med Oral Pathol. 1990; 70(6):756-59.

ALVARENGA et al.

4. Gomes RT, Naves MD, Do Carmo MAV, De Aguiar MCF. Sialoadenite: revisão de literatura sobre a etiologia, o diagnóstico e o tratamento. Arq Odontol. 2006;42(4):257-336.

5. Maeda TI, Aida T, Sumitani, K, Nagumo M, Tachikawa T. Multiple granulomatous inflammation in the minor salivary glands: A proposed new entity, allergic granulomatous sialadenitis. Pathol. Intern. 2004;54:850-53.

6. Brook I. Aerobic and anaerobic microbiology of suppurative sialadenitis. J. Med. Microbiol. 2002;51:526-29.

7. Baurmash HD. Suppurative Sialadenitis of the Upper Lip: A Report of 3 Cases of an Infrequent Lesion. J Oral Maxillofac Surg. 2003;61:1361-65.

8. Nusem-Horowitz S, Wolf M, Coref A. Acute suppurative parotitis and parotid abscess in children. Int Pediatr Otorhinolaryngol. 1995;32:123-26.

9. Saunders PR, Mcpherson DW. Acute suppurative parotitis: A forgotten cause of upper airway obstruction. Oral Med Oral Pathol. 1991;72:412-14.

10. Pozza DH, Soares LP, Oliveira MG. Exames complementares por imagens no diagnóstico e no planejamento cirúrgico de patologias em glândulas salivares. Rev Bras Patol Oral. 2005;4(3):157-61.

11. Nourael SAR, Mcleant NR, Thomson PJ, Milner RH, Welch AR. Surgical treatment of chronic parotid sialadenitis. J Laryngol Otol. 2007;121:880-84.

12. Blanco M, Mesko T, Cura M, Inchausti BC. Chronic Sclerosing Sialadenitis (Kuttner's Tumor): Unusual Presentation With Bilateral Involvement of Major and Minor Salivary Glands. Ann Diagn Pathol. 2003;7(1):25-30.

-
13. Duker J. Sialadenitis of the left submandibular gland/sialolith. *Quint Intern.* 2005;36:747-48.
14. Neto JMS, Lucena LAS, Almeida JAB, Costa LJ. Cálculo Salivar. *Rev Bras Cienc Saúde.* 2003;7(3):289-94.
15. Silveira RL, Machado RA, Borges HOT, Oliveira, RB. Múltiplos Sialólitos em Glândula Submandibular direita: relato de caso. *Rev Faculd Odontol Lins.* 2005;17(1):39-42.
16. Yu CQ, Yang C, Zheng LY, Wu DM, Zhang J, Yun B. Selective management of obstructive submandibular sialadenitis. *Brit J Oral Maxillofac Surg.* 2008;48:46-9.
17. Paz EJ, Velasco OE, Martínez SM. La resonancia magnética en la patología glandular salival del paciente anciano. *Revista Avances Odontoestomatología.* 2004;20(3):147-55.
18. Silverman S Jr, Eversole LR, Truelove EL. Doenças das Glândulas Salivares. In: *Fundamentos de Medicina Oral.* 2 ed. Rio de Janeiro: Guanabara Koogan; 2004. p. 258-74.
19. Mirtha LM, Maria SGM, María TUF, María JMG, María EPC. Aspectos clínicos, etiología microbiana y manejo terapêutico de la parotiditis crônica recorrente infantil. *Rev Chil Ped.* 2003;74(3):269-76.
20. Bhatti MA, Piggot TA, Soames JV, Mclean NR. Chronic non-specific parotid sialadenitis. *Brit J Plast Surg.* 1998; 51:517-21.
21. Brook, I, Frasier EH, Trompson DH. Aerobic and anaerobic microbiology of acute suppurative parotitis. *Laryngoscope.* 1991; 101:170-71.
22. Matlow A, Korentager R, Keystone E. Parotitis due to anaerobic bacteria. *Rev Infect Dis.* 1998;10:420-
23. Fattani T, Lyu P, Sickels J. Management of Acute Suppurative Parotitis. *J Oral Maxillofac Surg.* 2002;60:446-48.

ENDEREÇO PARA CORRESPONDÊNCIA

Leandro Napier de Souza

Avenida do Contorno, 4747, sl 705 - Serra

Belo Horizonte/MG – Brasil

30110-921

E-mail: napier@lifecenter.com.br