

# Cirurgia guiada virtual para reabilitação oral: revisão de literatura e relato de caso

## *Virtual Guided Surgery for Oral Rehabilitation: Review of the Literature and Report of a Case*

Recebido em 25/03/2008  
Aprovado em 06/06/2008

Antônio Viana Neto<sup>I</sup>  
Paulo José Carvalho Neves<sup>I</sup>  
Fabrício Andrade T. T. Albuquerque Madruga<sup>II</sup>  
Raimundo Silva Rocha<sup>III</sup>  
Ricardo Wathson Feitosa de Carvalho<sup>IV</sup>

### RESUMO

A reabilitação oral dos pacientes edêntulos totais por meio da implantodontia e da prótese vem evoluindo com o avanço das técnicas cirúrgicas, protéticas e imaginológicas. Com o avanço da tecnologia empregada nos aparelhos de aquisições de imagens, é uma realidade a realização de cirurgias para fixação de implantes dentários com o auxílio da tomografia computadorizada, convertendo as imagens através de *softwares* específicos, possibilitando a obtenção de protótipos e guias cirúrgicos previamente planejados, tornando menos traumáticos e mais previsíveis os procedimentos cirúrgicos para reabilitações protéticas. Este manuscrito faz uma revisão da literatura, abordando os aspectos atuais da cirurgia guiada para implantodontia, sendo relatado um caso clínico de reabilitação de maxila edêntula, utilizando-se o sistema Neoguide (NEODENT, Curitiba-PR). Entre as vantagens observadas, vale salientar a menor morbidade, menor tempo cirúrgico, maior previsibilidade e facilidade na realização do procedimento cirúrgico.

**Descritores:** Tomografia Computadorizada de Feixe Cônico; Simulação por Computador. Guia de Prática Clínica. Implante Dentário. Reabilitação Bucal.

### ABSTRACT

Oral rehabilitation in totally edentulous patients by means of implantology and prosthodontics has been making progress with the developments in surgical, prosthetic and imaging techniques. With the advances in the technology employed in imaging equipment, surgery for the placement of dental implants can be performed with the aid of computed technology converting the images through specific software, making it possible to obtain previously planned surgical prototypes and guides, thereby making the surgical procedures for prosthetic rehabilitation more foreseeable and less traumatic. This paper makes a review of the literature, addressing current aspects of guided surgery for dental implants, and reports a clinical case of rehabilitation of total tooth loss in the maxilla, using the Neoguide System (NEODENT, Curitiba-PR). Among the advantages observed, the following are particularly worthy of mention: lower morbidity, shorter duration of surgery, greater predictability and ease in performing the surgical procedure.

**Keywords:** Cone-Beam Computed Tomography. Computer Simulation. Practice Guideline. Dental Implantation. Mouth Rehabilitation.

<sup>I</sup>Graduando em Odontologia pela Universidade Tiradentes – UNIT - Aracaju/SE.

<sup>II</sup>Cirurgião-Dentista. Especialista em Implantodontia pela ABO-AL.

<sup>III</sup>Cirurgião-Dentista. MSc. Prof. da Disciplina de Cirurgia e Traumatologia Buco-Maxilo-Facial da Faculdade de Odontologia da Universidade Tiradentes – UNIT – Aracaju/SE.

<sup>IV</sup>Cirurgião-Dentista graduado pela Universidade Tiradentes – UNIT - Aracaju/SE.

## INTRODUÇÃO

O tratamento reabilitador por meio de implantes osseointegráveis objetiva preservar a integridade das estruturas nobres intrabucais, recuperando a estética e a funcionalidade do sistema estomatognático e fonético, possibilitando uma melhor qualidade de vida aos pacientes<sup>1</sup>.

A evolução tecnológica e a diversificação dos sistemas de componentes protéticos para implantes dentários têm fornecido um enorme espectro de opções, permitindo soluções protéticas simplificadas para situações clínicas complexas<sup>2</sup>.

Recentemente vivenciamos uma nova era no planejamento cirúrgico-protético: as chamadas cirurgias virtuais guiadas e o estrondoso desenvolvimento da imagiologia, mostrando ser possível materializar na escala de 1:1 as estruturas anatômicas assim como as imagens volumétricas, cujo nome genérico foi denominado "prototipagem rápida biomédica"<sup>3</sup>.

A realização da tomografia computadorizada (TC) associada à conversão de imagens, aplicadas em *softwares* específicos, possibilita um planejamento virtual do ato cirúrgico, tornando possível visualizar em modelo tridimensional a relação dos implantes com a anatomia do paciente<sup>4</sup>.

Além da segurança no procedimento e na previsibilidade do caso, a cirurgia guiada sem retalho é uma técnica pouco invasiva, sendo o guia cirúrgico posicionado diretamente na mucosa, e somente o tecido por onde passam os implantes é removido. Dessa forma, sintomas pós-operatórios, como dor, edema e inflamação são bastante reduzidos, fazendo com que o paciente tenha um pós-operatório mais confortável, possibilitando o retorno a suas atividades profissionais e sociais em um menor intervalo de tempo<sup>5</sup>.

Neste manuscrito, os autores procedem a uma revisão da literatura abordando os aspectos atuais da cirurgia guiada, sendo relatada um caso clínico de reabilitação de maxila edêntula total, utilizando-se a cirurgia guiada sem retalho cirúrgico.

## REVISÃO DA LITERATURA

### Planejamento

Diagnóstico preciso é essencial a um correto planejamento. Exames de imagem adequados, modelos de estudo, guias cirúrgicos e fundamentalmente o exame físico assim como a integração entre cirurgião/protesista são fundamentais para obtenção dos melhores resultados clínicos<sup>6</sup>. A confiança apenas em alguns exames complementares, como modelos diagnósticos e radiografias ortopantomográficas, eleva a imprevisibilidade dos resultados<sup>7</sup>.

O correto posicionamento dos implantes permite a facilidade nos procedimentos protéticos como também a axialidade das forças mecânicas<sup>8</sup>. Para isso, deve-se realizar um planejamento minucioso dos sítios ósseos e das angulações das implantações, sendo necessária a utilização de um dispositivo de transferência, como um guia cirúrgico confeccionado em acrílico, devendo este ser estável e rígido<sup>7</sup>.

Exames de imagens através da TC tornaram possível o desenvolvimento de softwares específicos, para o estudo detalhado da anatomia esquelética facial, permitindo excelente demonstração imagiológica da medular e cortical óssea, de seus rebordos alveolares e da relação das raízes dentárias com estruturas adjacentes<sup>4</sup>.

### Prototipagem

O planejamento por meio do estudo da estrutura óssea fidedigna minimiza as variáveis relacionadas com as fases cirúrgicas e protéticas. O uso de biomodelos permite reduzir o tempo das intervenções cirúrgicas, trazendo mais conforto ao paciente assim como reduz, também, a possibilidade de erros cirúrgicos<sup>9</sup>.

Sistemas de imagens tridimensionais, associados ao conceito de estereolitografia, tornam possível a confecção de protótipos e guias cirúrgicos por meio de modelagem computacional. Essa técnica permite simulação gráfica da instalação dos implantes assim como a fabricação de templates cirúrgicos. Os

dados obtidos nas reconstruções tridimensionais (3D) atingem objetivos importantes do planejamento com implantes, entre eles a determinação da quantidade e qualidade de osso disponível, visualização detalhada das condições anatômicas, seleção dos implantes, e, ainda, a simulação da instalação destes (cirurgia virtual)<sup>10</sup>.

O uso de protótipos reproduz com precisão a anatomia da região que sofrerá a intervenção cirúrgica e permite melhor visualização e planejamento sobre uma estrutura fidedigna<sup>11</sup>. Assim, o profissional pode avaliar detalhes, aperfeiçoar a técnica cirúrgica, antecipar as dificuldades e, principalmente, prever soluções para estas. Os biomodelos também permitem a mensuração de estruturas, a simulação de osteotomias e de técnica de ressecção além de um planejamento completo nos diversos tipos de cirurgia da região buco-maxilo-facial<sup>12</sup>.

A utilização de biomodelos tem-se tornado cada vez mais comum no planejamento cirúrgico, possibilitando simulações cirúrgicas prévias, eliminando erros potenciais e conduzindo a resultados mais previsíveis<sup>9</sup>.

### Guia Cirúrgico

A possibilidade de se utilizar o mesmo dispositivo em exames para diagnóstico e no ato cirúrgico para a instalação de implantes representa uma grande vantagem, comparando-se àqueles que se prestam apenas a uma finalidade<sup>13</sup>. O uso de guias para avaliação imaginológica e colocação cirúrgica de implantes dentais pode melhorar o resultado final. O sucesso no tratamento com implantes está diretamente relacionado a um bom planejamento, sendo o uso de guia cirúrgico uma ferramenta inestimável a este<sup>14</sup>.

O guia poderá servir de parâmetros vestibulo-lingual ao ser utilizado em tomografia computadorizada. A sua localização, em cortes coronais, dará informações precisas ao cirurgião sobre a inclinação vestibulo-lingual do implante planejado pelo protesista, as dimensões ósseas deste local bem como indica

acidentes anatômicos e regiões nobres do ponto de vista cirúrgico<sup>15</sup>.

Com a técnica da cirurgia guiada virtual, o planejamento se torna computadorizado, em um ambiente 3D. O programa permite a visualização concomitante dos três planos espaciais das estruturas ósseas e dentais a serem reabilitadas na mesma imagem. Este recurso permite o planejamento da colocação dos implantes em regiões com quantidade óssea adequada, inclinações favoráveis e posicionamento ideal. Depois de aprovado o plano de tratamento, prossegue-se a confecção do guia cirúrgico personalizado. O guia é confeccionado em acrílico que contém cilindros metálicos nos quais serão fixados os análogos dos implantes para confecção do modelo de trabalho no qual será realizada a prótese temporária ou permanente. Os mesmos cilindros metálicos servirão, no momento da cirurgia, de suporte para os guias de brocas que orientam a correta posição e inclinação nas perfurações. O diâmetro dos guias corresponde ao diâmetro das brocas, garantindo, assim, a precisão do sistema<sup>5</sup>.

Para sua melhor estabilidade, o guia é fixado por pinos de ancoragem (pinos âncora), a permitir a desocclusão, para que a mordida em silicone seja retirada e se inicie a instalação dos implantes<sup>16</sup>.

### Cirurgia

Thomé et al.<sup>10</sup> afirmaram que apesar de a técnica de prototipagem facilitar o posicionamento ideal dos implantes e permitir o planejamento protético, ou seja, partindo da prótese para o implante, ainda havia a necessidade de se obter uma cirurgia que oferecesse um maior conforto para os pacientes, sendo, recentemente, propostas as cirurgias virtuais guiadas.

A utilização de um *software* permite o planejamento guiado em três dimensões, partindo-se da tomografia. Neste programa, realiza-se o planejamento cirúrgico em três dimensões, possibilitando a inserção dos implantes com exatidão. Com essa

nova técnica, é possível a instalação imediata de uma prótese provisória implanto-suportada, na região maxilar e/ou mandibular, tornando possível a realização da cirurgia com incisões mínimas, proporcionando ao paciente um trauma cirúrgico menor, e, por conseguinte, um pós-operatório mais confortável, com menos dor e edema<sup>17</sup>.

### Carga imediata

Vários fatores estão envolvidos para o sucesso na aplicação da carga imediata, dentre eles, a estabilidade primária. Este é o mais importante e está diretamente relacionado ao desenho do implante, à técnica cirúrgica e à anatomia local<sup>10</sup>.

A reabilitação por meio de implantes guiados submetidos à carga imediata traz diversas vantagens como uma única sessão cirúrgica, melhora nos aspectos psicológicos e sociais, uma vez que há uma melhora da autoestima e retorno breve ao convívio social e, principalmente, resultados estéticos e funcionais imediatos. Ocorre, também, redução no período cicatricial, já que mucosa e periósteo não são manipulados, favorecendo o processo de osseointegração<sup>18</sup>.

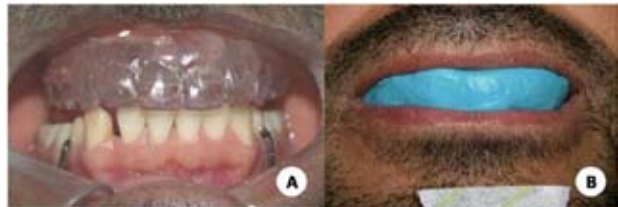
O tratamento com carga imediata busca simplificar o tratamento reabilitador com implantes, sem, contudo, comprometer os objetivos estéticos e funcionais, além de determinar um nível maior de previsibilidade alcançado pelo tratamento com protocolo tradicional de carga tardia<sup>8</sup>.

Holcman<sup>17</sup> enfatiza que pode-se proceder com segurança e previsibilidade no tratamento, utilizando-se o protocolo cirúrgico de um único estágio com carga imediata, reduzindo o tempo para a reabilitação oral. Os índices de sucesso dos implantes com carga imediata são idênticos aos obtidos com aplicações de carga tardia, depois da osseointegração<sup>17</sup>.

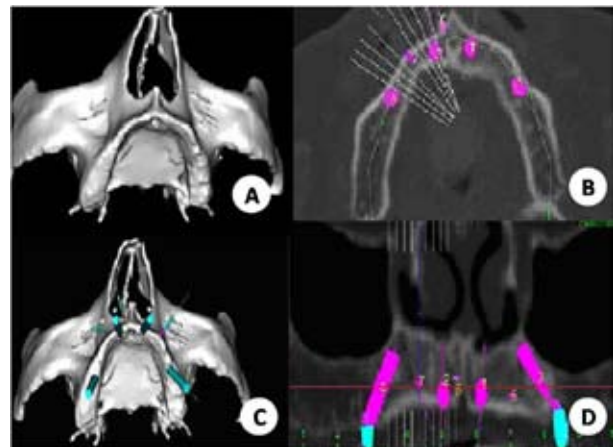
### RELATO DO CASO

Paciente do gênero masculino, melanoderma, 42 anos de idade apresentou-se com queixa estética e dificuldade mastigatória. Anamnese e história médica

pregressa não revelaram restrições médicas (ASA I), relatando múltiplas exodontias ao longo dos anos. Ao exame físico intrabucal, observou-se ausência total de elementos dentários em maxila e ausências parciais em mandíbula, apresentando satisfatório remanescente ósseo alveolar, sendo planejada reabilitação oral por meio de prótese implanto-suportada. Exame tomográfico da maxila foi solicitado para planejamento de cirurgia guiada virtual. O registro da maxila foi obtido com o auxílio de guia radiográfica (Fig.1A). Uma muralha em silicone pesada foi confeccionada para obtenção do registro oclusal (Fig.1B). As imagens computadorizadas adquiridas foram trabalhadas no programa Dentslice (Bioparts®, Brasília-DF), sendo feito o planejamento virtual da cirurgia enviado para a confecção do guia cirúrgico (Fig.2A;B;C;D). O planejamento constou de quatro implantes com comprimento de 17 mm, sendo dois implantes com diâmetro de 4.0 mm e dois implantes com diâmetro de 3.75 mm. Planejou-se inclinação dos dois implantes posteriores, de modo a aumentar a área de suporte protético.

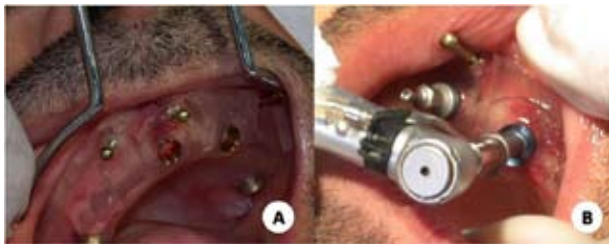

**Figura 1. (A) Guia tomográfico; (B) Muralha de silicone pesada para obtenção do registro oclusal estabilidade do guia tomográfico.**



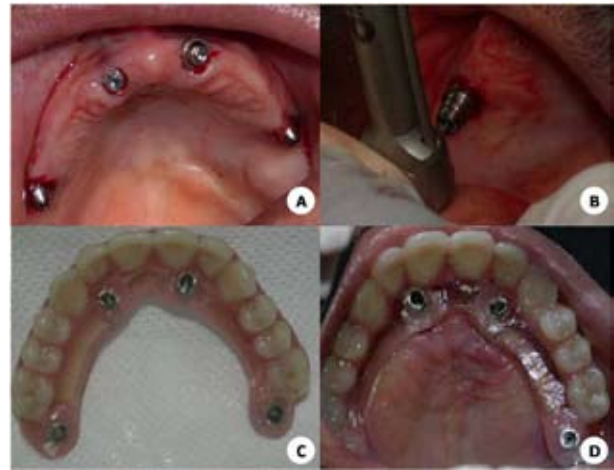**Figura 2. (A) TC de maxila em 3D; (B;C;D;) Posicionamento virtual dos implantes em cortes axial, 3D e coronal.**

Na fase pré-operatória, foram prescritas: amoxicilina (2g) e dexametasona (8mg) 2 horas antes da intervenção. O procedimento a ser realizado sob anestesia local, utilizando como protocolo anti-ansiedade, 15 mg de midazolam 40 minutos antes da cirurgia. A anestesia local foi realizada através de bloqueio dos nervos maxilares e infiltrativa terminal. A seguir, o guia cirúrgico foi fixado, utilizando-se os pinos de fixação do kit cirúrgico Neoguide® (Neodent, Curitiba-PR) (Fig.3A), prosseguindo o procedimento cirúrgico, como planejado (Fig.3B).

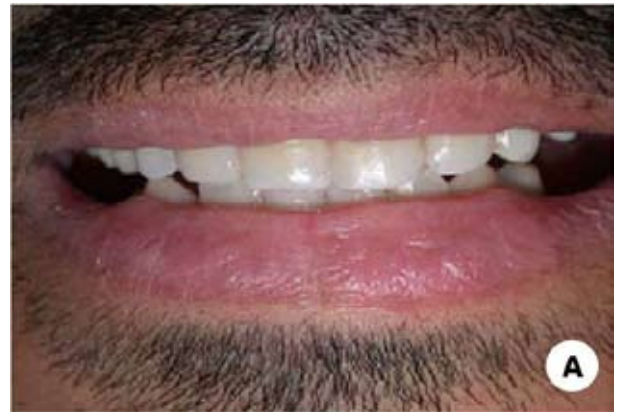

**Figura 3. (A) Guia cirúrgico prototipado fixado na maxila através de pinos de ancoragem; (B) Instalação dos implantes como planejado.**

Todos os implantes instalados apresentaram estabilidade inicial acima de 45 N/cm, tornando viável a carga imediata (Fig.4A), sendo utilizada a prótese total previamente confeccionada como prótese provisória. Dois mini-pilares com 30° CM (cone-morse) e 2 mini-pilares retos CM foram instalados nos implantes com torque de 10 e 32 N/cm, respectivamente. Os mini-pilares angulados foram instalados nos implantes posteriores (Fig.4B), de modo a corrigir a angulação, promovendo o paralelismo dos pilares, de acordo com o planejado. Após 2 horas do início da cirurgia, a prótese foi instalada (Fig.4C;D), promovendo reabilitação ao paciente, com uma prótese total provisória em função imediata (Fig.5A). Ajuste oclusal inicial foi realizado, tomando-se o cuidado de se evitarem contatos nas regiões correspondentes aos cantileveres.



**Figura 4. (A) Pilares protéticos em posição na maxila; (B) Instalação do cilindro do mini-pilar protético; (C) Prótese em acrílico implanto-suportada; (D) Prótese provisória instalada.**



**Figura 5. (A) Função e estética imediata.**

O paciente encontrando-se sob acompanhamento, apresentou, após a reabilitação oral, satisfação estética e funcional.

## DISCUSSÃO

Pacientes edêntulos totais são um grande desafio para a reabilitação protética. Como agravante, a maxila tem um potencial de reabsorção do osso alveolar mais rápido e acentuado que o osso mandibular, que exige habilidade e experiência do cirurgião.

Diversas técnicas foram desenvolvidas para buscar ancoragem óssea, objetivando uma maior estabilidade e reversibilidade para a prótese. O advento da tomografia computadorizada aos procedimentos

médicos-odontológicos trouxe um grande auxílio para um preciso diagnóstico, possibilitando a elaboração de planejamentos mais confiáveis e previsíveis.

O desenvolvimento de *softwares* específicos possibilita uma análise mais detalhada do osso maxilar, evidenciando a porção cortical e alveolar assim como suas relações com outras estruturas anatômicas, sendo uma importante ferramenta no estabelecimento do diagnóstico e planejamento<sup>4</sup>.

As informações obtida nas reconstruções tridimensionais, além de determinarem a quantidade e qualidade do osso disponível, permitem ainda a simulação da instalação dos implantes em um ambiente virtual em 3D<sup>10</sup>. Permitem a materialização das estruturas anatômicas na proporção de 1:1<sup>3</sup>, com a vantagem de um planejamento cirúrgico em uma situação fidedigna, possibilitando a previsibilidade de técnicas e dificuldades que possam ser encontradas durante a intervenção<sup>12</sup>, reduzindo o tempo cirúrgico e a possibilidade de erros. Isto permite a redução global do custo da reabilitação<sup>9</sup>.

Todo o planejamento pré-operatório é passado para o paciente através do guia cirúrgico, que é confeccionado a partir da cirurgia virtual, orientando a posição de perfurações ideais no ato cirúrgico<sup>10</sup>, possibilitando melhor resultado final.

Uma vez que o *software* permite o planejamento da posição ideal dos implantes e o guia transmite este posicionamento com exatidão para o paciente, cirurgias, com pequenos retalhos e mínimo trauma são possíveis, reduzindo a dor e o edema pós-operatório, aumento o conforto pós-operatório<sup>17</sup>.

A cirurgia guiada virtual também permite um maior conhecimento da anatomia local, melhorando a técnica cirúrgica, que, quando somada ao desenho do implante, promove uma estabilidade primária adequada, possibilitando a aplicação de uma carga imediata<sup>10</sup>. Isso possibilita que a reabilitação seja obtida em uma única sessão cirúrgica, permitindo que o paciente obtenha resultados estéticos e funcionais

imediatos com previsibilidade<sup>18</sup>, além de simplificar o tratamento reabilitador<sup>8</sup>, com resultados idênticos aos obtidos com aplicações de carga tardia<sup>17</sup>.

## CONSIDERAÇÕES FINAIS

A cirurgia guiada virtual sem retalho proporciona a realização de uma cirurgia com menor trauma e maior previsibilidade, reduzindo a possibilidade de erros.

A técnica contribui para uma ancoragem favorável, possibilitando a realização de carga imediata, devolvendo ao paciente, em uma única sessão, função e estética.

A cirurgia guiada é uma realidade dentro da implantodontia contemporânea, necessitando, ainda, de estudos a longo prazo.

## REFERÊNCIAS

1. Carvalho NB, Gonçalves SLMB, Guerra CMF, Carreiro AFP. Planejamento em implantodontia: uma visão contemporânea. Rev Cir Traumatol Buco-Maxilo-Fac. 2006;6(4):17-22.
2. Mattos CMA, Guimarães JC, Menezes JCP, Rezende RA. Planejamento de implantes osseointegrados: associação do guia cirúrgico à tomografia computadorizada. Rev Odonto Cienc. 2004;19(46):316-321.
3. Chilvarquer I, Oleskovicz C, Vedovato E. Cirurgia virtual guiada! Realidade ou ficção?. Rev Cienc Tecnol. 2007;15(29-30):4-6.
4. Nascimento Neto JBS, Rivera CVP, Lima DL, Santos ED. Uso de guias cirúrgicos radiográficos em tomografias convencionais multidirecionais controladas por computador aplicadas a implantodontia. Rev Fac Odont Pernamb. 1997;15(1/2):44-7.
5. Dinato J, Nunes LS. Tratamento protético sobreimplante no desdentado total na atualidade. Implantnews. 2006;3(5):452-60.

6. Volpato CAM, Fedeli Jr A, Zani IM. Aplicação clínica de guia cirúrgico como meio complementar para o posicionamento dos implantes. *Rev Bras Cir Implant.* 1997;4(4):59-64.
7. Almog DM, Torrado E, Meitner SW. Fabrication of imaging and surgical guides for dental implants. *J Prosthet Dent.* 2001;85(5):504-8.
8. Pinto JT, Schulze AR, Silva ACBR. Estabilização de guia cirúrgico com implantes ortodônticos: relato de caso clínico - carga imediata em edêntulo total. *Só Técnicas Estéticas.* 2004;1(2):12-5.
9. Freitas AC, Mendonça RG, Wendell S, Duarte LR. Prototipagem aplicada ao planejamento reverso das fixações zigomáticas. *Implantnews.* 2005;2(2):155-62.
10. Thomé G. Planejamento virtual para soluções reais. *Implantnews.* 2007;4(4):372-5.
11. Foggiatto JA. O uso da prototipagem rápida na área médico-odontológica. *Tecnol. humanismo.* 2006;20(30):60-8.
12. Meurer E, Oliveira MG, Meurer MI, Silva JVL, Bárbara AS, Heitz C. Os biomodelos de prototipagem rápida em cirurgia e traumatologia bucomaxilofacial. *Rev ATO.* 2007;3(5):349-73.
13. Bottino MA, Itinoche MK, Buso L, Faria R. Estética com implantes na região anterior. *Implantnews.* 2006;3(6):560-68.
14. Pesun IJ, Gardner FM. Fabrication of a guide for radiographic evaluation and surgical placement of implants. *J Prosthet Dent.* 1995;73(6):548-52.
15. Aritta CA. Prótese sobre implante no segmento posterior. *Implantnews.* 2006;3(4).
16. Carvalho RS, Francischone Jr. CE, Kobayashi FM, Scarafissi PFS, Costa APRM, Francischone CE. Novo Implant P-I Branemark Philosophy e cirurgia guiada por computador; inovações tecnológicas inaugurando uma nova era na implantologia. *Rev Dental Press Periodontia Implantol.* 2007;1(3):74-86.
17. Holcman M, Pinto JT, Farina CG, Falsi M, Santos Neto A, Vasconcelos AP, et al. Cirurgia guiada em função imediata: proposta de técnica sem incisão. *Rev Bras Implant.* 2007;13(2):6-9.
18. Campos JLG, Chagas JFS, Campos DCF. Guia multifuncional como facilitador na reabilitação com carga imediata em mandíbula: relato de caso. *Rev Bras Implant.* 2006;12(3):22-5.

#### **ENDEREÇO PARA CORRESPONDÊNCIA**

Professor Raimundo Silva Rocha  
Universidade Tiradentes, Clínica Odontológica  
Rua Lagarto, 264 - Centro  
CEP 49010-390  
Aracaju/SE – Brasil

