

Cirurgia de transplante autógeno pela técnica imediata

Autogenous transplantation surgery through the immediate technique

Ana Amélia Barbieri^I
Ana Clara Maria Malta Gracio^{II}
Raquel Agostini^I
Patrícia Bitencourt da Rocha^I
Kátia Souza Carvalho^{III}
Eduardo Daruge Júnior^{IV}

Recebido em 13/09/2007
Aprovado em 10/01/2008

RESUMO

O transplante dentário envolve a implantação de um dente autógeno, simultaneamente extraído, em novo alvéolo. O momento ideal para a realização deste procedimento se dá, quando o dente atinge de metade a três quartos do comprimento radicular, e o forame apical está aberto. Esse trabalho avalia um transplante autógeno utilizando a técnica convencional. Selecionou-se para tanto paciente do gênero masculino, com 15 anos de idade, com indicação de exodontia dos dentes 37 e 38. Durante exame clínico e radiográfico, observou-se que o dente 37 achava-se impactado no 36, provocando sua erupção incompleta, com possibilidade de reabsorção radicular. Propôs-se, então, o transplante dentário o qual foi realizado com o consentimento dos responsáveis legais. Após o bloqueio anestésico, incisão, descolamento do retalho, odontosecção, exodontia do 37 e limpeza, fez-se a exodontia do dente 38 que foi posicionado no alvéolo do 37, sem traumatizar a região apical permanecendo submucoso. Três meses mais tarde, teve início a erupção espontânea. Após três anos de controle clínico e radiográfico, ficou constatado que o dente transplantado estava em boas condições. Radiograficamente, as imagens sugeriram reparação, rizogênese e desenvolvimento radicular. O transplante dental, quando corretamente indicado, é uma boa alternativa terapêutica para reabilitação bucal em pacientes jovens.

Descritores: Transplante Autólogo; Reabilitação Bucal.

ABSTRACT

A dental transplant involves, simultaneously, an autogenous tooth extraction and implant in another alveolus. The ideal moment for this procedure is when the tooth reaches between $\frac{1}{2}$ and $\frac{3}{4}$ of the root length and the apical foramen is still open. This study evaluates a clinical case of an autogenous transplant using the immediate technique. A 15-year-old male patient needing extraction of teeth 37 and 38 was selected for the study. The clinical and radiographic examinations showed tooth 37 impacted on tooth 38 tooth, causing its incomplete eruption and indicating root reabsorption. During the surgical procedures tooth 37 was extracted and cleaned, after which tooth 38 was implanted in the alveolus of tooth 37 and also extracted. Afterwards, the 38 tooth was placed inside the 37 tooth alveolus, remaining in the submucosa. The foliar sac remained in place without causing trauma to the apical region. Three months later spontaneous eruption took place. After three years of clinical and radiographic follow-up, the transplanted tooth presented a healthy condition, with the images showing bone repair and formation and development of the root. A dental transplant, when correctly indicated,

^ICirurgiões-Dentistas e Mestrandas em Biologia Buco-Dental da Faculdade de Odontologia de Piracicaba – FOP/UNICAMP;

^{II}Cirurgiã-Dentista;

^{III}Médica – Cirurgiã Pediátrica e Mestranda em Biologia Buco-Dental da FOP/UNICAMP;

^{IV}Cirurgião-Dentista, Professor e Doutor em Odontologia Legal e Deontologia pela FOP/UNICAMP.

turns out to be a good alternative to oral rehabilitation in young patients.

Descriptors: Transplantation, Autologous; Mouth Rehabilitation.

INTRODUÇÃO

Os procedimentos de transplantes autógenos foram inicialmente descritos por Harland Apfel² e Horance Miller⁹, em 1950, para os terceiros molares na substituição dos primeiros e segundos molares. As causas mais comuns para a substituição são: cáries extensas, complicações periapicais, aplasias de pré-molares, fraturas coronoradiculares, indicações ortodônticas, dentes impactados que não podem erupcionar dentro de uma oclusão funcional, dentes supranumerários, finalidades estéticas e motivos econômicos^{13,7}.

O transplante dental pode ser realizado pela técnica convencional ou imediata em uma única etapa⁶, que consiste em realizar a extração do dente a ser transplantado e o preparo da cavidade óssea alveolar para o qual esse dente será transferido ou pela técnica mediata, em duas etapas¹¹, na qual o alvéolo cirúrgico é preparado na primeira etapa. Após um período inicial de cicatrização de aproximadamente 14 dias, realiza-se, na segunda etapa, a exodontia e o transplante. O sucesso do procedimento depende de uma série de fatores, tais como técnica cirúrgica adequada, mínimo trauma na região, grau de desenvolvimento radicular do dente selecionado, ausência de carga mastigatória precoce e um acompanhamento clínico e radiográfico. É importante que o dente a ser transplantado apresente de dois terços a três quartos do comprimento radicular, e a rizogênese esteja incompleta, para que o término da rizogênese aconteça no leito receptor^{3,1}. O alvéolo receptor não deve apresentar evidência de lesão inflamatória aguda. É imprescindível, também, que o paciente apresente boa saúde sistêmica, para evitar comprometimento imunológico e cicatricial.

O paciente deve estar informado e motivado em manter rigoroso controle de higiene bucal e disposto a realizar retornos periódicos. Os critérios para

obtenção de sucesso do caso avaliado incluem avaliação dos resultados clínicos e radiográficos. Nos resultados clínicos, incluem-se mobilidade, ausência de inflamação e ou infecção, ausência de dor espontânea e período de evolução do transplante. No exame radiográfico, incluem-se: desenvolvimento radicular do germe transplantado, tamanho da câmara pulpar, rizogênese e neoformação óssea, inclusive no espaço inter-radicular.

A proposição deste trabalho buscou:

- Expor a técnica de reposição de um dente perdido ou ausente, usando um elemento dentário incluso do próprio paciente⁸;
- Explicar como um dente autógeno é reutilizado, obtendo-se conseqüente rizogênese e a reparação óssea após reposicionamento correto no alvéolo;
- Esclarecer a documentação odontolegal necessária à realização do procedimento.

RELATO DO CASO

Paciente do gênero masculino, com 15 anos de idade, leucoderma, encaminhado a consultório odontológico para avaliação dos elementos dentais 37 (segundo molar inferior esquerdo) e 38 (terceiro molar inferior esquerdo). (Figura 1)

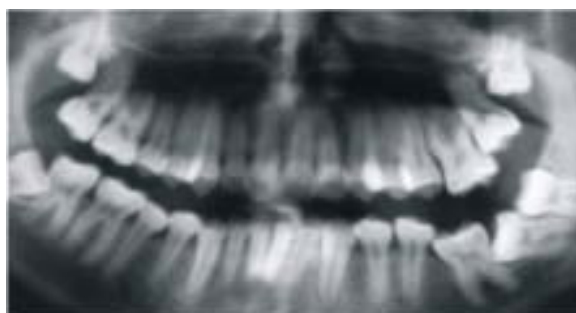

Figura 1 - Radiografia panorâmica inicial

Após anamnese, exame clínico e radiográfico, constatou-se que o dente 37 estava impactado no dente 36 (primeiro molar inferior esquerdo), provocando sua erupção incompleta com possibilidade de reabsorção radicular. Diante disso, propôs-se a exodontia do dente 37 associada ao autotransplante imediato do dente 38 para o alvéolo do dente 37. Esclarecimentos sobre riscos, benefícios, prognóstico, pós-operatório e termos odontológicos utilizados foram fornecidos ao responsável legal do paciente por meio do Termo de Consentimento Livre e Esclarecido, e a autorização do procedimento ocorreu mediante a assinatura de tal documento.

Para o procedimento, utilizou-se a técnica cirúrgica, convencional ou imediata para transplantes dentais. Sob anestesia local de bloqueio dos nervos alveolar inferior, lingual e bucal e terminal infiltrativa na região do trigono retromolar, com anestésico *Lidocaína 2% e Epinefrina 1:100.000*, foi feita uma incisão com *lâmina de bisturi* sobre o processo alveolar do ramo externo da mandíbula à superfície mesial do dente 36, descendo obliquamente até a região do fundo de sulco vestibular. O retalho vestibular foi descolado e afastado. Iniciou-se, então, a exodontia do dente 37, realizando-se a odontosseção com *brocas cirúrgicas longas*. Os fragmentos dentais do dente 37 foram removidos com *elevadores*, e procedeu-se à limpeza da cavidade com *soro fisiológico estéril 0,9%*. Em seguida, foi realizada a exodontia do dente 38 com a máxima cautela, para minimizar as chances de trauma, condição indispensável ao transplante. Após o procedimento, o dente 38 foi posicionado no alvéolo do dente 37 (conforme se observa na figura 02), e a ferida cirúrgica quase totalmente fechada com pontos em toda a sua extensão, produzidos com *fio de seda 4.0*.

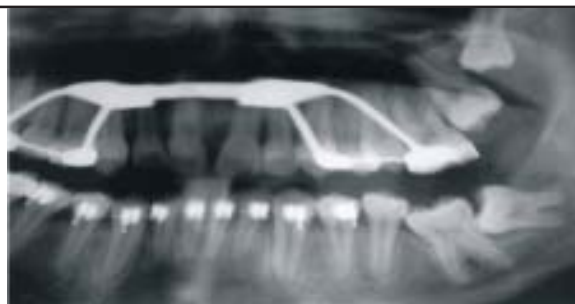


Figura 2 – Controle radiográfico inicial

Acompanhamento periódico foi realizado 03 (três) meses após o procedimento cirúrgico, tendo o dente implantado apresentado indícios clínicos e radiográficos de erupção espontânea, o que pode ser observado na Figura 3.

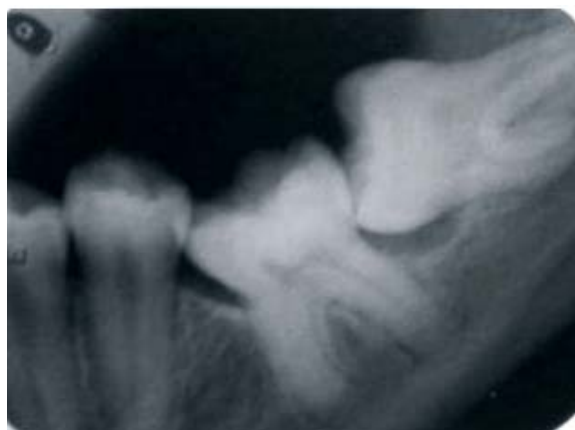

Figura 3 – Erupção espontânea – 03 meses após a cirurgia.

Passados 03 (três) anos, realizou-se exame clínico, em que ficou constatada a ausência de mobilidade e dor, e exame radiográfico, neste se observando formação radicular e reparação óssea (Figuras 4 e 5).

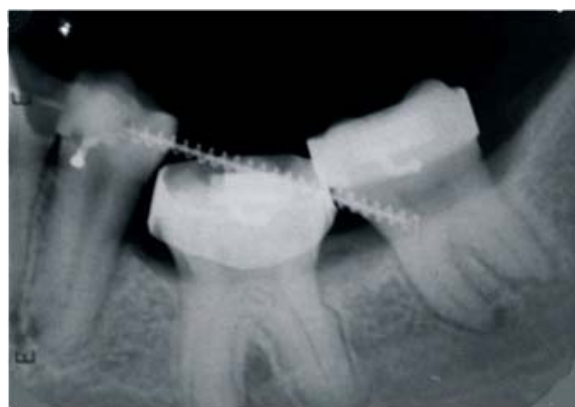

Figura 4 – Risogênese e reparação óssea – 03 anos após a cirurgia.

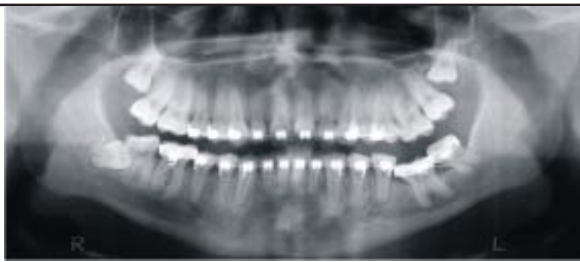

Figura 5 – Radiografia panorâmica realizada 03, anos após a cirurgia.

DISCUSSÃO

A razão mais comum para o transplante de terceiro molar é a substituição dos primeiros e segundos molares, em que extensas cáries, complicações periapicais ou fraturas coronaradiculares tornaram o tratamento convencional impossível como também na substituição de segundos e terceiros molares retidos¹. Entretanto, há outras indicações, como: indicações ortodônticas, dentes mal posicionados, dentes impactados que não podem erupcionar dentro de uma oclusão funcional, finalidades estéticas e motivos econômicos¹³. O caso em questão engloba as indicações descritas por Andreasen¹ em 1994 e Peterson *et al*¹³. em 1996, uma vez que o elemento implantado comportou-se como dente impactado, o qual não pode erupcionar dentro de uma oclusão funcional. Assim sendo, foi realizado um tratamento ortodôntico com o objetivo de posicionar o dente e propiciar uma oclusão funcional.

O sucesso do procedimento depende de uma série de fatores, tais como técnica cirúrgica adequada, mínimo trauma na região, grau de desenvolvimento radicular do dente selecionado que deve estar com a rizogênese incompleta, ausência de carga mastigatória precoce e acompanhamento clínico e radiográfico. É importante que o dente a ser transplantado apresente de dois terços a três quartos do comprimento radicular, e o forame apical ainda esteja aberto bem como o alvéolo receptor não deve apresentar evidência de lesão inflamatória aguda, devendo esta área ser preparada para o transplante potencial. Portanto, se um dente estiver presente na área receptora, este deve ser extraído com o máximo de critério para não

traumatizar os septos ósseos que separam os dentes adjacentes a esta área. É imprescindível que o paciente esteja bem informado, motivado para manter rigoroso controle de higiene bucal e disposto a realizar retornos periódicos.

A utilização de um Termo de Consentimento Livre e Esclarecido é primordial para resguardar a relação paciente/profissional e seguir os preceitos bioéticos e legais existentes¹⁵. Seguindo esses preceitos, o TCLE deve conter em linguagem acessível e de fácil entendimento, por parte do paciente e/ou representante legal, todas as informações pormenorizadas relativas ao tratamento proposto: indicações, contra-indicações, prognóstico, riscos previsíveis e considerações pós-cirúrgicas.

A evidência radiográfica do crescimento radicular, em geral, é observada após 4 (quatro) meses. Pode-se esperar a continuação do crescimento radicular por um período de aproximadamente 3 (três) anos¹. O acompanhamento periódico realizado no presente caso clínico nos permitiu observar que 03 (três) meses após o procedimento cirúrgico, o dente implantado apresentou indícios clínicos e radiográficos de erupção espontânea.

O transplante autógeno dentário é um procedimento clínico que vem sendo realizado com sucesso em reabilitação bucal⁵. O sucesso deste transplante autógeno tornou-se mais evidente, quando observamos que 03 (três) anos após o transplante, houve formação radicular e reparação óssea, possibilitando a reabilitação dentária do indivíduo com preservação de sua própria estrutura dentária.

CONSIDERAÇÕES FINAIS

O tratamento descrito evitou a exodontia de um elemento dentário de um adolescente e propiciou o restabelecimento da oclusão funcional, sem que, para isso, fosse necessária a confecção de uma prótese ou intervenção cirúrgica para implantodontia. O transplante dental quando corretamente indicado é uma boa alternativa terapêutica para reabilitação bucal em pa-

cientes jovens.

REFERÊNCIAS

1. Andreasen JO. *Atlas de Reimplante e Transplante de Dentes*. São Paulo: Médica Panamericana; 1994.
2. Apfel H. *Autoplasty of enucleated prefunctional third molars*. J Oral Surg. 1950;8:289-96.
3. Durr OP, Sween OB. *Pulpal responses after the avulsion and replantation of permanent teeth*. J Pedod. 1987;11(4):301-10.
4. Graziane M. *Cirurgia Bucocomaxilofacial*. 8 ed. Rio de Janeiro: Guanabara; 1995.
5. Kahnberg KE. *Autotransplantation of teeth*. J Oral Maxillofac Surg. 1987; 16(5):577-85.
6. Kristerson L, Andreasen JO. *The effect of splinting upon periodontal and pulpal healing after autotransplantation of mature and immature permanent incisors in monkeys*. J Oral Surg. 1983; (12):239-49.
7. Marzola C, Filho H. *Os transplantes de Germes Dentais e a Frequência de Exodontias*. Estomat e Cult 1968; 2(2):57-60.
8. Medeiros PJ, et al. *Cirurgia dos dentes inclusos*. São Paulo: Santos; 2003.
9. Miller HM. *Transplantation. Case report*. J Amer Dent. 1950; 40:237-8.
10. Moreira RWF, et al. *Transplante autógeno como alternativa para reposição de dentes perdidos*. Rev Paul Odont. 2001; 23(3).
11. Nethander G, et al. *Autogenous free tooth transplantation in man by a 2 stage operation technique. A longitudinal intra individual radiographic study*. J Oral Maxillofac Surg. 1988; 17:330-6.
12. Okamoto, et al. *Transplantes Dentais: considerações sobre estudos experimentais*. Rev Assoc Paul Cir Dent. 1980;34:436-42.
13. Peterson LJ, et al. *Cirurgia Oral e Maxilo Facial Contemporânea*. 2 ed. Rio de Janeiro: Guanabara Koogan; 1996.
14. Pires Jr, Cancian DCJ, Hochuli -Vieira E, Ambrizzi DR, Gabrielli MAC. *Acompanhamento Clínico e Radiográfico de Transplante Dental*. Rev Bras Implant Prótese. 2004; 11(42):101-5
15. Saad Neto M, Callestini EA. *Transplante Dental*. Rev Assoc Paul Cir Dent. 1991; 45(3):485-8.
16. Vanrell JP. *Odontologia Legal e Antropologia Forense*. Rio de Janeiro: Guanabara Koogan, 2002.

ENDEREÇO PARA CORRESPONDÊNCIA

Ana Clara Maria Malta Gracio
 Rua Carneiro de Souza, 66 / Sala 36 – Centro
 CEP 12010-070
 Taubaté – SP
 E-mail: acgracio@hotmail.com